

· 技术创新 ·

改良微创技术修复急性闭合性跟腱断裂

董新利, 孙强*, 刘晗, 苏云, 崔大平

(大连大学附属中山医院骨科, 辽宁大连 116001)

摘要: [目的] 介绍改良微创技术修复急性闭合性跟腱断裂的手术技术和初步临床效果。[方法] 2018年1月—2020年1月应用改良微创技术修复急性闭合性跟腱断裂35例。于跟腱断端顶部皮肤做长约1.0~1.5 cm正中纵行切口, U形钳抓取并牵出跟腱近断端, 跖屈踝关节, 利用空心手柄抓取并牵出跟腱远断端; 利用改良Bunnell法缝合修复跟腱断端。修复撕裂的腱周组织, 缝合切口。[结果] 所有患者均顺利完成手术, 手术时间(33.14±3.51) min, 切口长度(2.33±0.44) cm, 切口均I期愈合。患者均获随访, 平均随访时间(12.52±1.41)个月。末次随访, 踝背伸活动度、跖屈活动度均较术前显著增加($P<0.05$), AOFAS踝-后足评分(92.62±2.73)分, Amer-Lindholm标准评估, 足踝功能优29例, 良6例, 优良率100%。[结论] 应用改良微创技术修复急性闭合性跟腱断裂具有切口小、并发症少、功能恢复好、治疗费用低的优点。

关键词: 跟腱断裂, 微创手术, 功能恢复

中图分类号: R687 **文献标志码:** A **文章编号:** 1005-8478(2022)11-1016-04

A modified minimally invasive repair of acute closed Achilles tendon rupture // DONG Xin-li, SUN Qiang, LIU Han, SU Yun, CUI Da-ping. Department of Orthopedics, Affiliated Zhongshan Hospital, Dalian University, Dalian 116001, China

Abstract: [Objective] To introduce the surgical technique and preliminary clinical results of a modified minimally invasive repair of acute closed Achilles tendon rupture. [Methods] From January 2018 to January 2020, 35 patients underwent modified minimally invasive repair of acute closed Achilles tendon rupture. A median longitudinal incision about 1.0~1.5 cm in length was made at the top of the broken Achilles tendon. The proximal end of Achilles tendon was pulled out with a U-shaped oval forceps and then the distal end of Achilles tendon was pulled out at plantar flexion of the ankle. The modified Bunnell suture technique was used to repair the broken Achilles tendon, and then the torn peritendinous tissue sutured, the incision closed in layers. [Results] All the patients had operation performed smoothly with operation time of (33.14±3.51) min, total incision length of (2.33±0.44) cm, and excellent incision healing. At the latest follow up lasted for (12.52±1.41) months, the plantar-dorsal flexion range of motion significantly increased compared with that before operation, with AOFAS score of (92.62±2.73). According to Amer-Lindholm criterion, the clinical outcomes were marked as excellent in 29 cases, good in 6 cases, with excellent and good rate of 100%. [Conclusion] This modified minimally invasive repair of acute closed Achilles tendon rupture has the advantages of small incision, fewer complications, good functional recovery and low treatment cost.

Key words: Achilles tendon rupture, minimally invasive surgery, functional recovery

跟腱是最常断裂的肌腱之一^[1], 其治疗目的是修复跟腱连续性, 早期功能锻炼, 以使患者尽早重返工作和运动。随着医学技术的不断发展, 微创修复技术逐渐得到推广应用^[2, 3], 但目前微创器械仍存在腓肠神经医源性损伤、医疗价格高昂的缺点^[3-6]; 同时因微创切口术野有限, 术中对长马尾状跟腱纤维束的有效缝合也是一个棘手问题, 目前文献鲜有报道。基于临床需要, 作者提出了改良微创技术, 它包括两方面: (1) 改良跟腱微创器械; (2) 针对长尾状跟腱纤

维束的缝合提出牵拉缝合技术。现将手术技术与初步临床效果报告如下。

1 手术技术

1.1 术前准备

患者入院后给予患肢支具固定保护、消肿止痛、预防深静脉血栓形成等对症治疗, 同时行MRI检查明确诊断, 待完善相关检查除外绝对禁忌证后即安排手

DOI:10.3977/j.issn.1005-8478.2022.11.12

作者简介: 董新利, 副主任医师, 研究方向: 创伤骨科, (电话)15604092200, (电子信箱)475442589@qq.com

* 通信作者: 孙强, (电话)13591345988, (电子信箱)sunqiang3139@163.com

术治疗。术前常规指导患者术中体位摆放。术中应用作者研制的改良跟腱微创器械，包括空心手柄、卵圆钳、U 形外框、定位孔、穿线针及 X-519 跟腱缝合线。

1.2 麻醉与体位

采用腰硬联合阻滞麻醉或全身麻醉，麻醉成功后，取俯卧位，患侧大腿近端敷充气式止血带止血，压力 46 kPa。采用海绵垫保护体表骨质突起处，防止压疮。

1.3 手术方法

术区常规消毒铺单，于跟腱断端顶部皮肤先做长约 1.0~1.5 cm 正中纵行切口，仔细分开皮下组织，拉开并保护腱周组织，视跟腱断端回缩情况再纵形延长切口 1.0~1.5 cm，将跟腱近断端牵出，见跟腱断端呈马尾状（图 1b）。将改良跟腱微创器械卵圆孔端伸入腱周组织外侧面，U 形外框位于皮外（图 1c），于定位孔处点式切开皮肤，止血钳分离至腱周组织并刺破腱周组织（如刺破困难可采用钝头克氏针刺破腱周组织），钝性分离约 1.0~1.5 cm，插入定位套筒，穿线针带跟腱缝合线（X-519）利用改良 Bunnell 缝合法完成对近断端缝合抓取，撤出卵圆钳并带出缝线备用，至此完成跟腱近断端的抓取。2.0 mm 克氏针于

跟骨结节处由内侧钻至对侧形成骨隧道，穿线针带 X-519 贯穿骨髓道，两侧等长度留线，将空心手柄切口处于腱周组织及皮下组织间插入至同侧跟骨骨髓道口处，穿线针带线穿入空心手柄（图 1d），撤出空心手柄并带出缝线备用，同样方法抽出对侧骨髓道口缝线至切口备用，至此完成跟腱远断端的抓取。采用 4-0 可吸收线缝合将跟腱近断端马尾状跟腱纤维束末端编织缝合，缝合线穿入大号缝合针，将缝合针穿入对侧跟腱纤维束并潜行一定距离（跟腱马尾状纤维束的长度决定）后穿出皮肤；同样方法将远断端的马尾状纤维束缝合后利用大号缝合针穿入近端跟腱组织内，潜行一定距离后穿出皮肤（图 1e）。跖屈踝关节，拉紧牵拉线以使马尾状跟腱纤维束回归原位，将远近断端缝合线（X-519）打结固定。采用 4-0 可吸收线缝合于跟腱断端做加强缝合，并将 X-519 线结埋入跟腱断端以力求断端平滑。紧贴皮肤剪断牵拉线，因皮肤弹性可见牵拉线回缩 2~5 mm，线头埋于皮内。检查跟腱缝合牢固有效，厚度满意，张力适中，冲洗，止血，仔细缝合腱周组织，逐层缝合切口，松止血带，观察切缘血运良好，测量切口长度（图 1f），无菌敷料包扎。

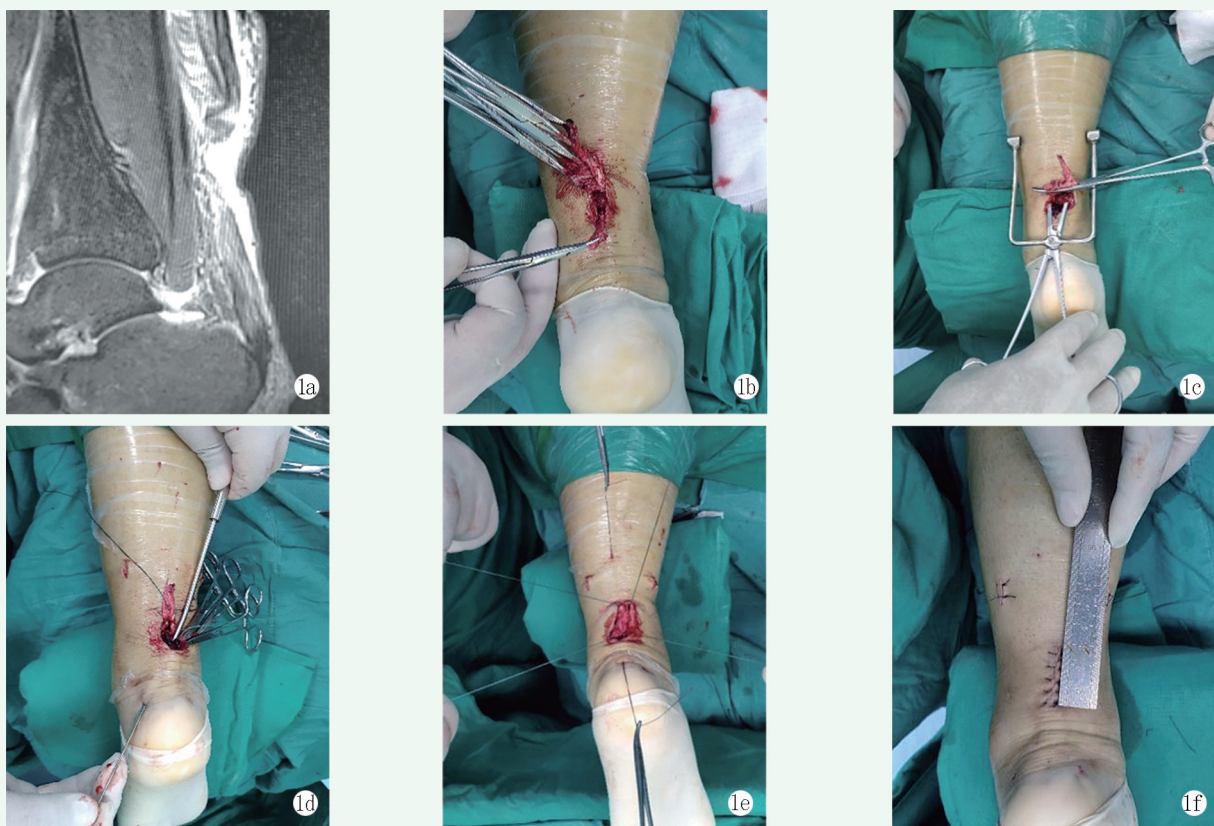


图 1 患者，男，31 岁，踢足球致左跟腱断裂，行跟腱微创修复术治疗 1a: 术前 MRI 示左跟腱断裂 1b: 术中见跟腱断端呈马尾状 1c: 术中应用改良微创器械完成跟腱近断端的缝合抓取 1d: 术中应用空心手柄完成跟腱远断端的抓取 1e: 完成穿线后展示各缝合线。其中切口内 4 根 X-519 缝合线为缝合跟腱的主线，切口外 2 根可吸收线为使马尾状跟腱纤维束回归腱周组织内的牵拉线 1f: 切口长 2.8 cm

1.4 术后处理

患肢前侧长腿支具固定膝关节于屈曲30°位、踝关节自然跖屈位。患肢抬高消肿，禁止吸烟，预防感染及深静脉血栓形成，定期换药观察切口愈合情况。长腿支具固定4周，短腿支具固定2周。6周后穿戴跟腱靴由部分负重逐渐过渡至完全负重。

2 临床资料

2.1 一般资料

2018年1月—2020年1月本院应用改良微创技术修复急性闭合性跟腱断裂35例。其中男27例，女8例；平均(29.23±3.94)岁；左侧19例，右侧16例；均为初次单侧急性闭合性跟腱断裂。致伤原因：均为运动性损伤，其中踢足球运动损伤18例，打篮球运动损伤11例，羽毛球运动损伤6例。伤后至手术时间(3.12±1.63)d。

2.2 初步结果

所有患者均顺利完成手术，手术时间(33.14±3.51)min，切口长度(2.33±0.44)cm，拆线时间(12.49±0.51)d，切口均I期愈合。患者均获随访，平均随访时间(12.52±1.41)个月。随访结束时无腓肠神经损伤、深静脉血栓形成、缝线排异反应、跟腱再断裂等情况发生；患踝背伸活动度由术前(18.24±2.26)°显著增加至(25.32±2.33)°($P<0.001$)；跖屈活动度由术前(9.17±1.94)°显著增加至(43.48±2.79)°($P<0.001$)，美国足踝外科协会(AOFAS)踝-后足评分法(92.62±2.73)分^[7]，术后12个月依据Amer-Lindholm标准评估^[8]，足踝功能优29例，良6例，优良率100%；其中良6例仅在疼痛评分中表现为偶有轻度疼痛不适。

3 讨论

跟腱断裂部位常为跟骨附着点上2~6cm处^[9]，而此处也是跟腱血供最差部位，因此保护该处组织血运很重要^[10]。随着医学技术的不断进步，各种微创修复技术及器械应运而生，虽切口长度较传统开放手术明显缩短，但腓肠神经医源性损伤的问题未能良好解决^[3-5]，且微创器械价格较高，患者医疗负担重^[3, 6]。

作者查阅文献，发现卵圆钳辅助穿针技术提供了良好的技术基础^[6, 11]，因此以卵圆钳为原型设计改良了一款跟腱微创辅助器械，即在卵圆钳铰链处增加U

形外框，在U形外框的末端增加定位孔，并配合穿线套筒采用改良Bunnell缝合法完成对跟腱近断端的缝合抓取。跟腱远断端处通常皮肤菲薄，现有微创器械易损伤皮下软组织血管网而影响血运，造成切口愈合不良^[12]。作者在跟骨结节钻孔后，将自制的空心手柄导向管于切口处插入腱周组织内至跟骨结节钻孔处，将缝合针穿入导向管内引至切口处抽出，完成对跟腱远断端的缝合抓取。主要优势：(1)切口小，软组织剥离范围小，最大限度地保护了腱周血运，并大大缓解了患者术后疼痛程度，利于早期康复^[3, 13]；(2)止血钳由皮肤分离至腱周组织并刺破腱周组织，必要时钝头克氏针辅助，因头部圆钝，当碰到神经时可使神经滑走，故可避免刺伤神经，最大限度地避免腓肠神经的医源性损伤；(3)改良Bunnell缝合法牢固有效^[14]，与传统开放手术时编织缝合相比，具有所需缝线及线结少的优点，可减轻或避免术后排异反应的风险；(4)手术用时短，减少了麻药用量，并尽量避免因俯卧位可能导致的皮肤压疮等并发症；(5)该器械为不锈钢材质，可循环使用，在为患者提供高水平微创技术的同时未增加经济负担；且因微创术后愈合快，粘连轻，在降低术后康复难度及困苦的同时，还可节省一部分康复治疗费用，总体符合目前国家大力倡导的医疗控费大趋势。

临床医师面临的另一个问题是，跟腱断端多为马尾状，为微创而追求小切口的同时，未能解决长马尾状跟腱纤维束的有效缝合问题。如跟腱纤维束不能有效原位缝合，可导致局部跟腱变细、术后肌力下降、再断裂风险增大等。采取多个切口虽可修复长马尾状跟腱纤维束，但势必加重腱周及筋膜组织血运的二次损伤。结合临床经验，作者提出了牵拉缝合技术。该技术优势：(1)可有效原位缝合长马尾状跟腱纤维束，避免采取多切口损伤大或缝合不良导致跟腱粗细不均等情况；(2)随时间延长，牵拉线逐渐被吸收，无残留；(3)该技术操作简单、易掌握。

综上所述，应用改良微创技术治疗急性闭合性跟腱断裂具有切口小、并发症少、功能恢复好、治疗费用低的优点，值得进一步推广应用。但本研究样本量小，随访时间短，未设对比研究，可能存在观察偏差，故在以后研究中可通过扩大样本量、设立传统开放手术对比组等以更全面地评估该方法治疗效果。

参考文献

- [1] Maffulli N, Peretti GM. Treatment decisions for acute Achilles tendon ruptures [J]. Lancet (London, England), 2020, 395 (10222):

- 397-398.
- [2] 毛仁群, 陈传煌, 王培吉, 等. 微创手术治疗急性闭合性跟腱断裂 [J]. 中国矫形外科杂志, 2019, 27 (13): 1229-1232.
- [3] 丁晓琳, 刘洋, 张玲, 等. 小切口修复急性跟腱断裂 [J]. 中国矫形外科杂志, 2020, 28 (4): 360-363.
- [4] Ochen Y, Beks RB, Heijl MV, et al. Operative treatment versus nonoperative treatment of Achilles tendon ruptures: systematic review and meta-analysis [J]. BMJ, 2019, 364: k5120.
- [5] 杨治涛, 焦义, 韩南影, 等. 腱旁小切口 Krackow 法缝合急性闭合性跟腱断裂 [J]. 中国矫形外科杂志, 2020, 28 (18): 1709-1711.
- [6] 徐可, 肖坤, 刘备, 等. 可吸收骨锚微创无结固定治疗急性跟腱断裂 [J]. 中国矫形外科杂志, 2020, 28 (2): 186-188.
- [7] 王晓宁, 黄鑫, 姜钰, 等. 腱周膜下通道技术治疗 Myerson II 型陈旧性跟腱断裂 [J]. 中华创伤骨科杂志, 2019, 21 (4): 279-283.
- [8] Jiang XJ, Shen JJ, Huang JF, et al. Reconstruction of Myerson type III chronic Achilles tendon ruptures using semitendinosus tendon and gracilis tendon autograft [J]. J Orthop Surg, 2019, 27 (1): 1-6.
- [9] 姚兴璋, 李兴勇, 蒋振兴, 等. 经皮微创锚钉缝合修复急性闭合性跟腱断裂的临床疗效 [J]. 中华创伤杂志, 2018, 34 (6): 521-526.
- [10] 赵鹏, 刘晓春, 牟勇, 等. 股前外侧皮瓣联合阔筋膜移植修复大段跟腱及皮肤缺损 [J]. 中国修复重建外科杂志, 2020, 34 (12): 1585-1589.
- [11] 杨明, 张晓萌, 张殿英, 等. 两种微创技术治疗跟腱断裂的比较研究 [J]. 中华创伤骨科杂志, 2016, 18 (3): 192-196.
- [12] 朱前拯, 王闯, 陈星佐, 等. Dresden 微创缝合技术与切开缝合治疗急性跟腱断裂的比较 [J]. 中华创伤骨科杂志, 2019, 21 (4): 358-361.
- [13] Aisaiding A, Wang J, Maimaiti R, et al. A novel minimally invasive surgery combined with early exercise therapy promoting tendon regeneration in the treatment of spontaneous Achilles tendon rupture [J]. Injury, 2018, 49 (3): 712-719.
- [14] 宋国瑞, 刘子歌, 张晨, 等. 微创通道辅助缝合系统结合改良 Bunnel 缝合法治疗急性闭合性跟腱断裂临床疗效研究 [J]. 陕西医学杂志, 2020, 49 (9): 1078-1081.


(收稿:2021-07-01 修回:2021-12-10)

(同行评议专家: 楚万忠 杨茂伟)

(本文编辑: 郭秀婷)

· 新书推介 ·

英文版《下肢畸形外科》出版



由秦泗河、臧建成、焦绍锋、潘奇主编的《Lower Limb Deformities: Deformity Correction and Function Reconstruction》中国第一部英文版《下肢畸形外科》出版。本书分为 18 章, 共 18 余万字, 附精美图片 2 656 张, 以临床常见与少见的下肢畸形残缺为主线, 从脊髓灰质炎后遗症、脑性瘫痪、脊柱裂后遗下肢畸形、创伤后遗症到感觉运动神经元病等神经源性肢体畸形, 以及成骨不全、先天性胫骨假关节等等分列, 涵盖了 100 多个病种, 所涉及的治疗主要基于 Ilizarov 技术、Paley 矫形外科原则和秦泗河骨科自然重建理论、一路两线三平衡下肢矫形外科原则, 包括了完整的临床思维、术前评价设计、技术理念、操作技巧和系统化的临床管理流程。

本书一定程度展现了秦泗河矫形外科 40 年创新、发展的成果, 首次向世界同行公布了秦泗河矫形外科手术病例数据库 (截至 2017 年 12 月 31 日)。着重介绍了中国本土化 Ilizarov 技术及下肢重建外科这个新学科的形成背景、理论基础与临床医疗模式; 探讨了 Ilizarov 外固定器、组合式外固定器、矫形支具等外固定和钢板、髓内钉等内固定技术在肢体畸形功能重建中的作用和价值, 全景展示了系统控制、应力刺激诱导组织再生、重建肢体形态与功能的最新成果。图文资料来源于秦泗河教授主持的中国最大矫形外科中心, 内容全面, 病例翔实, 每一章都可以独立成册。

《Lower Limb Deformities》对矫形骨科、神经外科、整形外科等临床学科有重要的参考价值, 欢迎广大肢体畸形矫正与功能重建外科医生订阅、参考。

定价: 全书 213.99 欧元 (电子版), 可分章节购买。精装书购买可与出版社联系。或者与北京秦泗河矫形外科办公室王一岚联系 13167579442。

购买: 登录 <https://link.springer.com/book/10.1007/978-981-13-9604-5> 订购