

· 个案报告 ·

GLAD 损伤——一种少见的肩关节损伤

张 晟, 张 磊*, 韩庆欣, 张瑞志

(中国中医科学院望京医院关节四科, 北京 100102)

关键词: 孟唇撕裂, 肩盂软骨损伤, 浅表孟唇损伤

中图分类号: R683.41 文献标志码: C 文章编号: 1005-8478 (2023) 02-0181-04

孟唇撕裂伴肩盂软骨损伤 (glenoid labrum articular disruption, GLAD) 最早由 Neviaser 于 1993 年提出, 其病理特点为肩关节前下方浅表孟唇损伤并同时对应有对应区域的关节软骨损伤。Neviaser 在其文章中描述 GLAD 受伤机制, 上臂处于外展、外旋位时上臂突然内收造成急性损伤。主要表现为肩关节前方疼痛, 但没有明显的肩关节不稳的表现^[1]。有学者发现肩关节脱位同样可造成 GLAD 损伤^[2-5]。GLAD 损伤较为隐匿, 传统 MRI 等影像学资料难以诊断, 往往需要通过关节核磁造影 (magnetic resonance arthrography, MRA) 或关节镜检查才可发现。笔者收治 2 例无肩关节脱位的 GLAD 损伤病例, 现报告如下。

1 病例资料

病例 1: 患者, 女, 40 岁, 被人从泳池牵拉右上肢上岸后, 右肩关节持续性疼痛 1 个月余。体格检查: 右肩各个方向主动活动度基本正常。Neer sign (+)、Hawkin's sign (+)。Jobe test (-), 0°内、外旋抗阻试验 (-), Belly press test (-), Bear hug test (-), Horn-blower test (-), Apprehension test (-), Load and shift test (-)。影像学检查: 右肩关节 X 线片未发现明显异常 (图 1a, 1b)。肩关节 MRI 提示: 前下方肩胛盂骨质囊变, 前下方关节面不平整, 肩袖连续性正常 (图 1c)。术前诊断: 右肩 GLAD 损伤。

采用臂丛神经阻滞联合吸入全身麻醉。麻醉下查体: Load and shift test (-)。取左侧卧右肩外展牵引下关节镜手术体位。右肩关节常规消毒铺巾, 建立右肩后方及前方标准关节镜入路探查盂肱关节。关节镜探查发现孟唇 3~5 点浅层撕裂, 深层孟唇完好, 无

骨膜撕裂, 孟肱下韧带前束 (IGHL) 肩盂侧及肱骨侧附着完整, 对应区域肩胛盂可见全层软骨损伤, 软骨下骨外露伴轻度硬化, 软骨背面毛糙, 损伤范围约 6 mm×8 mm (图 1d)。用刨刀清理翘起的软骨片, 用刮勺刮除软骨下骨表面硬化骨质。建立前外侧入路, 分别于前外及前方入路置入直径 5.5 mm 及 8.25 mm 关节镜套筒。镜下用 Liberater 分离 3~5 点孟唇, 于 3:30 及 4:30 位置置入 2 枚 2.8 mm Twin-fix 缝合锚钉, 用 Suture lasso 过线将锚钉尾端缝线穿过孟唇组织, 打结修复损伤的孟唇。软骨损伤区域进行微骨折术 (图 1e), 创面形成血凝块 (图 1f)。

病例 2: 患者, 男, 68 岁, 右肩疼痛伴活动受限, 无明确外伤史。曾于外院诊断为“右肩周炎”经保守治疗后症状无明显改善。体格检查: 右肩主、被动活动无明显受限。Neer sign (+), Hawkins sign (+), Jobe test (+)。肩袖肌力 5/5。X 线片显示: 肩峰外缘增生, Y 位片示 II 型肩峰 (图 2a, 2b)。MRI 显示: 肩袖连续性完好, 肱骨大结节、肩盂前下方软骨下骨高信号 (图 2c)。初步诊断为 GLAD 损伤。

采用臂丛神经阻滞联合吸入全身麻醉。麻醉生效后查体: Load and shift test (-)。左侧卧右肩外展牵引下关节镜手术体位。右肩关节常规消毒铺巾, 建立右肩后方及前方标准关节镜入路探查盂肱关节。镜下见 3~6 点孟唇浅层撕裂, 深层孟唇附着完好, 无骨膜撕裂, 孟肱下韧带前束 (IGHL) 肩盂侧及肱骨侧附着完整, 对应区域肩胛盂可见软骨全层软骨损伤, 损伤范围约 5 mm×10 mm, 软骨活性较差 (图 2d)。用刨刀清理翘起软骨片, 刮勺刮除软骨下骨硬化带。建立前外侧入路, 分别于前外及前方入路放入 5.5 mm 及 8.25 mm 关节镜套筒。镜下用 Liberater 分离

DOI:10.3977/j.issn.1005-8478.2023.02.20

作者简介: 张晟, 主治医师, 研究方向: 骨科运动医学, (电话)13811548913, (电子信箱)1184550096@qq.com

* 通信作者: 张磊, (电话)13911210120, (电子信箱)arthroartist@163.com

3~6点孟唇，肩胛盂软骨缺损范围表面行微骨折术(图2e)。于肩胛盂3:30、4:30及5:30位置，置入3枚2.8 mm Twin-fix缝合锚钉，用Suture lasso过线

将锚钉尾端缝线穿过孟唇组织打结修复损伤孟唇，缝合后将孟唇组织覆盖软骨损伤缺损表面(图2f)。探查肩峰下间隙肩袖完整，术中仅行肩峰成形术。

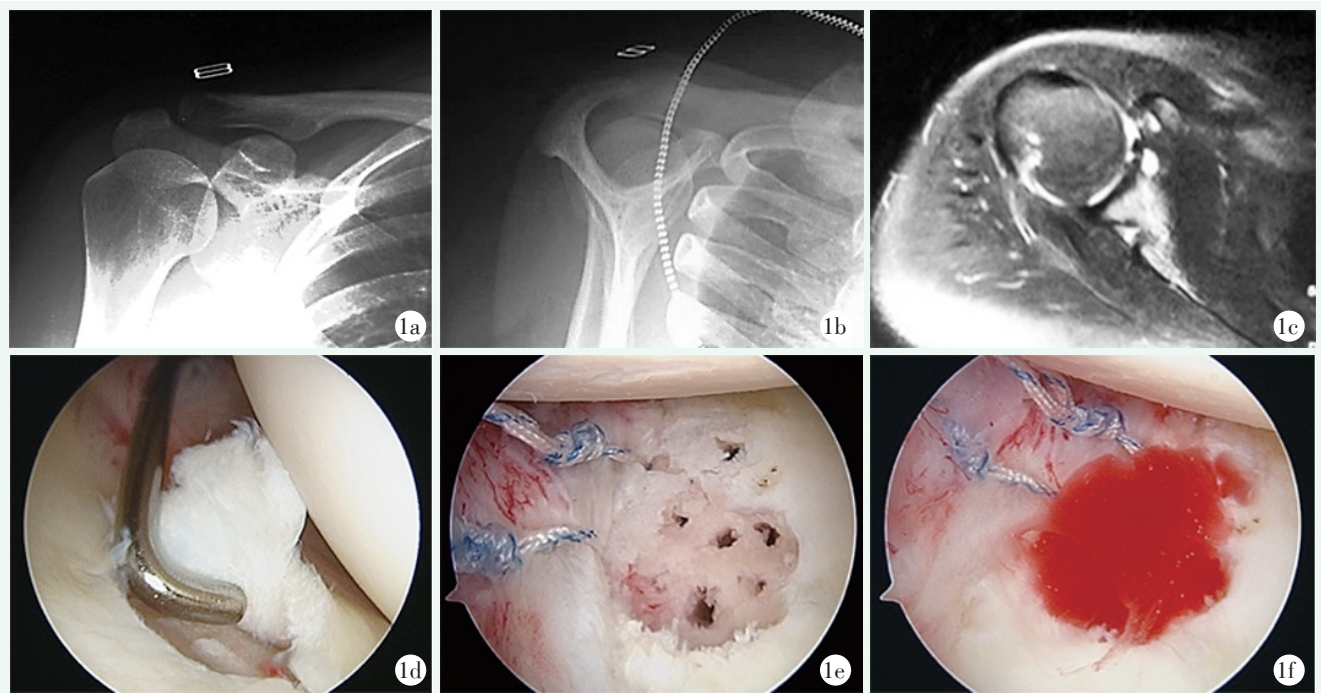


图1 患者，女，40岁 1a, 1b: 术前右肩关节正位、Y位X线片未见异常 1c: MRI提示前下方肩胛盂骨质内囊变形成，肩袖连续性完好 1d: 镜下显示肩盂软骨损伤伴孟唇撕裂 1e: 清理软骨碎片置入缝合锚钉缝合修复孟唇复合体，软骨损伤处采用微骨折术 1f: 软骨微骨折创面血凝块形成

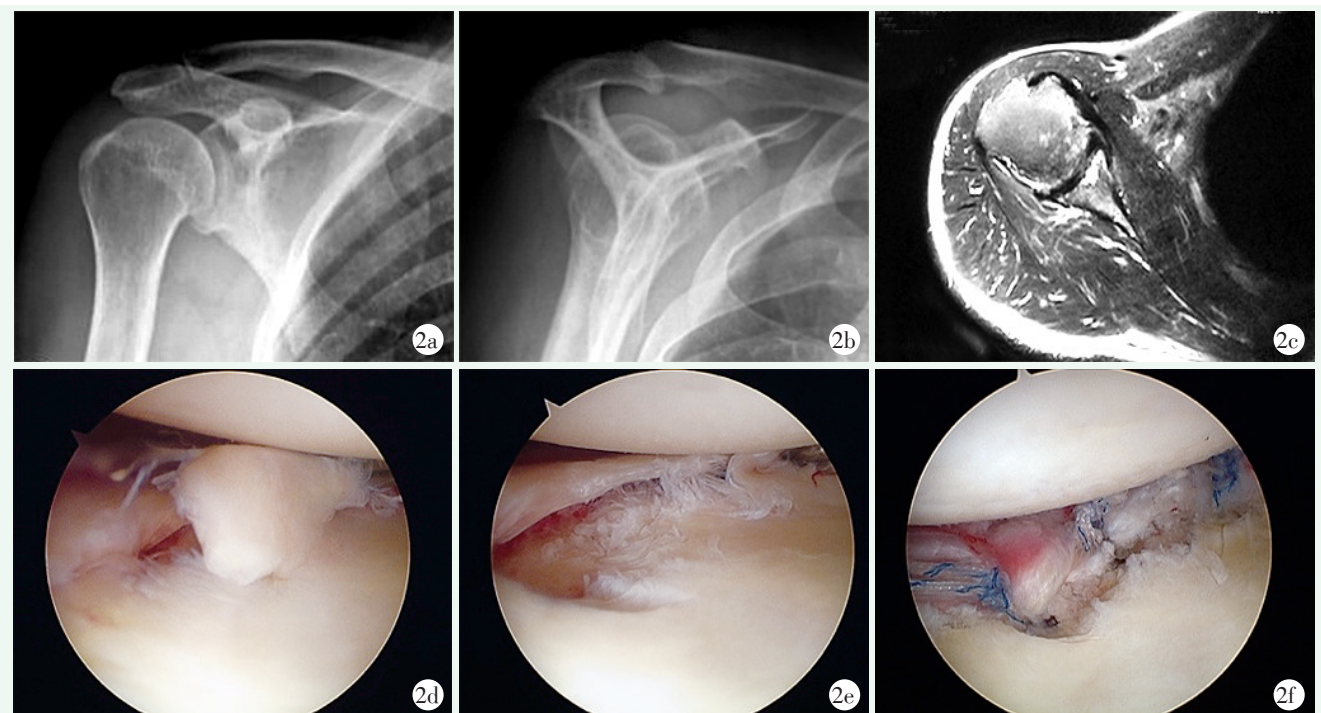


图2 患者，男，68岁 2a, 2b: 术前右肩关节正位、Y位X线片示肩峰外缘增生，提示II型肩峰 2c: 术前MRI显示孟唇及肱骨头骨水肿、GLAD损伤 2d: 关节镜下显示3~5点孟唇损伤伴全层软骨损伤，软骨下骨外露 2e: 清除损伤软骨，暴露肩胛盂及撕裂的孟唇 2f: 软骨损伤区置入缝合锚钉，将孟唇覆盖软骨损伤区域

2 讨论

盂唇撕裂伴肩盂软骨损伤 (glenolabral articular disruption, GLAD) 最早由 Neviaser 于 1993 年描述, 其损伤病理表现为前下盂唇的表浅损伤 (深层盂肱下韧带附着完好) 并同时伴有对应区域关节软骨的损伤。损伤机制为上臂处于外展外旋位时上臂突然内收所造成的急性损伤。其临床表现为肩关节前方疼痛, 体格检查及术中未发现肩关节不稳定的表现^[1]。1999 年 Sanders 等^[6]提出 MRI 是 GLAD 损伤诊断的可靠的检查方法。Amrami 等^[7]的影像学研究结果显示 GLAD 损伤为肩关节不稳定及疼痛的来源。至此以后, GLAD 损伤通常会和肩关节不稳定联系起来, 并认为肩关节脱位是造成 GLAD 损伤的主要原因^[3, 4, 8-11]。但即使为脱位病例, GLAD 损伤也不多见。Porcellini 等^[5]在其 15 年的工作经验中, 共收治 600 例肩关节脱位的患者, GLAD 损伤发生率也仅有 5%。

根据 GLAD 损伤的定义, 其病理改变仅累及邻近关节软骨的损伤, 这点不同于肩关节脱位后所出现的骨性 Bankart 损伤及骨缺。X 线片显示并无肩胛盂骨质缺损。CT 检查多用于评估肩关节脱位后肩胛盂及肱骨头骨缺损的情况, 对软骨损伤敏感性不高。MRI 常被用于肩关节疾病的诊断, 但对肩关节软骨损伤敏感性较差, GLAD 损伤往往被漏诊。研究表明 MRA 是诊断 GLAD 损伤的可靠方法^[10, 12, 13]。文献报道 MRA 检查对诊断 GLAD 损伤敏感性为 60%, 即有 40% 的病例即使通过 MRA 检查也未得到诊断, GLAD 损伤往往在关节镜手术时被发现。

本文所报告病例, 术前采用常规 MRI 检查, 虽然并未看到明确局部软骨损伤表现, 但肩胛盂缘软骨下骨骨质出现囊变 (区别于肩胛盂周围囊肿), 提示囊变对应区域的软骨有损伤。本组病例并无肩关节不稳的表现, 根据 Neviaser 最早对 GLAD 损伤的描述, 肩关节前方持续性疼痛, 再结合影像学检查可得到比较明确的诊断。

应根据病例的具体情况选择手术方法本组病例 1 由于软骨缺损相对较大, 裸露软骨下骨轻度硬化, 软骨背面毛糙, 软骨质量较差, 术中行盂唇修复同时行微骨折术修复软骨。病例 2 中由于缺损宽度较窄, 将锚钉置于损伤软骨表面直接将盂唇覆盖软骨缺损区域。最早 GLAD 损伤的治疗目的是关节面获得平整, 减少日后肩关节疼痛发生^[1, 13]。但是单纯的软骨清理可

能会增加肩关节骨关节炎的发生率, 所以应根据软骨损伤的程度以及范围采取不同的方案。若为大范围新鲜软骨损伤则可以用软骨钉固定^[14]。新鲜软骨边缘翘起, 则在修复盂唇损伤的同时, 利用缝线将盂唇和翘起软骨边缘一同修复, 并将翘起软骨边缘固定于缝合的盂唇组织的深层, 这样既修复了盂唇又可以保护修复的软骨^[3, 15, 16]。若术中发现全层软骨损伤, 且关节软骨与软骨下骨完全分离, 可先清理损伤的软骨, 在损伤区域表面行微骨折术, 然后将锚钉置于软骨损伤区域表面, 将盂唇直接固定于软骨损伤区域, 尽量覆盖损伤区域。然而, 当损伤范围较大, 则不宜直接将盂唇固定在软骨缺损表面, 因为直接固定会增加前方软组织张力, 导致术后肩关节活动受限, 此时可用锚钉修复损伤的盂唇, 然后在裸露的关节面行微骨折术修复软骨损伤^[17]。如果发现较大的缺损 (>2 cm²) 可采用自体骨髓间充质干细胞置入以修复肩盂软骨缺损^[5]。

参考文献

- [1] Neviaser TJ. The GLAD lesion: Another cause of anterior shoulder pain [J]. *Arthroscopy*, 1993, 9 (1): 22-23
- [2] Pogorzelski J, Fritz EM, Horan MP, et al. Failure following arthroscopic Bankart repair for traumatic anteroinferior instability of the shoulder: Is a glenoid labral articular disruption (GLAD) lesion a risk factor for recurrent instability [J]. *J Shoulder Elbow Surg*, 2018, 27: e235-e242.
- [3] Page R, Bhatia DN. Arthroscopic repair of a chondrolabral lesion associated with anterior glenohumeral dislocation [J]. *Knee Surg Sports Traumatol Arthrosc*, 2010, 18: 1748-1751.
- [4] Singh RB, Hunter JC, Smith KL. MRI of shoulder instability: state of the art [J]. *Curr Probl Diagn Radiol*, 2003, 32: 127-134.
- [5] Porcellini G, Cecere AB, Giorgini A, et al. The GLAD Lesion: are the definition, diagnosis and treatment up to date? A systematic review [J]. *Acta Biomed*, 2020, 91: e2020020.
- [6] Sanders TG, Tirman PF, Linares R, et al. The glenolabral articular disruption lesion: MR arthrography with arthroscopic correlation [J]. *AJR Am J Roentgenol*, 1999, 172 (1): 171-175.
- [7] Amrami KK, Sperling JW, Bartholmai BJ, et al. Radiologic case study. Glenolabral articular disruption (GLAD) lesion [J]. *Orthop*, 2002, 25 (1): 29, 95-96.
- [8] Antonio GE, Griffith JF, Yu AB, et al. First-time shoulder dislocation: High prevalence of labral injury and age-related differences revealed by MR arthrography [J]. *J Magn Reson Imaging*, 2007, 26 (4): 983-991.
- [9] Zhu W, Lu W, Zhang L, et al. Arthroscopic findings in the recurrent anterior instability of the shoulder [J]. *Eur J Orthop Surg Traumatol*, 2014, 24 (5): 699-705.

(下转 186 页)

较好的可选治疗方法。

参考文献

- [1] Snoddy MC, Lee DH, Kuhn JE. Charcot shoulder and elbow: a review of the literature and update on treatment [J]. *J Shoulder Elbow Surg*, 2017, 26 (3): 544-552.
- [2] Kumar DR, Aslinia F, Yale SH, et al. Jean-Martin Charcot: the father of neurology [J]. *Clin Med Res*, 2011, 9 (1): 46-49.
- [3] 郑冠, 夏虹. 脊髓空洞症的发病机制及手术治疗研究进展 [J]. *中国脊柱脊髓杂志*, 2015, 25 (4): 374-378.
- [4] Sanders LJ. Jean-Martin Charcot (1825-1893). The man behind the joint disease [J]. *J Am Podiatr Med Assoc*, 2002, 92 (7): 375-380.
- [5] Wang X, Li Y, Gao J, et al. Charcot arthropathy of the shoulder joint as a presenting feature of basilar impression with syringomyelia: a case report and literature review [J]. *Medicine (Baltimore)*, 2018, 97 (28): e11391.
- [6] Hernigou J, Boulares S, Delahaut O. Spontaneous posterior shoulder dislocation as the first symptom of a Charcot arthropathy [J]. *Acta Orthop Belg*, 2018, 84 (1): 73-77.
- [7] 庄至坤, 许志庆, 林行会, 等. 可旋转铰链膝在晚期夏科氏膝关节病的应用 [J]. *中国矫形外科杂志*, 2022, 30 (3): 277-280.
- [8] Zhou Y, Zhu L, Lin YX, et al. Charcot elbow joint as the initial symptom in Chiari malformation with syringomyelia [J]. *Chin Med J (Engl)*, 2015, 128 (24): 3381-3382.
- [9] Makihara T, Onishi S, Wadano Y, et al. Regrowth of the deteriorated glenoid in advanced Charcot shoulder after suboccipital decompression for syringomyelia: a case report [J]. *J Shoulder Elbow Surg*, 2015, 24 (8): e223-e228.
- [10] Matsuhashi T, Nagahama K, Suenaga N, et al. Midterm outcomes after humeral head replacement with rotator cuff repair in patients with syringomyelia shoulder neuroarthropathy: a report on three cases [J]. *J Shoulder Elbow Surg*, 2011, 20 (8): e8-e15.
- [11] 张宏其, 陈凌强, 郭超峰, 等. 无神经症状的脊柱侧凸伴脊髓空洞症患者应否外科处理脊髓空洞的临床研究 [J]. *中国矫形外科杂志*, 2008, 16 (13): 961-965.
(收稿: 2022-05-10 修回: 2022-09-01)
(同行评议专家: 李海鹏 伍 骥)
(本文编辑: 闫承杰)
- [10] O'Brien J, Grebenyuk J, Leith J, et al. Frequency of glenoid chondral lesions on MR arthrography in patients with anterior shoulder instability [J]. *Europ J Radiol*, 2012, 81 (11): 3461-3465.
- [11] Galano GJ, Weisenthal BM, Altchek DW. Articular shear of the anterior-inferior quadrant of the glenoid: a glenolabral articular disruption lesion variant [J]. *Radiology*, 2010, 291 (2): 175-186.
- [12] Guntern DV, Pfirrmann CWA, Schmid MR, et al. Articular cartilage lesions of the glenohumeral joint: diagnostic effectiveness of MR arthrography and prevalence in patients with subacromial impingement syndrome [J]. *Radiology*, 2003, 226 (1): 165-170.
- [13] Waldt S, Burkart A, Imhoff AB, et al. Anterior shoulder instability: accuracy labroligamentous injuries [J]. *Radiology*, 2005, 237 (2): 578-583.
- [14] Weisenthal BM, Altchek DW. Articular shear of the anterior-inferior quadrant of the glenoid: a glenolabral articular disruption lesion variant [J]. *Am J Orthop*, 2013, 42 (1): 41-43.
- [15] Agarwalla A, Puzitiello RN, Leong NL, et al. Concurrent primary repair of a glenoid labrum articular disruption and a bankart lesion in an adolescent: a case report of a novel technique [J]. *Case Rep Orthop*, 2019, 2019: 4371860.
- [16] 甘志勇, 张少战, 黄长明, 等. 关节盂软骨损伤的镜下手术治疗 [J]. *中国矫形外科杂志*, 2022, 30 (11): 1043-1046.
- [17] Davey MS, Hurley ET, Colasanti CA, et al. Clinical outcomes of patients with anterior shoulder instability and glenolabral articular disruption lesions: A retrospective comparative study [J]. *Am J Sports Med*, 2020, 48 (14): 3472-3477.
(收稿: 2022-07-04 修回: 2022-10-19)
(同行评议专家: 刘玉杰 李海鹏 任 骥)
(本文编辑: 郭秀婷)

(上接 183 页)