

· 综述 ·

累及棘突多发胸椎血管瘤：1例报告与文献综述

陈海伟, 雷栓虎, 汪玉良, 周建伟*

(兰州大学第二医院骨科, 甘肃兰州 730030)

摘要: 脊柱血管瘤 (vertebral hemangioma, VHs) 是一种常见的脊柱良性肿瘤, 大多无症状。只有 0.9%~1.2% 的侵袭性 VHs 由于骨膨胀、皮质侵蚀、向椎管内延伸、血流障碍、硬膜外出血导致脊髓、神经根压迫而引起神经症状。此外, 脊柱血管瘤也会导致严重的并发症, 如脊柱病理性骨折。本文报告了 1 例累及棘突多发胸椎血管瘤, 且伴有相邻节段的椎体病理性骨折, 并回顾总结已发表累及棘突的脊柱血管瘤的文献回顾总结。

关键词: 脊柱血管瘤, 棘突, 椎体病理性骨折, 手术治疗

中图分类号: R738.1 **文献标志码:** A **文章编号:** 1005-8478 (2023) 07-0635-04

Multiple thoracic hemangiomas involving spinous processes: a case report and literature review // CHEN Hai-wei, LEI Shuan-hu, WANG Yu-liang, ZHOU Jian-wei. Department of Orthopaedics, The Second Hospital, Lanzhou University, Lanzhou 730030, China

Abstract: Vertebral hemangiomas (VHs) are common benign tumors that are mostly asymptomatic. Only 0.9%~1.2% of invasive VHs have neurological symptoms due to compression of the spinal cord, nerve roots, or both due to bony swelling, cortical erosion, extension into the spinal canal, impaired blood flow, and epidural hemorrhage. In addition, VHs can lead to serious complications sometimes, such as pathological fractures of the spine. This article reports a case of multiple thoracic hemangiomas involving the spinous process complicated with pathological fractures of the involved segment and the adjacent segment, and summarizes the published literature on VHs involving the spinous process.

Key words: vertebral hemangioma, spinous process, pathological vertebral fracture, surgical treatment

脊柱血管瘤 (vertebral hemangioma, VHs) 是脊柱常见的原发性肿瘤, 由毛细血管和静脉结构组成, 生长在骨髓空间内并包裹骨小梁^[1, 2]。VHs 在人群中的患病率为 10%~12%, 占有脊柱肿瘤的 2%~3%, 常见于胸椎和腰椎^[3, 4]。大多数无症状且生长缓慢, 不需要治疗只需要动态观察。然而, 研究表明 0.9%~1.2% 的 VHs 患者中, 由于骨膨胀、皮质侵蚀、向椎管内延伸、硬膜外出血导致脊髓、神经根或两者压迫而引起神经症状, 这种被称为侵袭性 VHs^[2, 5]。此外, 当椎骨广泛受累时可能会合并病理性骨折^[6, 7]。

多数人认为侵袭性 VHs 产生疼痛和压迫症状时需要及时治疗^[2, 8]。目前, 对于侵袭性 VHs 的治疗包括: 椎体成形术、手术减压、病灶切除术、放射治疗和血管栓塞等^[9-12]。由于侵袭性 VHs 的病例比较少见, 因此, 对于这些病例的诊断和治疗方案并没有统一的观点。本报告介绍了 1 例罕见的 70 岁女性病

例“累及棘突多发胸椎血管瘤”, 并对已发表的文献回顾总结。

1 病例报告

患者, 女, 退休职工, 70 岁。因“间断背痛半年余, 加重 1 周”入院。患者于入院前半年无明显诱因出现背部疼痛, 伴左侧同水平胸壁肋间神经痛。1 周前无明显诱因出现上述症状明显加重, 遂至本院就诊。患者既往有高血压病史 20 余年, 最高血压 180/100 mmHg, 规律服用硝苯地平控释片 30 mg, 1 次/d, 自诉血压控制尚可。入院查体: 背部皮肤无异常、温度正常、脊柱无明显畸形。胸椎活动轻度受限, 中段压痛和叩击痛阳性。四肢自主活动无异常, 肌力 5 级, 感觉无减退。背痛 VAS 评分 8 分。实验室检查结果显示, 红细胞沉降率为 7 mm/h, C 反应蛋白为 2.26 mg/L; 肿瘤标志物检测结果无异常。胸

DOI:10.3977/j.issn.1005-8478.2023.07.11

作者简介: 陈海伟, 硕士研究生在读, 研究方向: 脊柱外科、脊柱退行性疾病的基础与临床, (电话) 18394597561, (电子信箱) chenhw20@lzu.edu.cn

* 通信作者: 周建伟, (电话) 18842612910, (电子信箱) zhou2910@qq.com

椎侧位 X 线片示 T₈ 椎体压缩变扁 (图 1a)。胸椎增强 MRI 显示 T₈ 椎体变扁呈楔形, T₆~T₈ 椎体内见多发栅栏状、斑片状异常强化影, T₆、T₇ 椎体附件内条片状异常强化影, 压迫椎管变窄, 导致 T₆₋₇ 椎体水平脊髓受压 (图 1b, 1c)。患者术前症状以局部疼痛和肋间神经痛为主, 未出现脊髓损伤症状。

由于胸背痛症状进行性加重, 保守治疗无效, 入院完善检查检验后, 于 2021 年 12 月 3 日, 在静吸复合麻醉下行椎管减压术。术前分析资料, 考虑 T₈ 轻度压缩, 并且同水平椎管及其脊髓未受影响。脊髓压迫主要来自 T₆~T₇ 椎体的附件, 因此, 迫切需要解除 T₆~T₇ 椎体水平来自后方附件的压迫。手术中见 T₇ 椎板大部分呈疏松多孔状, 有血液从孔内渗出, 骨蜡局

部封闭减少失血, 使用磨钻配合椎板咬骨钳打开 T₆ 致 T₈ 椎板, 做全椎板减压, 以充分减轻对脊髓的压迫, 术中见硬膜膨胀良好。考虑全椎板减压后脊柱稳定性差, 使用椎弓根钉系统短节段固定。

椎板减压术后 1 周, 背痛、肋间神经痛症状较术前略缓解。组织病理检查见 (图 1h): 病变骨小梁之间可见较多大小不一、扩张的血管团, 管壁薄厚不均。术后复查胸椎侧位 X 线片显示: T₆、T₈ 椎体内固定器位置正常 (图 1e)。复查胸椎 MRI 显示: T₈ 椎体压缩较前未见加重, T₆₋₇ 水平胸髓受压较前明显减轻 (图 1f, 1g)。术前检查、术中所见结合病理结果, 此例明确诊断为胸椎血管瘤。术后 6 个月随访, 患者胸壁及背部疼痛酸胀基本消失, 背痛 VAS 评分 2 分。

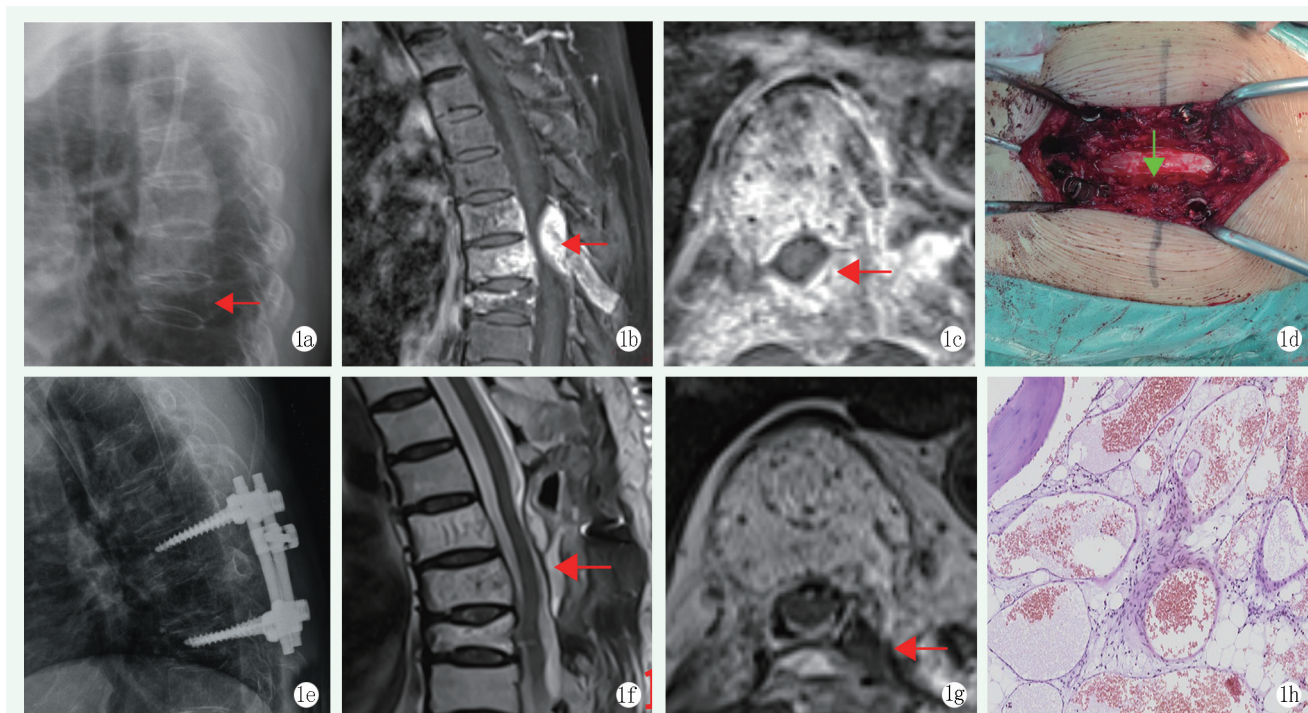


图 1 患者, 女, 70 岁, 诊断: 脊柱血管瘤, 椎体压缩性骨折, 行后路 T₆₋₈ 椎弓根钉棒内固定、椎管减压、病灶切除
1a: 术前胸椎侧位 X 线片示 T₈ 椎体压缩性骨折 1b, 1c: 术前 MRI 平扫+增强示: T₈ 椎体压缩骨折, T₆~T₈ 椎体内及 T₆、T₇ 附件内异常强化影, T₆~T₇ 椎管变窄, 脊髓受压 1d: 术中可见 T₇ 椎板呈疏松多孔结构, 血液不断从孔内渗出 1e: 术后复查 X 线片示内固定器位置好, 未见松动、断裂 1f, 1g: 术后复查 MRI 示: T₆₋₇ 水平胸髓受压较前明显减轻 1h: 组织标本病理结果显示骨小梁之间可见较多大小不一、扩张的血管团, 管壁薄厚不均

2 讨论与文献综述

与继发性脊柱肿瘤相比, 原发性脊柱肿瘤相对少见, 仅占有脊柱肿瘤的 12% 左右。在成人脊柱最常见的良性肿瘤是血管瘤, 占良性脊柱肿瘤的 20%~30%^[13, 14]。VHs 可以简单地分为 4 种类型或阶段: I 型: 无症状的病变, 轻度骨质破坏; II 型: 伴有骨质破坏的局部疼痛; III 型: 硬膜外和/或软组织延伸的

无症状病变; IV 型: 伴有硬膜外和/或软组织延伸的神经系统症状^[15]。VHs 患者可能多年无症状。无症状的 VHs 通常是骨内界限清楚的病变。VHs 通常不会损害椎体的稳定性, 但在椎骨广泛受累的情况下可能会发生病理性骨折^[16]。

血管瘤几乎总是起源于椎体, 很少向后延伸累及椎体后柱或棘突。本文通过检索国内外相关报道的累及棘突的 VHs, 文献中仅报告了 8 例棘突血管瘤: 患者年龄 25~68 岁 (6 名女性和 2 名男性) (表

1) [14, 17-23]。症状表现为病灶水平层面的背痛, 或伴有疼痛、下肢神经功能受损等。所有患者均接受了手

术治疗, 包括单纯切除后部结构或联合脊柱融合。

表1 累及棘突的VHs的病例报告

作者/年份	性别/年龄	部位	其他部位病变	症状	手术方式	放疗	结果
Wu等 ^[17] /1988	男, 46	L ₃	无	下腰痛	椎管减压术	无	疼痛缓解
Yochum等 ^[14] /1993	女, 31	T ₉	无	背痛	脊柱融合后段切除术	无	疼痛缓解
Malawski等 ^[18] /1996	女, 25	T ₁₂	无	神经功能受损	整体切除后壁, 椎管减压术	是	康复
Yung等 ^[19] /1998	男, 59	T ₁₀	T ₉ 左侧椎弓根	下肢轻瘫	椎管减压术	是	康复
Wang等 ^[20] /2016	女, 59	L ₃	无	下腰痛	L ₃ 腰椎后路切除椎体成形术	无	疼痛缓解
Bellasri等 ^[21] /2017	女, 40	T ₇	无	下肢轻瘫	椎管减压术	无	康复
Persad等 ^[22] /2018	女, 68	T ₅	T ₁₀ 椎体	背痛	椎管减压术	无	康复
Konbaz等 ^[23] /2021	女, 60	L ₃	T ₁₂ 椎体	左肢无力	脊柱融合、椎管减压术	无	康复
本例/2022	女, 70	T ₇	T _{6, 7, 8} 椎体	背痛	脊柱融合、椎管减压术	无	康复

侵袭性VHs的最佳治疗策略仍存在争议。治疗选择包括: 放射治疗、椎体成形术/后凸成形术、乙醇消融术、血管内栓塞术、不伴肿瘤切除的减压手术、椎体的次全切除或整块切除^[24]。在上述总结有关累及棘突的VHs的病例中, 只有2例患者进行了术后放射治疗, 而近年来其他病例在手术后都没有使用放射治疗。术后放疗是治疗VHs的一种选择^[25]。目前的文献建议, 在不需要手术的情况下, 放射治疗主要可作为唯一的治疗方法。但当患者身体不耐受或手术切除不完全时, 不建议使用放射治疗^[23]。另外, VHs的放射治疗存在剂量相关效应, 建议总剂量为40 Gy。超过这个剂量可能会导致骨质疏松、肺放射性坏死和放射性脊髓病^[26, 27]。因此, 对于胸段的脊柱肿瘤应该依据病情选择不同的手术方式^[28]。

在侵袭性VHs的病例中, 通常进行手术减压和椎体全切除。手术减压后, 如果椎体完全切除, 会对患者造成较大的创伤, 且可能存在较多潜在的并发症^[29]。研究表明, 侵袭性VHs的手术治疗, 通常建议进行部分椎体切除或减压^[29, 30]。在脊柱稳定性重建中, 内固定的目的术后即可稳定, 以利于术后早期离床功能锻炼, 特别是对于老年患者^[31]。本病例中, T₇ VHs累椎板、棘突和小关节, 脊髓从后侧受压, 并且X线片显示T₈压缩性骨折, 可能是由于VHs导致椎体大量的骨质遭到破坏所引起。由于本例患者年龄较大, 手术耐受能力相对有限, 而病变处于中段胸椎, 局部应力小且前部有胸廓支撑, 并且后柱结构切除后导致稳定性更差, 因此除了常规的后路减压外, 还进行了椎弓根钉系统固定, 但更远期固定效果仍需进一步随访。

3 小结

VHs是一种比较罕见的疾病, 多节段病变并累及棘突者更加少见。部分VHs会出现以疼痛和神经功能损害为主的症状。在通过X线、CT、MRI初步诊断后, 可按需进行活检, 如椎管受压严重, 则建议通过手术切除病变, 彻底减压, 必要时使用椎弓根钉系统进行额外的脊柱固定。鉴于X线、CT、MRI成像特征和个体临床病程之间的差异, 作者认为VHs的最佳治疗策略应个体化制定。

参考文献

- [1] Chopra H, Hoffman H, Richardson TE, et al. Surgical management of symptomatic vertebral hemangiomas: a case report and literature review [J]. Surg Neurol Int, 2021, 12: 56
- [2] Vasudeva VS, Chi JH, Groff MW. Surgical treatment of aggressive vertebral hemangiomas [J]. Neurosurg Focus, 2016, 41(2): E7.
- [3] Corniola MV, Schonauer C, Bernava G, et al. Thoracic aggressive vertebral hemangiomas: multidisciplinary management in a hybrid room [J]. Eur Spine J, 2020, 29 (12): 3179-3186.
- [4] Iida S, Kobayashi F, Kawano R, et al. Thoracic spine hemangioma causing rapidly progressive myelopathy and mimicking a malignant tumor: a case report [J]. Radiol Case Rep, 2021, 16 (4): 938-941.
- [5] Teferi N, Abukhiran I, Noeller J, et al. Vertebral hemangiomas: diagnosis and management. A single center experience [J]. Clin Neurol Neurosurg, 2020, 190: 105745.
- [6] Goldstein CL, Varga PP, Gokaslan ZL, et al. Spinal hemangiomas: results of surgical management for local recurrence and mortality in a multicenter study [J]. Spine (Phila Pa 1976), 2015, 40 (9): 656-664.
- [7] Wang B, Han SB, Jiang L, et al. Intraoperative vertebroplasty dur-

- ing surgical decompression and instrumentation for aggressive vertebral hemangiomas: a retrospective study of 39 patients and review of the literature [J]. *Spine J*, 2018, 18 (7) : 1128-1135.
- [8] Acosta FL Jr, Dowd CF, Cynthia C, et al. Current treatment strategies and outcomes in the management of symptomatic vertebral hemangiomas [J]. *Neurosurgery*, 2006, 58 (2) : 287-295.
- [9] Girardo M, Zenga F, Bruno FF, et al. Treatment of aggressive vertebral hemangiomas with poly vinyl alcohol (PVA) microparticles embolization, PMMA, and short segment stabilization: preliminary results with at least 5 years of follow-up [J]. *World Neurosurg*, 2019, 128 : e283-e288.
- [10] Jiang L, Liu XG, Yuan HS, et al. Diagnosis and treatment of vertebral hemangiomas with neurologic deficit: a report of 29 cases and literature review [J]. *Spine J*, 2014, 14 (6) : 944-954.
- [11] Wang B, Meng N, Zhuang HQ, et al. The role of radiotherapy and surgery in the management of aggressive vertebral hemangioma: a retrospective study of 20 patients [J]. *Med Sci Monit*, 2018, 24 : 6840-6850.
- [12] Bas T, Aparisi F, Bas JL. Efficacy and safety of ethanol injections in 18 cases of vertebral hemangioma: a mean follow-up of 2 years [J]. *Spine (Phila Pa 1976)*, 2001, 26 (14) : 1577-1582.
- [13] Theodorou DJ, Theodorou SJ, Sartoris DJ. An imaging overview of primary tumors of the spine: Part 1. Benign tumors [J]. *Clin Imaging*, 2008, 32 (3) : 196-203.
- [14] Yochum TR, Lile RL, Schultz GD, et al. Acquired spinal stenosis secondary to an expanding thoracic vertebral hemangioma [J]. *Spine (Phila Pa 1976)*, 1993, 18 (2) : 299-305.
- [15] Shamhoot EA, Balaha AM, Ganna AA. Role of combined vertebroplasty and spinal decompression in the management of aggressive vertebral hemangiomas [J]. *Asian J Neurosurg*, 2020, 15 (4) : 919-925.
- [16] Tarantino R, Donnarumma P, Nigro L, et al. Surgery in extensive vertebral hemangioma: case report, literature review and a new algorithm proposal [J]. *Neurosurg Rev*, 2015, 38 (3) : 585-592.
- [17] 吴仲华. 第 3 腰椎棘突骨海绵状血管瘤 1 例报告 [J]. *中级医刊*, 1988, 23 (11) : 50, 封 2.
- [18] Malawski S, Sokólski B. A case of spinal hemangioma uncommonly located within spinous processes and laminae of Th12 [J]. *ChirNarzadow Ruchu Ortop Pol*, 1996, 61 (1) : 47-51.
- [19] Yung BC, Loke KL, Yuen WF, et al. Spinal cord compression caused by thoracic vertebral hemangioma involving only the posterior elements of two contiguous vertebrae [J]. *Skeletal Radiol*, 1998, 27 (3) : 169-172.
- [20] Wang L, Song Y. A rare case of symptomatic hemangioma of the lumbar spine involving the spinous process [J]. *Spine J*, 2016, 16 (3) : e191-e192.
- [21] Bellasri S, Fatihi J, Elktaibi A, et al. Acute spinal cord compression caused by atypical vertebral hemangioma [J]. *J Craniovertebr Junction Spine*, 2017, 8 (3) : 275-277.
- [22] Persad AR, Fox RJ, Rempel JL. Symptomatic vertebral hemangioma of the posterior elements sharing blood supply with a radiculomedullary artery [J]. *Int J Spine Surg*, 2018, 12 (4) : 415-418.
- [23] Konbaz FMS, Eissa S, Alassiri SS, et al. Hemangioma of the lumbar spine involving the spinous process: a rare case report and review of the literature [J]. *Int J Spine Surg*, 2021, 14 (s4) : s57-s65.
- [24] Zafeiris CP, Lewkonja P, Jacobs WB. Atypical vertebral hemangioma: an aggressive form of a benign disease. Case report and literature review [J]. *J Musculoskelet Neuronal Interact*, 2021, 21 (2) : 317-321.
- [25] Siltumens AP, Na LS, Sharain RF, et al. Treatment of lumbar vertebral epithelioid hemangioma with radiation therapy: a case report [J]. *J Med Case Rep*, 2019, 13 (1) : 308.
- [26] Aich RK, Asit D, Abhijit B, et al. Symptomatic vertebral hemangioma: treatment with radiotherapy [J]. *J Cancer Res Ther*, 2010, 6 (2) : 199-203.
- [27] Schild SE, Buskirk SJ, Frick LM, et al. Radiotherapy for large symptomatic hemangiomas [J]. *Int J Radiat Oncol Biol Phys*, 1991, 21 (3) : 729-735.
- [28] 杨兴海. 颈胸段脊柱肿瘤的外科治疗进展 [J]. *中国矫形外科杂志*, 2003, 11 (13) : 919-922.
- [29] Acosta FL Jr, Sanai N, Chi JH, et al. Comprehensive management of symptomatic and aggressive vertebral hemangiomas [J]. *Neurosurg Clin N Am*, 2008, 19 (1) : 17-29.
- [30] Fox MW, Onofrio BM. The natural history and management of symptomatic and asymptomatic vertebral hemangiomas [J]. *J Neurosurg*, 1993, 78 (1) : 36-45.
- [31] 阮狄克, 何勃, 丁宇. 脊柱肿瘤切除术后稳定性重建 [J]. *中国矫形外科杂志*, 2002, 10 (9) : 843-846.

(收稿:2022-02-16 修回:2022-10-08)
(同行评议专家: 陈君生 汪玉良)
(本文编辑: 宁 桦)