

· 综述 ·

半月板外突的中央化治疗研究进展[△]

许涛^{1,2}, 付红军², 周游^{1*}

(1. 三峡大学附属仁和医院骨科, 湖北宜昌 443001; 2. 襄阳市中医医院骨科, 湖北襄阳 441000)

摘要: 半月板外突是评价半月板功能和半月板损伤诊断中的重要指标, 是半月板损伤修复预后疗效较差的重要影响因素, 也是膝关节骨性关节炎早期信号, 加速骨关节炎发生发展。近年, 半月板中央化这一新技术在治疗半月板外突的生物力学研究、动物模型、临床治疗和疗效随访中有很多拓展性研究。因此, 本文将从半月板外突病因、发病机制、影响和中央化治疗等相关研究进展作一综述。

关键词: 半月板外突, 半月板损伤, 半月板中央化, 膝关节骨性关节炎

中图分类号: R687 **文献标志码:** A **文章编号:** 1005-8478 (2023) 14-1285-05

Research progress in the centralization of meniscus extrusion // XU Tao^{1,2}, FU Hong-jun², ZHOU You¹. 1. Department of Orthopedics, Affiliated Renhe Hospital of China Three Gorges University, Yichang 443001; 2. Department of Orthopedics, Xiangyang Hospital of Traditional Chinese Medicine, Xiangyang 441000, China

Abstract: Meniscus extrusion is an important indicator for evaluating meniscal function and diagnosing meniscal injury. It is an important factor reflecting the poor prognosis of meniscus repair, and an early signal of knee osteoarthritis, which accelerates the development of osteoarthritis. In recent years, the new technology of meniscus centralization has been extensively studied in biomechanics, animal models, clinical application and efficacy follow-up in the treatment of meniscus extrusion. Therefore, this article will review the related research progress on the etiology, pathogenesis, influence and centralized treatment of the meniscus extrusion.

Key words: meniscus extrusion, meniscus injury, meniscus centralization, knee osteoarthritis

半月板是膝关节内覆盖在胫骨内外侧平台的新月形纤维软骨结构, 主要功能包括载荷传递、减震、稳定性、本体感觉和润滑关节等作用, 其中最重要功能 是使纵向负荷转化分散为水平环状应力, 减少膝关节 间直接压力。半月板任何微观结构的破坏或宏观解剖 学位置的改变都会降低其功能, 减少对膝关节的保护 作用^[1]。内侧半月板外突 (medial meniscus extrusion, MME) 是指内侧半月板突出内侧胫骨平台缘的距 离, 是评价半月板动态功能和诊断半月板病变的重要 指标^[2]。现对半月板外突病因、发病机制、影响和中 央化治疗半月板外突的研究进展作一综述。

1 半月板外突概述

半月板脱出被认为是半月板病理的间接征象, 可 伴有半月板功能减退或丧失, 关节间室压力增加, 关

节软骨变形缺失, 继而增加骨性关节炎的发生率, 同 时可作为自发性骨坏死的预测因素^[3-5]。在临床 MME 的诊断中, 多种影像学可直接或间接反映 MME, 当 MME ≥ 3 mm 被认为有病理学意义。对于早期膝关节 疼痛患者可行负重位超声检测, MME 可预示内侧半 月板后根撕裂 (medial meniscus posterior root tear, MMPRT) 的发生^[6]。与早期膝骨性关节炎疼痛有一 定关系, 是膝骨性关节炎早期信号^[7]。当膝骨性关节炎 发生时相关炎症因子也会发生改变, 如白细胞介素类 (IL-1 β 、IL-6) 和 TNF- α 等也会增加, 激活相应通 路以及促进炎性介质释放, 从而加重膝骨关节炎的 发生发展^[8]。因此, 对于膝关节疼痛患者, MME 程度 及相关炎症因子对于半月板功能和膝关节损伤评估尤 为重要。

2 半月板外突的病因和发病机制

DOI:10.3977/j.issn.1005-8478.2023.14.08

[△]基金项目:湖北省自然科学基金项目(编号:2021CFB414);湖北省卫生健康委员会中医药科研项目(编号:ZY2021M074)

作者简介:许涛, 硕士研究生, 研究方向:运动医学、关节及足踝外科, (电话)15549329492, (电子信箱)471997389@qq.com

* 通信作者:周游, (电话)18671749303, (电子信箱)zhouyou8010@163.com

半月板外突通常发生有明显膝关节损伤的情况下,如半月板后根损伤、半月板放射状撕裂、下肢力线不良等^[9]。但半月板股骨韧带断裂、半月板胫骨韧带损伤、外侧盘状半月板撕裂或成形修复后、软骨损伤、高龄和肥胖等也是半月板外突的相关危险因素。

MMPRT可能是半月板外突所致, Krych等^[10]对27例有症状的膝关节患者行连续MRI检查,在MMPRT确诊之前一系列磁共振扫描中,所有患者均表现为半月板胫骨韧带断裂和半月板脱位。致MMPRT断裂的原因可能是半月板向外周缘移位,致使半月板后根的张力持续增加,继而发展为MMPRT。MMPRT损伤后会进一步加重MME,对于膝后内侧突然疼痛患者行MRI检查,证实在MMPRT后的1年内,MME距离随时间的推移逐渐增加。后根的锚钉作用消失继发MME增加,内侧间室软骨压力显著增加,加速骨性关节炎的发生进展^[11]。因此,MME致MMPRT损伤和修复中占有重要作用,MME既是MMPRT的危险因素,MMPRT损伤又会进一步加重MME程度。

外侧盘状半月板撕裂行部分切除或修复后2周~6个月,外侧半月板发生形变和外突增加^[12]。盘状半月板成形后易致外侧半月板外突,使半月板功能丧失,有效承重、分散应力机制减弱,加速外侧间室关节软骨的退变。半月板股骨韧带在外侧半月板后根和外侧半月板外突起限制外移作用。当外侧半月板根部撕裂和外突时,半月板股骨韧带的缺失发生率可能更高^[13]。

单纯性半月板脱出是一种较为罕见的情况,临床上可能仅表现为脱出侧的膝关节疼痛。Krych等^[14]通过回顾性膝关节MRI检查研究,结果显示在半月板脱出、半月板完整且膝关节无明显病变的患者中,当MME ≥ 3 mm时,半月板胫骨韧带可能伴有损伤。

放射状半月板撕裂类似于半月板后根撕裂,由于环形胶原纤维断裂,半月板的环形桶箍作用消失,半月板挤压外突更大、更严重^[15]。年龄、体质指数和负荷的增加与半月板挤压增加显著相关且成正比^[11]。

3 半月板外突影响

半月板外突对半月板手术预后有着重要影响。Xu等^[16]对86例退变性内侧半月板损伤患者行关节镜下半月板部分切除术,预后疗效不良的术前影响因素行多元逻辑回归分析,结果证实术前半月板外突 > 2.05 mm可能是术后膝骨关节炎进展的危险因素。

Yanagisawa等^[17]对30例MMPRT患者行关节镜下经胫骨骨道后根修复术,根据术后1年与术前1年MME是否进展,分为术后突出降低组与术后进展组,结果显示半月板突出降低组术后Kellgren-Lawrence分级与术前无统计学差异。MMPRT患者行后根修复后MME降低可延缓膝骨关节炎的发展。与正常膝关节相比,MME > 3 mm与内侧间室骨赘(77%)、内侧间隙关节软骨损伤(69%)、内侧半月板根部损伤(64%)和放射状撕裂(58%)强烈相关,没有或仅有较少的关节退变(20%)患者有 ≥ 3 mm的半月板外突,MME可能是膝关节退变的始动因素^[18]。因此,对于膝关节疼痛或行半月板手术患者,术前应评估半月板外突程度,尽可能减少术后外突,恢复其半月板功能,提高术后临床结果。

4 半月板中央化技术应用

目前对于单纯半月板外突的治疗很少,一般是半月板后根损伤的联合治疗。手术治疗包括半月板的中央化技术或联合胫骨内侧高位截骨或半月板后根修复等。半月板中央化联合胫骨内侧高位截骨和半月板后根修复模拟图见图1。

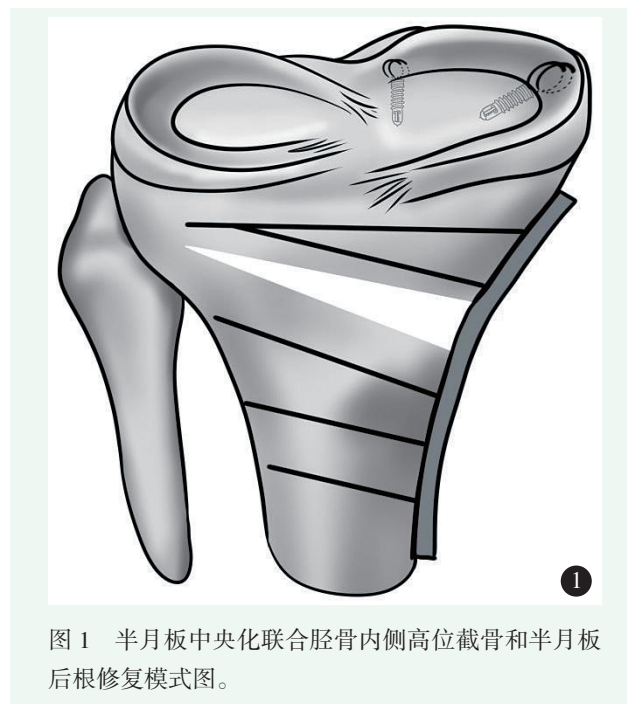


图1 半月板中央化联合胫骨内侧高位截骨和半月板后根修复模式图。

4.1 半月板中央化技术

Koga等^[19]提出了一种行关节囊缝合收紧类半月板成形术,可改善由于外侧半月板缺损所致的外侧间室骨关节炎患者的临床和影像学结果。在术后2年可见类半月板组织再生,半月板挤压外突较术前减少,

外侧关节间隙明显增加。因此,一种关节镜下半月板中心化的技术应运而生。该技术将外突的半月板的体部缝合归位稳定在胫骨平台边缘,通过修复防止半月板的挤压以恢复和维持半月板的功能。Koga等^[20]提出在外侧胫骨平台外缘腓肌腱裂孔前置入2枚带线锚钉将脱位的外侧半月板中央化这一技术。An等^[21]报道了1例外侧半月板脱出伴外侧胫骨平台骨软骨病变的患者,行逆行自体骨软骨移植联合关节镜下外侧半月板中央化技术。术后3个月、2年的CT和MRI随访中移植骨完全愈合,软骨与正常软骨相同,外侧半月板无外突。Koga等^[22]对9例外侧半月板突出和12例盘状半月板行半月板中央化技术患者进行一系列随访研究,无论是术后影像学评估还是临床评估都较满意,术后外突减少。该技术可修复或防止半月板外突挤压,并最终可防止骨关节炎的进展。

相关生物力学研究证明,中央化可以改善半月板的力学性能,进一步阻止软骨退变,潜在降低骨关节炎的风险。Kohno等^[23]使用6例猪膝关节进行半月板中央化生物力学测试,完整半月板、半月板部分切除术、半月板外突(后根损伤伴半月板胫骨韧带断裂)、1个锚钉中央化、2个锚钉中央化和2个锚钉中央化联合关节囊紧缩进行生物力学对比研究,结果显示2个锚钉中央化联合关节囊紧缩术组与完整半月板组生物力学最相似,胫骨软骨所受负荷最小;半月板外突组胫骨软骨所受应力负荷最高,而半月板所受负荷最低。Kubota等^[24]使用8例猪膝关节进行半月板中央化生物力学研究,在半月板外突时外侧半月板偏离中心距离增大,但在中央化术后均恢复到正常距离。外突时外侧半月板接触压力和接触面积均显著降低,中央化后接近正常。中央化方法可以减少外侧半月板外突挤压,恢复半月板前中段的负荷分配功能。Ozeki等^[25]猪膝关节模型研究结果也证实了中央化手术能减少后根断裂半月板的挤压外突,使关节载荷分布恢复到接近正常膝关节能力。Ozeki等^[26]建立大鼠内侧半月板脱出模型,通过骨道缝合技术将脱出的内侧半月板中央化,改善内侧半月板脱出,延缓软骨退变,是预防骨性关节炎进展的有效方式。Park等^[27]在兔和猪膝关节根部撕裂模型和膝关节生物力学分析中得出同样的结论,中央化潜在地防止了膝骨性关节炎的进展。

半月板中央化技术可减少半月板外突程度,从而恢复内侧半月板的负荷吸收、分散应力功能。中央化技术锚钉缝线与半月板后根缝线可共同分担半月板向外周移位趋势的载荷,修复后的半月板后根所受应力

也会降低,增加半月板后根愈合率。但中央化技术也可能存在一些不足,膝关节屈伸过程中,会降低半月板的正常活动,产生蹦极效应。

4.2 中央化联合胫骨高位截骨

下肢力线异常是半月板外突的危险因素,也是单间室骨性关节炎的主要原因之一^[28]。同样内侧半月板挤压外突在骨关节炎的发生发展中也起着关键作用。Willinger等^[2]对8具新鲜膝关节尸体标本进行生物力学研究,探讨在下肢力线不良时,MME与关节接触压力之间的相关性。与中性或膝外翻相比,膝内翻会导致更高的MME,且内侧间室平均接触应力值和接触应力峰值也相应增加。Goto等^[29]通过回顾性多元逻辑回归分析研究显示,相关膝内翻角度参数数值与MME显著相关,膝内翻角度越大MME距离越大,且骨关节炎越严重。

因此,内翻对齐和MME并存可能是骨关节炎进展的危险因素。由于胫骨近端内侧角较小是产生内翻对齐的独立因素,低胫骨近端内侧角和MME的膝骨性关节炎患者可作为胫骨高位截骨术的早期干预指标^[29]。Katagiri等^[30]对21例胫骨高位截骨术联合关节镜下内侧半月板中央化与18例单独行胫骨高位截骨术治疗骨性关节炎的患者近期疗效随访,两组无明显统计学差异,都获得较好术后疗效。Astur等^[31]研究结果显示内侧开口楔形胫骨高位截骨在6周后降低了MME,改善了临床效果,并在至少2年的随访中恢复活动。此外他的研究结果显示,术后MME<1.5 mm的患者比术后MME≥1.5 mm的患者有更好的临床效果和恢复活动。术前膝内翻和术后半月板脱出是半月板根部修复临床失败的主要预测因素^[32]。因此,去除导致MME始动危险因素下肢力线不良,联合半月板中央化技术,多方面降低后根修复后的张力和内侧间室压力,从而提高术后愈合率。

4.3 中央化联合半月板后根修复

MMPRT类似半月板全切,通常导致半月板外突和胫股接触力学异常。经胫骨骨道后根修复通常会使得撕裂后根愈合,但术后可能会持续脱出。在这种情况下,半月板软骨保护作用极大降低。因此,需要一个额外的中央化来复位脱出,恢复其半月板功能^[33,34]。最近一项关于MMPRT修复治疗效果的荟萃分析研究显示,尽管术后临床结果有显著改善,但半月板脱出并没有减少,而且单纯的MMPRT修复术并不能完全阻止关节炎的进展^[35]。可能是外突的半月板和关节囊与胫骨平台内侧缘相连,单纯后根修复很难将MME归位^[36]。

Daney 等^[37]使用三维数字化和压力传感器进行了10具尸体膝关节的半月板挤压外突和胫股接触力学测试。当内侧半月板根部修补术未能解剖复位时,在减少病理性半月板突出和恢复关节接触生物力学方面,联合半月板中央化更有益于半月板复位。Koga 等^[38]和 Chernchujit 等^[34]均提出了内侧半月板中央化联合经胫骨骨道后根修复技术治疗 MMPRT,以减少修复后半月板外突。Chung 等^[39]对39例 MMPRT 患者行骨道后根修复,在中期随访时临床评分和影像学结果方面,半月板外突减少组比外突增加组更优。Mochizuki 等^[40] MMPRT 所致内侧半月板脱出的关节镜下中央化强化手术近期疗效随访,临床结果显示,术后 Lysholm、Koos 评分均有明显改善。术后2年 MME 由术前(4.8±0.7) mm 降至(2.7±0.3) mm, MME 比率由术前的(40.2±7.0)% 提高到术后的(22.6±3.6)%,差异均有统计学意义。关节镜下内侧半月板中央化联合 MMPRT 修复术可明显改善临床疗效,缩短内侧半月板的脱出距离,是改善内侧半月板脱出的手术方法之一。

中央化有助于减少半月板外突和降低内侧半月板后根修复后应力,从而提高后根修复愈合率和延缓骨关节炎进展^[41]。随机对照研究已证实这种手术的良好结果,另外,中央化联合后根修复术比单纯后根修复术更具优越性。

5 小结与展望

半月板外突作为评价半月板功能的重要指标,在临床半月板损伤与修复中越来越重要。近年来,大量生物力学测试和动物模型研究在理论上已证实半月板中央化的有效性。但对于临床半月板外突患者的应用和大量中长期的疗效随访研究较少。目前,还需要不断改进和完善实验研究设计,进行多中心研究,尽可能减少半月板外突所致膝关节的损伤,最大程度保留半月板功能,延缓骨关节炎的发生发展进程。

参考文献

- [1] Markes AR, Hodax JD, Ma CB. Meniscus form and function [J]. *Clin Sports Med*, 2020, 39 (1): 1-12.
- [2] Willinger L, Lang JJ, von Deimling C, et al. Varus alignment increases medial meniscus extrusion and peak contact pressure: a biomechanical study [J]. *Knee Surg Sports Traumatol Arthrosc*, 2020, 28 (4): 1092-1098.
- [3] Yamaguchi J, Yasuda K, Kondo E, et al. Extrusion of the medial meniscus is a potential predisposing factor for post-arthroscopy osteonecrosis of the knee [J]. *BMC Musculoskelet Disord*, 2021, 22 (1): 852.
- [4] Hashimoto S, Terauchi M, Hatayama K, et al. Medial meniscus extrusion as a predictor for a poor prognosis in patients with spontaneous osteonecrosis of the knee [J]. *Knee*, 2021, 31: 164-171.
- [5] 刘新光, 王卫国, 张念非, 等. 膝关节自发性骨坏死与内侧半月板突出相关性的 MRI 观察 [J]. *中国矫形外科杂志*, 2016, 24 (5): 421-426.
- [6] Chiba D, Sasaki T, Ishibashi Y. Greater medial meniscus extrusion seen on ultrasonography indicates the risk of MRI-detected complete medial meniscus posterior root tear in a Japanese population with knee pain [J]. *Sci Rep*, 2022, 12 (1): 4756.
- [7] Ishii Y, Ishikawa M, Nakashima Y, et al. Association between medial meniscus extrusion under weight-bearing conditions and pain in early-stage knee osteoarthritis [J]. *J Med Ultrason*, 2021, 48 (4): 631-638.
- [8] Mabey T, Honsawek S. Cytokines as biochemical markers for knee osteoarthritis [J]. *World J Orthop*, 2015, 6 (1): 95-105.
- [9] 刘新光, 丁冉, 刘晨, 等. 内侧半月板半脱位的相关因素分析 [J]. *中国矫形外科杂志*, 2021, 29 (6): 503-506.
- [10] Krych AJ, LaPrade MD, Hevesi M, et al. Investigating the chronology of meniscus root tears: do medial meniscus posterior root tears cause extrusion or the other way around [J]. *Orthop J Sports Med*, 2020, 8 (11): 2325967120961368.
- [11] Furumatsu T, Kodama Y, Kamatsuki Y, et al. Meniscal extrusion progresses shortly after the medial meniscus posterior root tear [J]. *Knee Surg Relat Res*, 2017, 29 (4): 295-301.
- [12] Matsuo T, Kinugasa K, Sakata K, et al. Post-operative deformation and extrusion of the discoid lateral meniscus following a partial meniscectomy with repair [J]. *Knee Surg Sports Traumatol Arthrosc*, 2017, 25 (2): 390-396.
- [13] Brody JM, Lin HM, Hulstyn MJ, et al. Lateral meniscus root tear and meniscus extrusion with anterior cruciate ligament tear [J]. *Radiology*, 2006, 239 (3): 805-810.
- [14] Krych AJ, Bernard CD, Leland DP, et al. Isolated meniscus extrusion associated with meniscotibial ligament abnormality [J]. *Knee Surg Sports Traumatol Arthrosc*, 2020, 28 (11): 3599-3605.
- [15] Lee DH, Lee BS, Kim JM, et al. Predictors of degenerative medial meniscus extrusion: radial component and knee osteoarthritis [J]. *Knee Surg Sports Traumatol Arthrosc*, 2011, 19 (2): 222-229.
- [16] Xu T, Xu L, Li X, et al. Large medial meniscus extrusion and varus are poor prognostic factors of arthroscopic partial meniscectomy for degenerative medial meniscus lesions [J]. *J Orthop Surg Res*, 2022, 17 (1): 170.
- [17] Yanagisawa S, Kimura M, Hagiwara K, et al. Association between postoperative meniscal extrusion and clinical outcomes of the pull-out fixation technique for medial meniscus posterior root tear [J]. *Asia Pac J Sports Med Arthrosc Rehabil Technol*, 2020, 21: 27-31.
- [18] Lerer DB, Umans HR, Hu MX, et al. The role of meniscal root pathology and radial meniscal tear in medial meniscal extrusion [J]. *Skeletal Radiol*, 2004, 33 (10): 569-574.

- [19] Koga H, Nakamura T, Katagiri H, et al. Two-year outcomes after meniscoplasty by capsular advancement with the application of arthroscopic centralization technique for lateral compartment knee osteoarthritis [J]. *Am J Sports Med*, 2020, 48 (13): 3154-3162.
- [20] Koga H, Muneta T, Yagishita K, et al. Arthroscopic centralization of an extruded lateral meniscus [J]. *Arthrosc Tech*, 2012, 1 (2): e209-e212.
- [21] An JS, Muneta T, Sekiya I, et al. Osteochondral lesion of lateral tibial plateau with extrusion of lateral meniscus treated with retrograde osteochondral autograft transplantation and arthroscopic centralization [J]. *Asia Pac J Sports Med Arthrosc Rehabil Technol*, 2017, 8: 18-23.
- [22] Koga H, Muneta T, Watanabe T, et al. Two-year outcomes after arthroscopic lateral meniscus centralization [J]. *Arthroscopy*, 2016, 32 (10): 2000-2008.
- [23] Kohno Y, Koga H, Ozeki N, et al. Biomechanical analysis of a centralization procedure for extruded lateral meniscus after meniscectomy in porcine knee joints [J]. *J Orthop Res*, 2022, 40 (5): 1097-1103.
- [24] Kubota R, Koga H, Ozeki N, et al. The effect of a centralization procedure for extruded lateral meniscus on load distribution in porcine knee joints at different flexion angles [J]. *BMC Musculoskeletal Disord*, 2020, 21 (1): 205.
- [25] Ozeki N, Koga H, Matsuda J, et al. Biomechanical analysis of the centralization procedure for extruded lateral menisci with posterior root deficiency in a porcine model [J]. *J Orthop Sci*, 2020, 25 (1): 161-166.
- [26] Ozeki N, Muneta T, Kawabata K, et al. Centralization of extruded medial meniscus delays cartilage degeneration in rats [J]. *J Orthop Sci*, 2017, 22 (3): 542-548.
- [27] Park DY, Yin XY, Chung JY, et al. Circumferential rim augmentation suture around the perimeniscal capsule decreases meniscal extrusion and progression of osteoarthritis in rabbit meniscus root tear model [J]. *Am J Sports Med*, 2022, 50 (3): 689-698.
- [28] 傅德杰, 杨柳, 郭林. 半月板损伤与下肢力线 [J]. *中国矫形外科杂志*, 2021, 29 (4): 330-333.
- [29] Goto N, Okazaki K, Akiyama T, et al. Alignment factors affecting the medial meniscus extrusion increases the risk of osteoarthritis development [J]. *Knee Surg Sports Traumatol Arthrosc*, 2019, 27 (8): 2617-2623.
- [30] Katagiri H, Nakagawa Y, Miyatake K, et al. Short-term outcomes after high tibial osteotomy aimed at neutral alignment combined with arthroscopic centralization of medial meniscus in osteoarthritis patients [J]. *J Knee Surg*, 2021, 2021: 34261157
- [31] Astur DC, Novaretti JV, Gomes ML, et al. Medial opening wedge high tibial osteotomy decreases medial meniscal extrusion and improves clinical outcomes and return to activity [J]. *Orthop J Sports Med*, 2020, 8 (4): 1811960955.
- [32] Chung KS, Ha JK, Ra HJ, et al. Preoperative varus alignment and postoperative meniscus extrusion are the main long-term predictive factors of clinical failure of meniscal root repair [J]. *Knee Surg Sports Traumatol Arthrosc*, 2021, 29 (12): 4122-4130.
- [33] Leafblad ND, Smith PA, Stuart MJ, et al. Arthroscopic centralization of the extruded medial meniscus [J]. *Arthrosc Tech*, 2021, 10 (1): e43-e48.
- [34] Chernchujit B, Prasertia R. Arthroscopic direct meniscal extrusion reduction: surgical tips to reduce persistent meniscal extrusion in meniscal root repair [J]. *Eur J Orthop Surg Traumatol*, 2018, 28 (4): 727-734.
- [35] Chung KS, Ha JK, Ra HJ, et al. A meta-analysis of clinical and radiographic outcomes of posterior horn medial meniscus root repairs [J]. *Knee Surg Sports Traumatol Arthrosc*, 2016, 24 (5): 1455-1468.
- [36] LaPrade RF, LaPrade CM, Ellman MB, et al. Cyclic displacement after meniscal root repair fixation: a human biomechanical evaluation [J]. *Am J Sports Med*, 2015, 43 (4): 892-898.
- [37] Daney BT, Aman ZS, Krob JJ, et al. Utilization of transtibial centralization suture best minimizes extrusion and restores tibiofemoral contact mechanics for anatomic medial meniscal root repairs in a cadaveric model [J]. *Am J Sports Med*, 2019, 47 (7): 1591-1600.
- [38] Koga H, Watanabe T, Horie M, et al. Augmentation of the pullout repair of a medial meniscus posterior root tear by arthroscopic centralization [J]. *Arthrosc Tech*, 2017, 6 (4): e1335-e1339.
- [39] Chung KS, Ha JK, Ra HJ, et al. Pullout fixation of posterior medial meniscus root tears: correlation between meniscus extrusion and midterm clinical results [J]. *Am J Sports Med*, 2017, 45 (1): 42-49.
- [40] Mochizuki Y, Kawahara K, Samejima Y, et al. Short-term results and surgical technique of arthroscopic centralization as an augmentation for medial meniscus extrusion caused by medial meniscus posterior root tear [J]. *Eur J Orthop Surg Traumatol*, 2021, 31 (6): 1235-1241.
- [41] Wu TY. Arthroscopic medial meniscus posterior root repair with centralization using knotless suture anchors [J]. *Arthrosc Tech*, 2022, 11 (4): e661-e668.

(收稿:2022-06-22 修回:2022-12-30)
(同行评议专家:李颖 吴波)
(本文编辑:宁桦)