

· 综述 ·

儿童桡骨远端干骺交界区骨折的诊疗进展

胡文峰^{1,2}, 李天友^{2*}

(1. 山东大学护理与康复学院, 山东济南 250012; 2. 山东第一医科大学附属省立医院, 山东济南 250021)

摘要: 儿童桡骨远端干骺交界区 (diametaphysis, DMP) 骨折是桡骨远端骨折的一种特殊类型, 与干骺端骨折不同, 其诊断标准和治疗方法尚未达成共识。DMP 骨折容易发生再移位、骨不连等并发症, 需给予重视。本文通过查阅儿童桡骨远端 DMP 骨折的相关文献, 对其诊断标准、解剖特点、治疗方法及其并发症进行总结和分析, 以期提高该型骨折的临床识别度, 为选择恰当治疗方法、促进骨折愈合和功能恢复、减少并发症提供依据。

关键词: 儿童, 桡骨远端干骺交界区骨折, 诊疗进展

中图分类号: R683.41 **文献标志码:** A **文章编号:** 1005-8478 (2023) 20-1875-05

Progress in diagnosis and treatment of distal radius diametaphyseal fractures in children // HU Wen-feng^{1,2}, LI Tian-you². 1. School of Nursing and Rehabilitation, Shandong University, Jinan 250012, China; 2. Shandong Provincial Hospital, Shandong First Medical University, Jinan 250021, China

Abstract: Diametaphyseal (DMP) fracture of distal radius is a special fracture type in children. Different from metaphyseal fracture, its diagnostic criteria and treatment methods have not reached a consensus. DMP fracture is prone to re-displacement, nonunion and other complications, so it should be emphasized. In this paper, the diagnostic criteria, anatomical characteristics, treatment methods and complications of DMP fracture of distal radius in children were summarized and analyzed by reviewing the relevant literatures, not only to improve its clinical recognition and provide basis for selecting proper treating methods, but also to promote final outcome and reduce complications.

Key words: children, distal radius diametaphyseal fracture, diagnosis and treatment progress

儿童桡骨远端骨折临床常见, 约占全部儿童骨折的 35%^[1], 但干骺交界区 (diametaphysis, DMP) 骨折临床关注度不高, 相关文献较少, 诊断标准和治疗方法尚不统一。DMP 骨折虽位于桡骨远端, 但较干骺端骨折更靠近骨干, 因其解剖部位特殊, 容易发生再移位和骨不连等并发症。笔者分析发现, 多数文献报道且 X 线资料完整的儿童桡骨远端骨不连属于 DMP 骨折^[2-6], 其原因可能与复位方式、复位质量和固定方式有关。为提高其临床识别度、规范治疗、减少并发症, 本文通过查阅儿童桡骨远端 DMP 骨折的相关文献, 对其诊断标准、解剖特点、治疗方法及并发症进行总结和分析。

1 儿童桡骨远端干骺交界区骨折的诊断标准

2006 年, 国际内固定研究学会 (The Association for the Study of Internal Fixation, AO) 儿童专家组, 在

成人 AO 分类的基础上提出了 AO 儿童长骨骨折分类系统 (Pediatric Comprehensive Classification of Long Bone Fractures, PCCF), 将儿童长骨分为近端骨骺和干骺端、骨干、远端骨骺和干骺端, 并提出以尺桡骨远端骺板宽度之和为边长, 自桡骨远端骺板向近端作正方形, 位于该正方形内的骨折即为干骺端骨折 (图 1a), 但对干骺交界区骨折未作定义^[7]。2010 年, Li-ber 等^[8]认为尽管儿童骨骼具有较大的重塑潜力, 但是处于骨干与干骺端移行区域的骨折并不稳定, 于是提出分别以桡骨远端骺板宽度及尺桡骨远端骺板宽度之和为边长, 自桡骨远端骺板向近端作正方形, 两正方形不重叠的区域即为干骺交界区 (图 1b)。2016 年, 徐蕴岚等^[9]在 PCCF 基础上提出, 以骨折线位于骨干与干骺端交界线上下 1 cm 范围内者为“干骺交界区骨折” (图 1c)。2020 年, Li 等^[10]将该部位定义为桡骨中远 1/3 分界线与干骺端上缘之间的区域 (图 1d)。因此, 多位学者已经提出 DMP 的定义, 但

DOI:10.3977/j.issn.1005-8478.2023.20.10

作者简介: 胡文峰, 主管护师, 研究方向: 运动系统疾病护理与康复, (电话)18615268780, (电子信箱)202046684@mail.sdu.edu.cn

* 通信作者: 李天友, (电话)18678870838, (电子信箱)tianyouli1983@126.com

其内涵并不完全一致。鉴于桡骨远端实际尺寸会受患儿年龄、身高等因素影响，笔者认为不宜采用具体长度来确定范围，倾向于采用 Lieber 的定义方法^[11]。

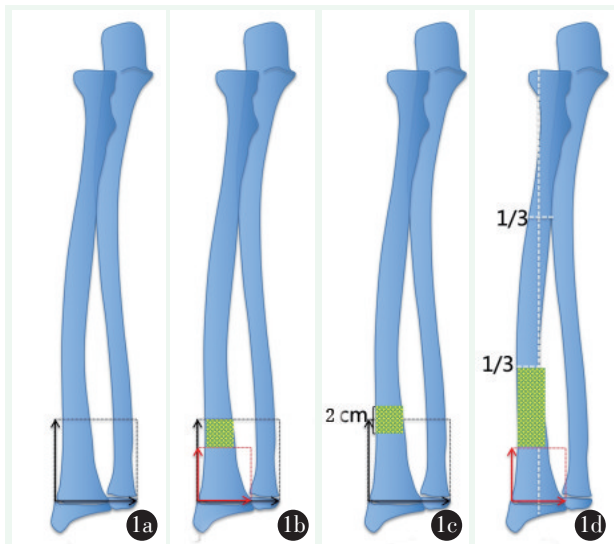


图 1 桡骨远端干骺交界区不同定义的模式图。1a: AO 分型；1b: Lieber 法；1c: 徐蕴岚法；1d: Li 法。黑箭头代表尺桡骨远端骺板宽度之和，红箭头代表桡骨远端骺板宽度，黄色区域代表干骺交界区。

Figure 1. Models of different definitions of distal diaphyseal junction of radius. 1a: AO classification. 1b: Lieber method. 1c: Xu Yun-lan method. 1d: Li method. The black arrow represents the sum of the width of the distal epiphyseal plate of the ulna and radius, the red arrow represents the width of the distal epiphyseal plate of the radius, and the yellow area represents the diaphyseal junction.

2 儿童桡骨远端 DMP 的解剖学特点

桡骨远端的血液供应包括桡动脉、尺动脉、骨间前动脉和骨间后动脉，骨骺、干骺端和骨干分别由 3 个主要血管系统供应。在干骺端，起源于旋前方肌和骨间前动脉的血管穿过骨，形成吻合的网状结构维持血液供应，而骨干区只有滋养血管提供骨内血供^[12]。DMP 处于干骺端与骨干的移行区，局部血供不如干骺端丰富^[13]。骨愈合分为炎症、修复和重塑 3 个阶段，炎症阶段是骨愈合的初始阶段，在该阶段血管破裂形成血肿，血肿内含有大量的纤维蛋白，形成胶原支架充当编织骨的框架，同时在血肿刺激下，细胞分化成对新骨骼形成必不可少的成纤维细胞、成软骨细胞、成骨细胞和成血管细胞。DMP 部位由于血供不丰富，血肿不易形成或形成较慢，会相对减缓骨折的愈合过程。

桡骨远端干骺端形态呈扁宽状，骨干呈管状，DMP 区桡骨远宽近窄^[14]，近远端髓腔差距变大。这一解剖结构的改变，增加了骨折的固定难度。若使用交叉克氏针固定不易置钉且难以维持骨折稳定性^[15, 16]，易产生骨折移位^[17]；若采用常规逆行入路进行弹性髓内钉固定，也无法获得相对稳定的三点固定^[8]。

桡骨远端是肱桡肌、拇长伸肌和拇长展肌肌肉和韧带的附着点，该部位肌肉韧带力量相对较强，位于桡骨远端 DMP 部位的骨折，若复位不良或固定强度不足，在肌肉韧带的牵拉下更容易出现错位。

基于以上特点，DMP 骨折比典型干骺端骨折容易产生延迟愈合、不愈合或再移位等并发症，治疗上也应与干骺端骨折有所区别。

3 儿童桡骨远端 DMP 骨折的治疗

3.1 保守治疗

本综述撰写过程中没有检索到儿童桡骨远端 DMP 骨折保守治疗方面的文献，因此，简要总结桡骨远端骨折的保守治疗进展以供参考。儿童处于生长发育时期，骨骼塑形能力强，故桡骨远端骨折多数可采用闭合复位石膏固定治疗^[18, 19]，但也存在 21.3%~39% 的移位风险^[1, 20-22]、畸形愈合和骨不连等并发症。考虑到 DMP 的解剖特点，笔者仅对轻度移位的 DMP 骨折采用保守治疗，且采用长臂管型石膏固定，移位严重者选择手术治疗。

3.1.1 保守治疗指征

无移位时可直接外固定，移位 < 2 mm 时需闭合复位外固定^[23]，有学者提出可接受的成角移位标准：< 12 岁，掌侧或背侧 < 25°，尺侧或桡侧 < 10°；> 12 岁，掌侧或背侧 < 10°，尺侧或桡侧 < 10°^[24]。Greig 等^[25]总结发现，少年（13~15 岁男性，11~14 岁女性）桡骨远端仍有塑形能力，任一方向成角 < 15° 还可保守治疗。

3.1.2 外固定方式选择

闭合复位后常用石膏或夹板固定，对选用石膏或夹板、软质或硬质石膏、长臂或短臂石膏，目前仍无共识^[26]。Boutis 等^[27]对 96 名桡骨远端骨折的 5~12 岁儿童进行随机对照试验，结果显示桡骨远端骨折成角 ≤ 15° 时，夹板和石膏固定效果无差别。Williams 等^[28]发现，对 2~17 岁桡骨远端屈曲骨折，夹板组和石膏组的疼痛评分差异无统计学意义，但夹板更便捷，患者满意度更高。Witney-Lagen 等^[29]研究 232

例桡骨远端屈曲骨折,发现使用软石膏和硬石膏患者对治疗结果的总体满意度分别为 97.4%和 95.2%,舒适率分别为 95.7%和 93.3%,软石膏的优点是便于拆除。Chess 等^[30]认为,塑型良好的前提下,短臂石膏也可获得好的效果。Bohm 等^[31]研究发现,短臂和长臂石膏的效果及并发症发生率相似。Webb 等^[32]发现,≥4 岁的前臂远 1/3 骨折,塑型良好的短臂石膏与长臂石膏效果一致。

3.2 手术治疗

对移位严重的 DMP 骨折,交叉克氏针固定稳定性不佳,容易发生再移位、骨不连等,有学者尝试钢板、外固定架或弹性髓内钉固定,笔者常采用掌侧入路切开复位钢板固定,所用螺钉直径为 2.7 mm。

3.2.1 克氏针固定

Wendling-Keim 等^[22]认为,移位的桡骨远端骨折首选闭合复位外固定,对复位困难、残余成角>5°或横向移位大于骨皮质厚度的病例,建议克氏针固定。Voto 等^[33]也提出对不稳定或移位较重的骨折首选经皮克氏针固定。

干骺端骨骼半径较大,有利于交叉克氏针固定;DMP 骨骼半径变小,交叉克氏针置针困难且难以维持骨折稳定^[34, 35]。因此,Lieber 等^[8]采用髓内克氏针固定,认为该法治疗不稳定的 DMP 骨折微创、快速、容易操作。然而,克氏针常需要跨越骺板,可能造成骺板损伤。

3.2.2 外固定架固定

外固定支架治疗具有自身优势,支架的 Schanz 针可以作为骨牵引针辅助微调骨折部位使其达到解剖或近似解剖复位,通常不需要切开复位,能够避免剥离骨膜而不影响血供,无需石膏固定,可早期行功能锻炼。朱丹江等^[14]使用单臂外固定支架治疗 73 例儿童桡骨远端 DMP 骨折,临床愈合平均时间为 9.6 周,术后有 12 例患者发生针道感染和渗出,但均无肌腱、血管和神经损伤,无延迟愈合、不愈合、再移位和再骨折等并发症。外固定支架的缺点是存在钉道感染风险,不利于儿童穿脱衣物,护理难度大,费用昂贵。

3.2.3 克氏针和外固定支架的比较研究

王林涛等^[36]比较了经皮克氏针微创髓内固定(微创组)和切开复位外固定支架固定(外支架组)治疗儿童桡骨远端 DMP 患者的临床疗效和并发症,结果发现,与外支架组相比,微创组手术时间、住院时间、骨折愈合时间和内置物固定时间较短,随访时腕关节功能更好,并发症发生率无统计学差异,故认

为克氏针髓内固定更为适合。Li 等^[10]比较了使用外固定支架和克氏针治疗青少年桡骨远端 DMP 骨折的疗效和并发症,结果发现与克氏针组比较,外固定支架组手术时间和术中拍摄 X 线影像数少,术后正位片桡偏角小,掌侧倾斜较优,肌腱刺激发生率低,故推荐外固定支架治疗。因此,两种方法的优劣尚存争论,需进一步研究。

3.2.4 弹性髓内钉

一般认为,儿童桡骨远端 DMP 骨折不是弹性髓内钉治疗的适应证。该部位受到拇长伸肌、拇长展肌和肱桡肌牵拉,并且骨折远端较短,若通过常规逆行入路手术,髓内钉较难进入近端髓腔,无法利用预弯弹性钉在髓腔内交叉产生的交叉应力进行髓内固定^[37, 38]。鉴于此,有学者进行技术改良,取得了满意疗效^[9, 38]。徐蕴岚等^[9]采用去弹性技术,在弹性髓内钉进入骨折近端一段距离后对其进行折弯,再将折弯处送入髓腔,使骨折部位的弹性髓内钉保持相对直线状态。Du 等^[11]从桡骨近端“安全区”顺行弹性髓内钉固定,治疗 30 例桡骨远端 DMP 骨折,随访平均 12.8 个月,末次随访时腕关节屈伸和前臂旋转功能正常。经过技术改良,弹性髓内钉可以用来治疗儿童桡骨远端 DMP 骨折。

3.2.5 钢板

钢板固定首先需要进行切开复位,由于较其他方法切口大、软组织剥离范围广,可能影响到骨折周围血运,且术后瘢痕较为明显,对于干骺端骨折,常不被纳为首选方式。然而,钢板固定也有其自身优势,能够实现稳定的解剖复位,恢复桡骨远端生理弧度,有利于儿童早期功能锻炼和前臂功能恢复。因此,基于前述 DMP 的解剖学特点以及该部位骨折的特殊性,对不稳定 DMP 骨折采用规格适合的钢板固定也是可选方法。van Egmond 等^[24]采用掌侧入路钢板固定治疗儿童不稳定桡骨远端骨折 26 例,平均年龄 12.5 (9~15) 岁,术后未发生切口感染,19 例患者获得末次随访(平均 29 个月),患侧腕关节功能与对侧无统计学差异。

综上所述,儿童桡骨远端 DMP 骨折部位特殊,具有独特的解剖学特点,与干骺端骨折相比,容易发生再移位、延迟愈合、不愈合等并发症。目前,学者对 DMP 骨折的定义及治疗方案选择尚不统一,但都在所发表文章中提出了该部位的特殊性,并认为 DMP 骨折不同于典型干骺端骨折,治疗上应尽可能获得良好的复位和稳定的固定,以期降低并发症的发生。结合已有文献,对于不完全移位的 DMP 骨折,

推荐闭合复位长臂管型石膏固定，固定时长为6~8周；对于完全移位的DMP骨折，不建议采用闭合复位交叉克氏针内固定，术者可以根据实际情况和个人习惯采用克氏针或弹性髓内钉髓内固定、外固定支架固定或钢板固定，笔者推荐采用掌侧入路切开复位钢板内固定；对完全移位者，目前还无法得出最佳固定方案，需要更多病例和高证据等级的研究来证实。

参考文献

- [1] Sengab A, Krijnen P, Schipper IB. Risk factors for fracture redisplacement after reduction and cast immobilization of displaced distal radius fractures in children: a meta-analysis [J]. *Eur J Trauma Emerg Surg*, 2020, 46 (4) : 789-800. DOI: 10.1007/s00068-019-01227-w.
- [2] Kwa S, Tonkin MA. Nonunion of a distal radial fracture in a healthy child [J]. *J Hand Surg Br*, 1997, 22 (2) : 175-177. DOI: 10.1016/s0266-7681(97)80056-3.
- [3] Song KS, Kim HK. Nonunion as a complication of an open reduction of a distal radial fracture in a healthy child: a case report [J]. *J Orthop Trauma*, 2003, 17 (3) : 231-233. DOI: 10.1097/00005131-200303000-00015.
- [4] De Raet J, Kemnitz S, Verhaven E. Nonunion of a pediatric distal radial metaphyseal fracture following open reduction and internal fixation: a case report and review of the literature [J]. *Eur J Trauma Emerg Surg*, 2008, 34 (2) : 173-176. DOI: 10.1007/s00068-007-6168-8.
- [5] Song KS, Lee SW, Bae KC, et al. Primary nonunion of the distal radius fractures in healthy children [J]. *J Pediatr Orthop B*, 2016, 25 (2) : 165-169. DOI: 10.1097/BPB.0000000000000257.
- [6] Di Gennaro GL, Stilli S, Trisolino G. Post-traumatic forearm nonunion in healthy skeletally immature children: a report on 15 cases [J]. *Injury*, 2017, 48 (3) : 724-730. DOI: 10.1016/j.injury.2017.01.023.
- [7] Slongo T, Audigé L, Schlickewei W, et al. Development and validation of the AO pediatric comprehensive classification of long bone fractures by the pediatric expert group of the AO foundation in collaboration with AO clinical investigation and documentation and the international association for pediatric traumatology [J]. *J Pediatr Orthop*, 2006, 26 (1) : 43-49. DOI: 10.1097/01.bpo.0000187989.64021.ml.
- [8] Lieber J, Schmid E, Schmittenebecher PP. Unstable diametaphyseal forearm fractures: trans-epiphyseal intramedullary Kirschner-wire fixation as a treatment option in children [J]. *Eur J Pediatr Surg*, 2010, 20 (6) : 395-398. DOI: 10.1055/s-0030-1262843.
- [9] 徐蕴岚, 沈恺颖, 王志刚. 弹性髓内钉在儿童长骨干骺交界区骨折中的治疗体会 [J]. *中国矫形外科杂志*, 2016, 24 (16) : 1455-1461. DOI:10.3977/j.issn.1005-8478.2016.16.04.
Xu YL, Shen KY, Wang ZG. Elastic stable intramedullary nailing for fracture locating at borderline between diaphysis and metaphysis of long bone in children [J]. *Orthop J Chin*, 2016, 24 (16) : 1455-1461. DOI:10.3977/j.issn.1005-8478.2016.16.04.
- [10] Li J, Rai S, Tang X, et al. Fixation of delayed distal radial fracture involving metaphyseal diaphyseal junction in adolescents: a comparative study of crossed Kirschner-wiring and non-bridging external fixator [J]. *BMC Musculoskelet Disord*, 2020, 21 (1) : 365. DOI: 10.1186/s12891-020-03404-0.
- [11] Du M, Han J. Antegrade elastic stable intramedullary nail fixation for paediatric distal radius diaphyseal metaphyseal junction fractures: a new operative approach [J]. *Injury*, 2019, 50 (2) : 598-601. DOI: 10.1016/j.injury.2019.01.001.
- [12] Lamas C, Llusà M, Méndez A, et al. Intraosseous vascularity of the distal radius: anatomy and clinical implications in distal radius fractures [J]. *Hand*, 2009, 4 (4) : 418-423. DOI: 10.1007/s11552-009-9204-9.
- [13] Zaidenberg EE, Martinez E, Zaidenberg CR. Vascularized distal radius bone graft for treatment of ulnar nonunion [J]. *J Hand Surg Am*, 2018, 43 (7) : 685.e1-685.e5. DOI: 10.1016/j.jhssa.2018.03.005.
- [14] 朱丹江, 王强, 宋宝健, 等. 单臂外固定架治疗儿童桡骨远端干骺交界区骨折 [J]. *中国骨与关节杂志*, 2021, 10 (3) : 192-197. DOI: 10.3969/j.issn.2095-252X.2021.03.006.
Zhu DJ, Wang Q, Song BJ, et al. Single-arm external fixator in the treatment of distal radial fractures involving metaphyseal diaphyseal junction in Children [J]. *Chin J Bone Joint*, 2021, 10 (3) : 192-197. DOI: 10.3969/j.issn.2095-252X.2021.03.006.
- [15] Fayssoux RS, Stankovits L, Domzalski ME, et al. Fractures of the distal humeral metaphyseal-diaphyseal junction in children [J]. *J Pediatr Orthop*, 2008, 28 (2) : 142-146. DOI: 10.1097/BPO.0b013e3181653af3.
- [16] Parikh SN, Jain VV, Youngquist J. Intrafocal pinning for distal radius metaphyseal fractures in children [J]. *Orthopedics*, 2013, 36 (6) : 783-788. DOI: 10.3928/01477447-20130523-25.
- [17] 史立伟, 张立军, 赵群, 等. 桡骨干骺端骨折交叉克氏针固定后骨不连影响因素分析 [J]. *中国骨与关节杂志*, 2017, 6 (7) : 506-511. DOI: 10.3969/j.issn.2095-252X.2017.07.006.
Shi LW, Zhang LJ, Zhao Q, et al. An analysis of effective factors of nonunion after distal radius metaphyseal fracture with cross Kirschner wire fixation [J]. *Chin J Bone Joint*, 2017, 6 (7) : 506-511. DOI: 10.3969/j.issn.2095-252X.2017.07.006.
- [18] Laaksonen T, Kosola J, Nietosvaara N, et al. Epidemiology, treatment, and treatment quality of overriding distal metaphyseal radial fractures in children and adolescents [J]. *J Bone Joint Surg Am*, 2022, 104 (3) : 207-214. DOI: 10.2106/JBJS.21.00850.
- [19] Liu Y, Zhang FY, Zhen YF, et al. Treatment choice of complete distal forearm fractures in 8 to 14 years old children [J]. *J Pediatr Orthop*, 2021, 41 (9) : e763-e767. DOI: 10.1097/BPO.0000000000001934.
- [20] Mcquinn AG, Jaarsma RL. Risk Factors for redisplacement of pediatric distal forearm and distal radius fractures [J]. *J Pediatr Orthop*, 2012, 32 (7) : 687-692. DOI: 10.1097/BPO.0b013e31824b75

- 25.
- [21] Miller BS, Taylor B, Widmann RF, et al. Cast immobilization versus percutaneous pin fixation of displaced distal radius fractures in children: a prospective, randomized study [J]. *J Pediatr Orthop*, 2005, 25 (4): 490–494. DOI: 10.1097/01.bpo.0000158780.52849.39.
- [22] Wendling-Keim DS, Wieser B, Dietz HG. Closed reduction and immobilization of displaced distal radial fractures. Method of choice for the treatment of children [J]. *Eur J Trauma Emerg Surg*, 2015, 41 (4): 421–428. DOI: 10.1007/s00068-014-0483-7.
- [23] Constantino DMC, Machado L, Carvalho M, et al. Redispacement of paediatric distal radius fractures: what is the problem [J]. *J Child Orthop*, 2021, 15 (6): 532–539. DOI: 10.1302/1863-2548.15.210111.
- [24] van Egmond JC, Selles CA, Cleffken BI, et al. Plate fixation for unstable displaced distal radius fractures in children [J]. *J Wrist Surg*, 2019, 8 (5): 384–387. DOI: 10.1055/s-0039-1688701.
- [25] Greig D, Silva M. Management of distal radius fractures in adolescent patient [J]. *J Pediatr Orthop*, 2021, 41 (Suppl 1): S1–S5. DOI: 10.1097/BPO.0000000000001778.
- [26] Asadollahi S, Ooi KS, Hau RC. Distal radial fractures in children: risk factors for redisplacement following closed reduction [J]. *J Pediatr Orthop*, 2015, 35 (3): 224–228. DOI: 10.1097/BPO.0000000000000239.
- [27] Boutis K, Willan A, Babyn P, et al. Cast versus splint in children with minimally angulated fractures of the distal radius: a randomized controlled trial [J]. *CMAJ*, 2010, 182 (14): 1507–1512. DOI: 10.1503/cmaj.100119.
- [28] Williams KG, Smith G, Luhmann SJ, et al. A randomized controlled trial of cast versus splint for distal radial buckle fracture: an evaluation of satisfaction, convenience, and preference [J]. *Pediatr Emerg Care*, 2013, 29 (5): 555–559. DOI: 10.1097/PEC.0b013e31828e56fb.
- [29] Witney-Lagen C, Smith C, Walsh G. Soft cast versus rigid cast for treatment of distal radius buckle fractures in children [J]. *Injury*, 2013, 44 (4): 508–513. DOI: 10.1016/j.injury.2012.11.018.
- [30] Chess DG, Hyndman JC, Leahey JL, et al. Short arm plaster cast for distal pediatric forearm fractures [J]. *J Pediatr Orthop*, 1994, 14 (2): 211–213. DOI: 10.1097/01241398-199403000-00015.
- [31] Bohm ER, Bubbar V, Yong Hing K, et al. Above and below-the-elbow plaster casts for distal forearm fractures in children: a randomized controlled trial [J]. *J Bone Joint Surg Am*, 2006, 88 (1): 1–8. DOI: 10.2106/JBJS.E.00320.
- [32] Webb GR, Galpin RD, Armstrong DG. Comparison of short and long arm plaster casts for displaced fractures in the distal third of the forearm in children [J]. *J Bone Joint Surg Am*, 2006, 88 (1): 9–17. DOI: 10.2106/JBJS.E.00131.
- [33] Voto SJ, Weiner DS, Leighley B. Use of pins and plaster in the treatment of unstable pediatric forearm fractures [J]. *J Pediatr Orthop*, 1990, 10 (1): 85–89.
- [34] Battle J, Carmichael KD, Morris RP. Biomechanical comparison of flexible intramedullary nailing versus crossed Kirschner wire fixation in a canine model of pediatric forearm fractures [J]. *J Pediatr Orthop B*, 2006, 15 (5): 370–375. DOI: 10.1097/01202412-200609000-00012.
- [35] Parikh SN, Jain VV, Youngquist J. Intrafocal pinning for distal radius metaphyseal fractures in children [J]. *Orthopedics*, 2013, 36 (6): 783–788. DOI: 10.3928/01477447-20130523-25.
- [36] 王林涛, 董震, 李伟, 等. 闭合复位经皮克氏针微创髓内固定手术治疗儿童桡骨远端干骺交界区骨折临床疗效及安全性研究 [J]. *创伤外科杂志*, 2019, 21 (8): 579–586. DOI: 10.3969/j.issn.1009-4237.2019.08.005.
Wang LT, Dong Z, Li W, et al. Clinical efficacy and safety of closed reduction and minimally invasive intramedullary fixation by Kirschner needle in the treatment of children with fracture locating at borderline between distal radius and metaphysis [J]. *J Trauma Surg*, 2019, 21 (8): 579–586. DOI: 10.3969/j.issn.1009-4237.2019.08.005.
- [37] 郭海滨, 路真. 弹性髓内钉治疗儿童前臂骨折的疗效观察 [J]. *中国矫形外科杂志*, 2019, 27 (24): 2286–2288. DOI: 10.3977/j.issn.1005-8478.2019.24.17.
Guo HB, Lu Z. Observation on the therapeutic effect of elastic intramedullary nails in the treatment of forearm fractures in children [J]. *Orthop J Chin*, 2019, 27 (24): 2286–2288. DOI: 10.3977/j.issn.1005-8478.2019.24.17.
- [38] 唐坚, 孙月华, 李慧武, 等. 钛弹力钉治疗儿童尺桡骨下 1/3 双骨折 [J]. *中国矫形外科杂志*, 2006, 14 (8): 582–584.
Tang J, Sun YH, Li HW, et al. Titanium elastic nail treatment for distal 1/3 fractures of radius and ulna in children [J]. *Orthop J Chin*, 2006, 14 (8): 582–584.

(收稿:2022-07-11 修回:2023-06-20)
(同行评议专家:刘振江, 康映泉)
(本文编辑:宁桦)