

· 技术创新 ·

电磁导航引导经皮椎弓钉固定胸腰椎爆裂骨折[△]

祁玉辉¹, 孔鹏², 汲长蛟², 樊春阳¹, 张建新^{2*}

(1. 山东中医药大学第一临床医学院, 山东济南 250014; 2. 山东中医药大学附属医院微创骨科, 山东济南 250014)

摘要: [目的] 介绍电磁导航引导经皮椎弓钉固定胸腰椎爆裂骨折的手术技术和初步临床结果。[方法] 2020年1月—2022年1月30例单节段胸腰椎爆裂骨折患者应用电磁导航引导经皮椎弓钉固定。采用全身麻醉, 取俯卧位, 于手术区域尾侧安放磁场发生器, 利用2根克氏针固定患者定位器, 安放侧正位导航桥架, 依次行侧、正位透视及上传, 完成系统匹配。校准导航穿刺针成功后, 完成导丝置入, 依次经皮置入椎弓钉, 再置入双侧棒, 紧固钉-棒系统, 完成固定。[结果] 患者手术均顺利完成, 无神经及血管损伤, 平均随访时间(12.1±2.3)个月。末次随访时VAS评分[(0.3±0.1), (6.3±0.3), $P<0.05$]和ODI评分[(3.2±0.6), (40.3±0.8), $P<0.05$]较术前显著减少。术后1周伤椎后凸Cobb角[(6.4±0.9)°, (23.4±1.6)°, $P<0.05$]、伤椎前缘压缩率[(3.4±0.5)%, (30.5±2.5)%, $P<0.05$]均较术前显著减少, 随访期间无断钉、断棒、内固定松动等并发症发生。[结论] 应用电磁导航引导经皮椎弓钉固定胸腰椎爆裂骨折, 能有效恢复伤椎高度, 明显减轻患者症状, 医患辐射暴露较少, 脊柱稳定性恢复好。

关键词: 胸腰椎骨折, 电磁导航, 经皮椎弓根螺钉, 内固定术

中图分类号: R683.2 **文献标志码:** A **文章编号:** 1005-8478 (2023) 20-1895-04

Electromagnetic navigation guided percutaneous pedicle screw for thoracolumbar burst fractures // QI Yu-hui¹, KONG Peng², JI Chang-jiao², FAN Chun-yang¹, ZHANG Jian-xin². 1. The First Clinical Medical College, Shandong University of Traditional Chinese Medicine, Jinan 250014, China; 2. Department of Minimally Invasive Orthopedics, Affiliated Hospital, Shandong University of Traditional Chinese Medicine, Jinan 250014, China

Abstract: [Objective] To introduce the surgical techniques and preliminary clinical results of electromagnetic navigation guided percutaneous pedicle screw for fixation of thoracolumbar burst fractures. [Methods] From January 2020 to January 2022, a total of 30 patients received electromagnetic navigation guided percutaneous pedicle screw for single-segment thoracolumbar burst fractures. After general anesthesia, the patients were placed in the prone position, and the magnetic field generator, locator and navigation bridge were placed respectively. After the C-arm fluoroscopic image was successfully matched with the electromagnetic navigation system, the pedicle screws were percutaneously placed under the guidance of electromagnetic navigation, following by fastened with the bilateral rods that introduced percutaneously to finish the fixation. [Results] All the patients were successfully operated on without nerve or vascular injury, and followed up for (12.1±2.3) months on a mean. The VAS scores [(0.3±0.1), (6.3±0.3), $P<0.05$] and ODI scores [(3.2±0.6), (40.3±0.8), $P<0.05$] significantly reduced postoperatively compared with those preoperatively. In addition, the local kyphotic Cobb angle [(6.4±0.9)°, (23.4±1.6)°, $P<0.05$], and compression ratio of the injured vertebra [(3.4±0.5)%, (30.5±2.5)%, $P<0.05$] significantly declined at the latest follow-up compared with those preoperatively. During the follow-up period, no broken screw, broken rod, internal fixation loosening and other adverse imaging finding was noted in anyone of them. [Conclusion] This electromagnetic navigation guided percutaneous pedicle screw for thoracolumbar burst fracture does effectively restore vertebral height, significantly reduce symptoms, decrease radiation exposure, and resume spinal stability well.

Key words: thoracolumbar fracture, electromagnetic navigation, percutaneous pedicle screws, internal fixation

随着工业化、高能量运动的日益普及, 创伤性损伤尤其是胸腰椎外伤及其致残后遗症, 已成为一个公共卫生问题^[1]。胸腰椎爆裂骨折损伤发生机制复杂,

常导致骨块进入椎管, 造成脊髓、圆锥和马尾神经的损伤以及胸腰椎后凸畸形^[2]。近年来, 经皮椎弓根螺钉内固定技术因其创伤小、恢复快等特点, 已广泛应

DOI:10.3977/j.issn.1005-8478.2023.20.14

△基金项目: 山东省中医药科技发展计划项目(编号:2019-0145)

作者简介: 祁玉辉, 硕士生, 研究方向: 脊柱外科, (电话)17353354673, (电子信箱)1364515333@qq.com

* 通信作者: 张建新, (电话)13583189595, (电子信箱)13583189595@163.com

用于胸腰椎爆裂骨折的治疗,并取得了良好的临床疗效^[3,4]。目前该技术多用于治疗神经症状较轻或无神经症状,无需直接减压的胸腰椎爆裂骨折^[5-7],是脊柱外科的核心技术之一。但即便是有着大量手术操作例数及丰富经验的临床骨科医师,单纯依据术中X线辅助定位徒手置入椎弓根螺钉也难以完全避免螺钉穿破椎弓根内外侧皮质、进入椎管、损伤神经脊髓及周围软组织等意外的发生。文献报道透视引导的置钉成功率为90.3%~94.1%^[8]。此外,由于反复透视所致手术时间延长、失血增多及术中医患辐射暴露的增加难以避免。因此,山东中医药大学附属医院微创骨科2020年1月—2022年1月采用电磁导航引导经皮椎弓钉固定胸腰椎爆裂骨折30例,疗效满意,报道如下。

1 手术技术

1.1 器械原理

该系统的工作原理可分为以下几步:(1)获得患者的位置;(2)获得器械的位置;(3)获得可同时显示患者位置和器械位置的媒介“地图”;(4)使患者位置、器械位置以及“地图”融入到现实三维空间;(5)将真实空间中手术器械与患者的相对位置关系显示为虚拟影像学空间中手术器械与患者的相对位置关系。

1.2 术前准备

完善术前相关检查,明确诊断,排除手术禁忌证,初步制定手术方案,确定固定节段,签署患者知情同意书。准备电磁导航用C形臂X线机,要求1年校准1次,且输出格式为Dicom格式。C形臂X线机辅助下确定并标记手术节段,标记棘突的位置以辅助克氏针定位;通过网线连接电磁导航与C形臂X线机,以备推送透视照片。

1.3 麻醉与体位

采用全身麻醉。麻醉成功后,患者取俯卧位,适当屈髋屈膝。

1.4 手术操作

(1)固定磁场发生器(图1a):通过万向自由臂将磁场发生器固定于手术区域的尾侧;(2)消毒铺单:铺单时要求显露双侧手术区域,并包含中线区域以暴露棘突的体表区域(图1b);(3)固定患者定位器(图1b):沿所标记棘突的骨质从背侧向腹侧打入直径2mm克氏针,使之进入棘突1~2cm并牢牢固定,后将定位器锁死于克氏针上(勿紧贴皮肤);

(4)放置导航桥架(图1c):正、侧位桥架放置时应尽量覆盖手术区域,其中放置侧位桥架时需要注意大板(含有较多标记物)对应C形臂X线机影像增强器一侧,小板(含有较少标记物)对应C形臂X线机球管一侧;(5)将磁场发生器、患者定位器、导航桥架与导航器械接线盒连接,打开导航主机;(6)拍摄并传输侧、正位片(图1d):拍片区域应覆盖全部手术区域及周边重要结构,且透视范围应覆盖所有标记物。使用C形臂X线机首先拍摄侧位X线片,通过网线传输成功后再进行正位片的拍摄传输,传输正位片时应将C形臂X线机影像增强器平推至患者头端,以降低对正位板的干扰;(7)二维注册计算:在确认正侧位片后,根据系统提示选择术前的C形臂X线机校准数据和C形臂X线机位置信息,系统自动完成注册计算;(8)校准导航穿刺针(图1e):移除导航桥架,放置校准器;将穿刺针内芯置换成导航传感器并固定,穿刺针尖端正对校准器,穿刺针将被自动识别并显示在导航屏幕上,可在正侧位透视片各个视角显示穿刺针的位置;(9)电磁导航引导下在体表选择合适的进针点,经皮穿刺至椎弓根外口;用锤子轻微敲击穿刺针后端,使针尖刺入骨皮质,并缓慢置入椎弓根,导航实时监控穿刺针直至达到理想位置,移除穿刺针内芯,将导丝插入外套管并置换出外套管,导丝留在椎弓根内作为标记物待用(图1f);(10)同样方法依次完成伤椎及其上下椎体的双侧椎弓根的导丝置入,C形臂X线机透视正侧位确认所有导丝置入位置良好(图1g,1h);(11)分别沿导丝切开皮肤约1.5cm至深筋膜,沿导丝置入合适大小的空心椎弓根螺钉,两侧安放预弯好钛棒,撑开拧紧顶丝固定两侧钛棒,C形臂X线机透视见伤椎椎体高度恢复满意,螺钉及钛棒位置良好,冲洗缝合,无菌敷料包扎。

1.5 术后处理

患者卧床休息,定期平卧翻身活动,术后预防性使用抗生素1次,予脱水消肿、营养神经药物及补液治疗。患者术后第2d可在支具保护下逐渐下地活动,循序渐进;术后1个月应以卧床休息为主,注意行踝泵运动及腰背肌功能锻炼;术后3个月内应避免久行、久站、久坐及弯腰负重等。患者术后1周、2、6个月、1年门诊随访,如有不适及时就诊,据影像学检查及症状体征评估骨折恢复情况。术后1年根据患者病情恢复情况可考虑取除内固定装置。

2 临床资料

2.1 一般资料

回顾性分析2020年1月—2022年1月采用电磁导航引导经皮椎弓钉固定胸腰椎爆裂骨折30例患者的临床资料，其中男18例，女12例；年龄18~65岁。受伤原因：车祸伤10例，坠落伤13例，重物砸伤2例，其他原因致伤5例。均为单节段椎体骨折，骨折类型按Denis分类均为爆裂性骨折。损伤节段： T_{11} 2例， T_{12} 10例， L_1 12例， L_2 3例， L_3 1例， L_4 2例。均为新鲜骨折且在1周内完成手术，均采用电磁导航引导经皮椎弓钉固定治疗。

2.2 初步结果

30例患者手术均顺利完成，无神经及血管损

伤，手术时间平均 (55.7 ± 12.6) min，术中出血量平均 (49.8 ± 9.8) ml，术中C形臂X线机透视平均 (12.9 ± 4.2) 次，平均住院时间 (5.7 ± 1.4) d。手术切口均一期愈合。所有患者均获随访，平均随访时间 (12.1 ± 2.3) 个月。患者VAS评分由术前 (6.3 ± 0.3) 分显著降至末次随访 (0.3 ± 0.1) 分 $(P<0.001)$ ，ODI评分由术前 (40.3 ± 0.8) 显著降至末次随访 (3.2 ± 0.6) $(P<0.001)$ 。伤椎Cobb角、伤椎前缘压缩率由术前 $(23.4\pm 1.6)^\circ$ 、 $(30.5\pm 2.5)\%$ 显著减少至术后1周的 $(6.4\pm 0.9)^\circ$ 、 $(3.4\pm 0.5)\%$ $(P<0.001)$ 。无断钉、断棒、内固定松动等并发症发生，末次随访时，患者疼痛显著减轻，功能显著改善。

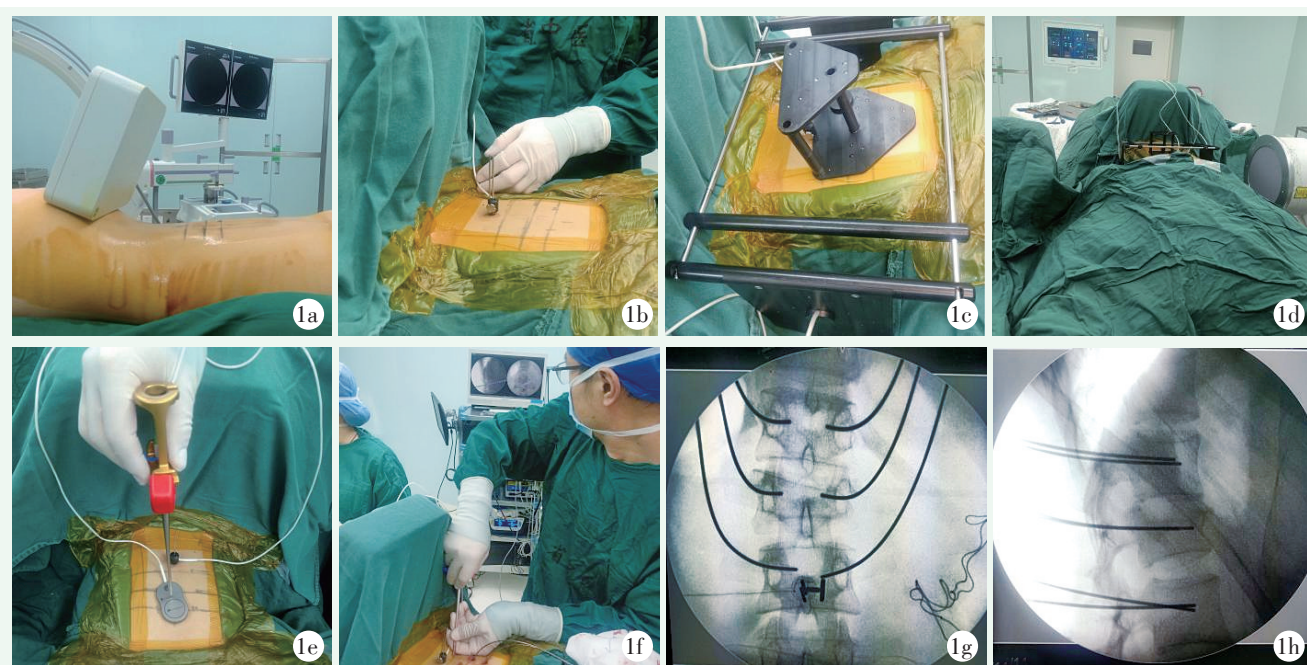


图1 患者，女，20岁。1a: 患者俯卧位，磁场发生器固定于手术区域的尾侧；1b: 用2枚克氏针将患者定位器固定于棘突上；1c: 分别将正、侧位导航桥架放置于手术区域；1d: 侧位透视时含有较多标记物的“大板”对应C形臂X线机影像增强器一侧；1e: 导航穿刺针尖端正对校准器以完成校准注册；1f: 术中于导航实时监控下将穿刺针置入理想位置；1g: 正位X线片见导丝置入位置良好；1h: 侧位X线片见导丝置入位置良好。

3 讨论

与传统的开放式手术相比，微创经皮置钉手术具有创伤小、出血少、术后疼痛轻的优势^[9]，且表现出恢复更快、并发症减少、住院时间缩短和成本效益提高等特点^[10, 11]。各种新兴技术和改进方法的目标都是提高螺钉放置的准确性和手术的安全性^[12-15]，但同时也增加了许多负面影响。多项研究指出，微创技术与开放手术相比，存在医患辐射暴露时间长、辐射剂量大及无法进行直接椎管减压等缺点^[16]。而放射

剂量的增加，可能增加白血病、皮肤癌及放射性白内障的风险^[17]。近年来电磁导航系统在脊柱微创领域应用颇多，包括内镜下髓核摘除、镜下椎间融合、椎弓钉置入、椎体(后凸)成形、脊柱侧凸矫形等。与其他方法相比，本研究所用的电磁导航系统不受手术视线的遮挡、可视光干扰，在骨科手术中具有较大优势^[18]：(1)电磁导航通过插入可弯曲的传感器，实现尖端定位，在穿刺过程中穿刺针的方向和深度受导航系统的实时反馈，使得术者肉眼视线受阻的情况下实时显示手术器械相对于患者体内解剖结构的位置；(2)因为用于该程序的仪器及流程几乎为标准不变

的,对于缺乏经验的年轻医师来说,该程序平滑了经皮置钉的学习曲线,更安全可靠;(3)由于磁场发生器的放置位置与使用最小化的患者定位器进行匹配,因此该系统的任何部分几乎不会干扰手术区域,术者的标准工作流程不会受到影响;(4)二维注册完成后,系统会自动评估注册精度,用颜色给出标示,如果导航指示点位与实际点位、器械的导航显示角度与实际角度差异较大,可重新进行注册,以免产生较大误差;(5)该系统还可通过导入患者术前CT数据进行二维三维匹配,通过处理实现单个节段术前CT-正侧位透视-患者实际解剖结构一一对应。但是必须强调术中患者的呼吸运动、导航桥架的放置位置等,均有可能导致轻微的角度偏差和较大的误差发生。此外,本研究的局限性是样本量小且非对照研究。因此,在未来的研究中,必须使用更大的样本量和对照组来评估结果。

综上所述,电磁导航引导经皮椎弓钉固定实现了动态实时可视化,使得手术操作更加安全准确,减少了常规穿刺所致的额外损伤及医患双方的辐射暴露,显著提高了手术的效率 and 安全性。

参考文献

- [1] Winer CM, Ortiz NP, Falcone OD. Thoracolumbar trauma: in situ fixation vs decompression and fixation in neurologically involved burst fractures [J]. *Acta Ortop Mex*, 2021, 35 (5): 453-456.
- [2] 张力, 吴月林, 梁钊铨, 等. 后路爆裂区椎体切除重建治疗胸腰椎爆裂骨折 [J]. *实用医学杂志*, 2021, 37 (21): 2822-2826.
- [3] Lee JK, Jang JW, Kim TW, et al. Percutaneous short-segment pedicle screw placement without fusion in the treatment of thoracolumbar burst fractures: is it effective? A comparative study with open short-segment pedicle screw fixation with posterolateral fusion [J]. *Acta Neurochir (Wien)*, 2013, 155 (12): 2305-2312.
- [4] Scaramuzza L, Tamburrelli FC, Piervincenzi E, et al. Percutaneous pedicle screw fixation in polytrauma patients [J]. *Eur Spine J*, 2013, 22 (6): S933-S938.
- [5] 顾勇杰, 赵刘军, 于亮, 等. 后路短节段伤椎经皮椎弓根螺钉内固定治疗 A3 型和 A4 型胸腰段骨折 [J]. *中国脊柱脊髓杂志*, 2016, 26 (5): 395-400.
- [6] 文天林, 孟浩, 王飞, 等. 经皮与开放椎弓根螺钉内固定术治疗无神经损伤胸腰段骨折的疗效对比 [J]. *中国脊柱脊髓杂志*, 2016, 26 (5): 401-407.
- [7] Proietti L, Scaramuzza L, Schirò GR, et al. Posterior percutaneous reduction and fixation of thoraco-lumbar burst fractures [J]. *Orthop Traumatol Surg Res*, 2014, 100 (5): 455-460.
- [8] Yu D, Kim S, Jeon I. Therapeutic effect of teriparatide for osteoporotic thoracolumbar burst fracture in elderly female patients [J]. *J Korean Neurosurg Soc*, 2020, 63 (6): 794-805.
- [9] 李卫华, 刘延涛, 李聪明, 等. 微创与开放椎弓钉固定胸腰椎骨折的比较 [J]. *中国矫形外科杂志*, 2021, 29 (22): 2097-2100.
- [10] Parker SL, Adogwa O, Bydon A, et al. Cost-effectiveness of minimally invasive versus open transforaminal lumbar interbody fusion for degenerative spondylolisthesis associated low-back and leg pain over two years [J]. *World Neurosurg*, 2012, 78 (12): 178-184.
- [11] 朱海明, 丁亮, 张东, 等. 胸腰椎爆裂性骨折短节段伤椎固定三维有限元模型构建及生物力学比较研究 [J]. *中国矫形外科杂志*, 2015, 23 (10): 917-920.
- [12] Dijk JD, Ende RP, Stramigioli S, et al. Clinical pedicle screw accuracy and deviation from planning in robot-guided spine surgery: robot-guided pedicle screw accuracy [J]. *Spine*, 2015, 40 (17): E986-E991.
- [13] Keric N, Doenitz C, Haj A, et al. Evaluation of robot-guided minimally invasive implantation of 2067 pedicle screws [J]. *Neurosurg Focus*, 2017, 42 (5): E11.
- [14] Komp M, Hahn P, Ozdemir S, et al. Operation of lumbar zygoapophyseal joint cysts using a full-endoscopic interlaminar and transforaminal approach: prospective 2-year results of 74 patients [J]. *Surg Innov*, 2014, 21 (6): 605-614.
- [15] 周金华, 张文玺, 乔之军, 等. 3D 打印伤椎置钉内固定胸腰椎爆裂骨折 [J]. *中国矫形外科杂志*, 2021, 29 (8): 699-703.
- [16] Court C, Vincent C. Percutaneous fixation of thoracolumbar fractures: current concepts [J]. *Orthop Traumatol Surg Res*, 2012, 98 (8): 900-909.
- [17] Ron E. Ionizing radiation and cancer risk: evidence from epidemiology [J]. *Pediatr Radiol*, 2002, 32 (4): 232-244.
- [18] 王少纯, 陈波涛. 导航辅助脊柱内镜经椎间孔入路穿刺和椎间孔成形的临床研究 [J]. *实用骨科杂志*, 2020, 26 (5): 385-389.

(收稿:2022-11-22 修回:2023-04-07)

(同行评议专家:汪海滨,武京国,吴东进,王大川)

(本文编辑:郭秀婷)