

· 临床论著 ·

## Kümmell 病囊壁与囊内穿刺椎体成形术比较<sup>△</sup>

孔凡国, 王晓博, 潘其鹏, 张昌盛, 王文举, 乔杨, 朱卉敏

[河南省洛阳正骨医院(河南省骨科医院)脊柱微创外科, 河南郑州 450016]

**摘要:** [目的] 比较单侧囊壁穿刺与囊内穿刺经皮椎体成形术(percutaneous vertebroplasty, PVP)治疗I、II期Kümmell病患者的临床疗效。[方法] 回顾性分析2017年3月—2021年2月行PVP治疗的56例I、II期Kümmell病患者的临床资料, 根据医患沟通结果, 30例采用经囊壁穿刺治疗(囊壁组), 26例采用囊内穿刺治疗(囊内组)。比较两组围手术期、随访和影像资料。[结果] 所有患者均顺利完成手术, 两组患者手术时间、首次穿刺成功率、骨水泥渗漏率、下地行走时间、住院时间的差异均无统计学意义( $P>0.05$ )。囊壁组术中透视次数[(12.4±1.6)次 vs (9.2±1.7)次,  $P<0.05$ ]和骨水泥注入量[(4.7±0.2) ml vs (4.3±0.2) ml,  $P<0.05$ ]均显著多于囊内组。随访时间平均(17.4±2.4)个月。术后随时间推移, 两组VAS、ODI评分均显著减少( $P<0.05$ ), 相应时间点, 两组间上述指标的差异均无统计学意义( $P>0.05$ )。影像方面, 术后3d及末次随访时, 两组患者Cobb角、伤椎前缘高度和中线高度均较术前显著改善( $P<0.05$ )。术前两组患者上述影像指标的差异均无统计学意义( $P>0.05$ ), 囊壁组伤椎前缘高度[术后3d(20.5±1.9) mm vs (19.5±1.7) mm,  $P<0.05$ ; 末次随访时(20.1±1.9) mm vs (18.0±2.0) mm,  $P<0.05$ ]、伤椎中线高度[术后3d(18.0±1.4) mm vs (17.2±1.2) mm,  $P<0.05$ ; 末次随访时(17.5±1.4) mm vs (16.6±1.2) mm,  $P<0.05$ ]和局部后凸角[术后3d(13.9±4.2)° vs (16.5±5.4)°,  $P<0.05$ ; 末次随访时(14.4±4.6)° vs (17.9±5.7)°,  $P<0.05$ ]均显著优于囊内组。[结论] 对于I期和II期Kümmell病, 单侧囊壁穿刺经皮椎体成形术在恢复和维持病变椎体形态方面的效果明显好于囊内穿刺成形术。

**关键词:** Kümmell病, 经皮椎体成形术, 囊壁穿刺, 囊内穿刺

**中图分类号:** R687      **文献标志码:** A      **文章编号:** 1005-8478(2023)21-1943-06

**Cyst-wall versus intracystic puncture in percutaneous vertebroplasty for Kümmell's disease // KONG Fan-guo, WANG Xiao-bo, PAN Qi-peng, ZHANG Chang-sheng, WANG Wen-ju, QIAO Yang, ZHU Hui-min. Department of Minimally Invasive Spine Surgery, Orthopaedic Hospital of Henan Province, Zhengzhou 450016, China**

**Abstract: [Objective]** To compare the clinical outcomes of unilateral cyst-wall puncture (CWP) versus intracystic puncture (ICP) in percutaneous vertebroplasty (PVP) for stage I and II Kümmell's disease. **[Methods]** A retrospective study was conducted on 56 patients who underwent PVP for stage I and II Kümmell's disease from March 2017 to February 2021. According to doctor-patient communication, 30 patients received CWP-PVP, while the remaining 26 patients received ICP-PVP. The perioperative, follow-up and imaging data were compared between the two groups. **[Results]** All patients in both groups had corresponding procedure performed successfully without serious intraoperative complications. Although there were no significant differences in the operation time, first puncture success rate, bone cement leakage rate, walking time and hospital stay between the two groups ( $P>0.05$ ), the CWP group had significantly more intraoperative fluoroscopy times [(12.4±1.6) times vs (9.2±1.7) times,  $P<0.05$ ] and significantly more bone cement injected [(4.7±0.2) ml vs (4.3±0.2) ml,  $P<0.05$ ] than the ICP group. With time of follow-up lasted for (17.4±2.4) months on an average, the VAS and ODI scores significantly decreased in both groups ( $P<0.05$ ), which were not statistically significant between the two groups at any time points accordingly ( $P>0.05$ ). Radiographically, the Cobb angle, anterior and midline vertebral heights of injured vertebra were significantly improved in both groups at 3 days postoperatively and the last follow-up ( $P<0.05$ ). There was no significant difference in the above imaging indexes between the two groups before surgery ( $P>0.05$ ), however, the CWP group proved significantly superior to the ICP group in terms of anterior vertebral height [3 days postoperatively (20.5±1.9) mm vs (19.5±1.7) mm,  $P<0.05$ ; the last follow-up (20.1±1.9) mm vs (18.0±2.0) mm,  $P<0.05$ ], the middle vertebral height [3 days postoperatively (18.0±1.4) mm vs (17.2±1.2) mm,  $P<0.05$ ; the last follow-up (17.5±1.4) mm vs (16.6±1.2) mm,  $P<0.05$ ], and the local kyphotic angle [3 days postoperatively (13.9±4.2)° vs (16.5±5.4)°,  $P<0.05$ ; the latest follow-up (14.4±4.6)° vs (17.9±5.7)°,  $P<0.05$ ]. **[Con-**

DOI:10.3977/j.issn.1005-8478.2023.21.04

**△基金项目:** 河南省中医药科学研究专项项目(编号:20-21ZY1058;20-21ZY2243);洛阳市公益性行业医疗卫生专项项目(编号:2022008A)

**作者简介:** 孔凡国, 副主任医师, 研究方向: 脊柱微创外科, (电话)13513846648, (电子信箱)kongfanguo@126.com

**clusion]** The unilateral cyst-wall-puncture percutaneous vertebroplasty does achieve considerably better consequences to recover and maintain morphology of the affected vertebrae than the intracystic counterpart for stage I and II Kümmell's disease.

**Key words:** Kümmell's disease, percutaneous vertebroplasty, cyst-wall puncture, intracystic puncture

Kümmell病(Kümmell's disease, KD)最早是1985年由德国外科医生Hermann Kümmell提出的,故而命名<sup>[1]</sup>。KD又称椎体缺血性骨坏死或迟发性椎体塌陷,是骨质疏松性椎体压缩骨折(osteoporotic vertebral compression fractures, OVCF)的迟发并发症,主要特征为轻微外伤后导致胸腰部椎体疼痛,经数月乃至数年的无症状期后,在无外伤史的情况下同一部位再次出现疼痛,且疼痛症状进行性加重,逐渐发展成严重的脊柱后凸畸形<sup>[2]</sup>。其典型的非特异性影像学表现是椎体内真空裂隙征(intravertebral vacuum cleft, IVC),即椎体内形成了囊肿<sup>[3]</sup>。KD的患病人群以骨质疏松的老年人为主,好发部位与OVCF好发部位相同,即胸腰椎交界节段椎体,其发生率占OVCF患者的7%~37%,随着老龄化的加剧,该数据将持续保持较高水平<sup>[4, 5]</sup>。

Steel根据MRI及临床症状的不同表现,将KD分为3期:I期,椎体高度压缩<20%,且没有邻近椎间盘退行性病变;II期,椎体高度压缩≥20%,合并邻近椎间盘退行性病变,此期易发生继发性骨折;III期,出现椎体后方破裂,并可出现脊髓压迫症状<sup>[6]</sup>。I期和II期的KD目前在临床上采用经皮椎体成形术(percutaneous vertebroplasty, PVP)治疗,取得了比较满意的临床疗效。然而,PVP手术经常出现一些并发症,主要是骨水泥移位和伤椎再次塌陷<sup>[7]</sup>。因此,为了增强伤椎整体骨质,防止椎体再次塌陷,并稳定骨水泥防止其发生移位,本课题组根据以往大量手术经验,总结了一种穿刺和注射骨水泥的方法——囊壁穿刺法,即经皮单侧椎弓根经囊壁穿刺椎体成形术。本研究通过回顾性分析,探讨经皮单侧椎弓根经囊壁穿刺椎体成形术治疗I、II期KD的临床疗效,对该手术方法进行评价,以期减少PVP手术的并发症,并对该技术方法进行推广应用。

## 1 资料与方法

### 1.1 纳入与排除标准

纳入标准:(1)KD诊断明确;(2)根据Steel等提出的KD分期为I或II期;(3)年龄60~90岁;(4)单个椎体病变,责任椎体为T<sub>10</sub>~L<sub>3</sub>;(5)采用经皮单侧经椎弓根穿刺椎体成形术治疗;(6)骨密度检

查提示骨质疏松, T值≤-2.5。

排除标准:(1)合并其他脊柱疾病,如脊柱畸形或强直性脊柱炎;(2)脊柱原发肿瘤或转移瘤、脊柱结核、脊柱感染等导致的病理性骨折;(3)既往有脊柱手术史;(4)病历资料不完整或失访患者。

### 1.2 一般资料

回顾性分析2017年3月—2021年2月在本科行PVP术治疗的KD患者的临床资料,其中56例符合纳入标准,纳入本研究,根据医患沟通结果将患者分为两组,其中30例行经皮单侧椎弓根经囊壁穿刺椎体成形术(囊壁组),26例行经皮单侧椎弓根囊内穿刺椎体成形术(囊内组)。两组患者的一般资料见表1,两组年龄、性别比例、体质指数(body mass index, BMI)、病程、分型和伤椎部位等方面差异均无统计学意义(P>0.05)。本研究经医院伦理委员会审批通过,所有患者均知情同意。

表1 两组患者术前一般资料比较  
Table 1 Comparison of preoperative general data between the two groups

指标	囊壁组 (n=30)	囊内组 (n=26)	P值
年龄(岁, $\bar{x} \pm s$ )	72.3±5.9	73.5±5.9	0.585
性别(例,男/女)	14/16	12/14	0.591
BMI(kg/m <sup>2</sup> , $\bar{x} \pm s$ )	21.5±2.4	20.7±2.3	0.953
病程(月, $\bar{x} \pm s$ )	8.0±1.9	7.8±2.1	0.711
分型(例, I/II)	22/8	19/7	0.609
部位(例, 下胸椎/上腰椎)	17/13	14/12	0.523

### 1.3 手术方法

两组手术均由同一名医师进行操作,术前均进行精准的CT测量。患者均取俯卧位,腹部悬空,使脊柱处于过伸状态,透视定位病椎平面,进行局部麻醉后,于病椎左侧进行穿刺,透视确认位置良好。

囊壁组:将穿刺针经过椎弓根通道指向椎体内裂隙上壁或下壁处刺入,依次更换工作套管。调制骨水泥呈黏稠状,在骨水泥拉丝后期,经通道将骨水泥缓慢注入椎体内。观察骨水泥弥散状态,达到较好效果后,在骨水泥硬化前将套筒取出,并行无菌敷料包扎。囊壁穿刺法有3种穿刺方法,分别为:近囊壁穿刺、囊内至囊外穿刺和囊外至囊内穿刺。根据囊变区在椎体内的位置以及与椎弓根的关系,来选择不同的

囊壁穿刺法。近囊壁穿刺法是直接将针头穿刺到囊变区上壁或下壁区域；囊内至囊外穿刺是将针头先穿刺到囊变区，再继续进针穿刺出对侧囊壁到椎体骨上；囊外至囊内穿刺是囊变区比较远，先将针头穿刺到椎体骨内，以穿刺到较多骨质为宜，再继续进针穿刺到囊内。

囊内组：操作同囊壁穿刺法。不同点在于，以最近的距离将穿刺针经过椎弓根通道穿刺到椎体裂隙内，穿刺通道经过的松质骨较少。

术后处理：两组患者的术后处理方法相同。卧床 24 h 后佩戴腰背部护具下地活动，同时给予规范的抗骨质疏松药物治疗，并进行适量的腰背部功能锻炼。无特殊情况下，术后第 3 d 办理出院。

#### 1.4 评价指标

记录围手术期情况，包括手术时间、透视次数、首次穿刺成功率、骨水泥注入量、骨水泥渗漏率、下地时间、住院时间及早期并发症。采用完全负重活动时间、疼痛视觉模拟评分 (visual analogue scale, VAS)、Oswestry 功能障碍指数 (Oswestry Disability Index, ODI) 评价临床效果。行影像学检查，测量脊柱后凸 Cobb 角、伤椎前缘高度、中线高度。记录患者术后伤椎再次骨折等并发症的发生情况。

#### 1.5 统计学方法

采用 SPSS 22.0 软件分析进行统计学分析。计量数据以  $\bar{x} \pm s$  表示，资料呈正态分布时，两组间比较采用独立样本 *t* 检验；组内时间点单因素方差分析；资料非正态分布时，采用秩和检验。计数资料采用  $\chi^2$  检验或 Fisher 精确检验。 $P < 0.05$  为差异有统计学意义。

## 2 结果

### 2.1 围手术期资料

56 例患者均成功完成手术，术中透视见囊壁组发生骨水泥渗漏 5 例，其中椎旁渗漏 4 例，椎间盘渗漏 1 例；囊内组发生骨水泥渗漏 4 例，其中椎旁渗漏 3 例，椎间盘渗漏 1 例，均未发生血管、神经或脊髓受压等并发症。两组患者围手术期资料见表 2，两组患者的手术时间、首次穿刺成功率、骨水泥渗漏率、下地行走时间、住院时间的差异均无统计学意义 ( $P > 0.05$ )。囊壁组术中透视次数和骨水泥注入量均显著多于囊内组 ( $P < 0.05$ )。术后疼痛症状均较术前明显缓解，创面均愈合良好，无创面延迟愈合、伤口感染、血肿等情况发生。

表 2 两组患者围手术期资料比较  
Table 2 Comparison of perioperative data between the two groups

指标	囊壁组 (n=30)	囊内组 (n=26)	P 值
手术时间 (min, $\bar{x} \pm s$ )	38.3±2.7	37.2±2.7	0.147
术中透视次数 (次, $\bar{x} \pm s$ )	12.4±1.6	9.2±1.7	<0.001
首次穿刺成功率 [例 (%)]	19 (63.3)	19 (73.1)	0.234
骨水泥渗漏 [例 (%)]	5 (16.7)	4 (15.4)	0.594
骨水泥注入量 (ml, $\bar{x} \pm s$ )	4.7±0.2	4.3±0.2	<0.001
下地行走时间 (h, $\bar{x} \pm s$ )	1.2±0.5	1.3±0.6	0.454
住院时间 (d, $\bar{x} \pm s$ )	3.3±0.4	3.3±0.5	0.242

### 2.2 随访结果

患者均获随访 12~24 个月，平均 (17.4±2.4) 个月。随访过程中，囊壁组无椎体再次骨折，而囊内组 2 例 (7.7%) 出现再次骨折，两组间差异有统计学意义 ( $P < 0.05$ )，此 2 例均再次行 PVP 手术后腰痛症状缓解。两组患者随访结果见表 3，术后随时间推移，两组 VAS、ODI 评分均显著减少 ( $P < 0.05$ )，相应时间点，两组间 VAS、ODI 评分差异均无统计学意义 ( $P > 0.05$ )。

末次随访时，囊壁组 30 例患者均可正常行走，无跛行；26 例患者均无疼痛症状，4 例活动时时有轻微腰痛；27 例患者弯腰活动正常，3 例轻度受限。囊内组 26 例患者中，25 例可正常行走，1 例有跛行表现；23 例无疼痛症状，3 例活动时时有轻微腰痛；24 例患者弯腰活动正常，2 例轻度受限。

表 3 两组患者随访资料 ( $\bar{x} \pm s$ ) 与比较  
Table 3 Comparison of follow-up data between the two groups ( $\bar{x} \pm s$ )

指标	囊壁组 (n=30)	囊内组 (n=26)	P 值
完全负重活动时间 (d)	5.8±0.7	5.7±0.7	0.808
腰痛 VAS 评分 (分)			
术前	7.1±0.7	7.0±0.9	0.516
术后 3 d	2.9±0.9	2.8±0.8	0.560
末次随访	1.1±0.7	1.3±0.9	0.428
P 值	<0.001	<0.001	
ODI 评分 (%)			
术前	65.6±4.5	64.9±4.2	0.542
术后 3 d	31.0±6.3	29.7±5.4	0.436
末次随访	22.9±4.1	24.2±4.3	0.286
P 值	<0.001	<0.001	

### 2.3 影像评估

两组影像测量结果见表 4。两组患者术后 3 d 及末次随访时，Cobb 角、伤椎前缘高度和中线高度均较术前显著改善 ( $P < 0.05$ )，但囊内组伤椎前缘高度末次随访比术后 3 d 时显著减小 ( $P < 0.05$ )。两组患

者术前 Cobb 角、伤椎前缘高度和中线高度差异均无统计学意义 ( $P>0.05$ ), 术后 3 d 及末次随访时, 囊

壁组上述指标显著优于囊内组 ( $P<0.05$ )。典型病例见图 1、2。

表 4 两组患者影像资料与比较  
Table 4 Comparison of imaging data between the two groups

指标	时间点	囊壁组 (n=30)	囊内组 (n=26)	P 值
骨水泥渗漏 [例 (%)]		5 (16.7)	4 (15.4)	0.594
伤椎前缘高度 (mm, $\bar{x} \pm s$ )	术前	15.6 $\pm$ 1.8	15.4 $\pm$ 1.9	0.773
	术后 3 d	20.5 $\pm$ 1.9	19.5 $\pm$ 1.7	0.038
	末次随访	20.1 $\pm$ 1.9	18.0 $\pm$ 2.0	<0.001
	P 值	<0.001	<0.001	
伤椎中线高度 (mm, $\bar{x} \pm s$ )	术前	14.2 $\pm$ 1.3	14.4 $\pm$ 1.0	0.640
	术后 3 d	18.0 $\pm$ 1.4	17.2 $\pm$ 1.2	0.017
	末次随访	17.5 $\pm$ 1.4	16.6 $\pm$ 1.2	0.014
	P 值	<0.001	<0.001	
局部后凸角 ( $^{\circ}$ , $\bar{x} \pm s$ )	术前	21.5 $\pm$ 6.9	23.1 $\pm$ 6.9	0.397
	术后 3 d	13.9 $\pm$ 4.2	16.5 $\pm$ 5.4	0.047
	末次随访	14.4 $\pm$ 4.6	17.9 $\pm$ 5.7	0.014
	P 值	<0.001	<0.001	

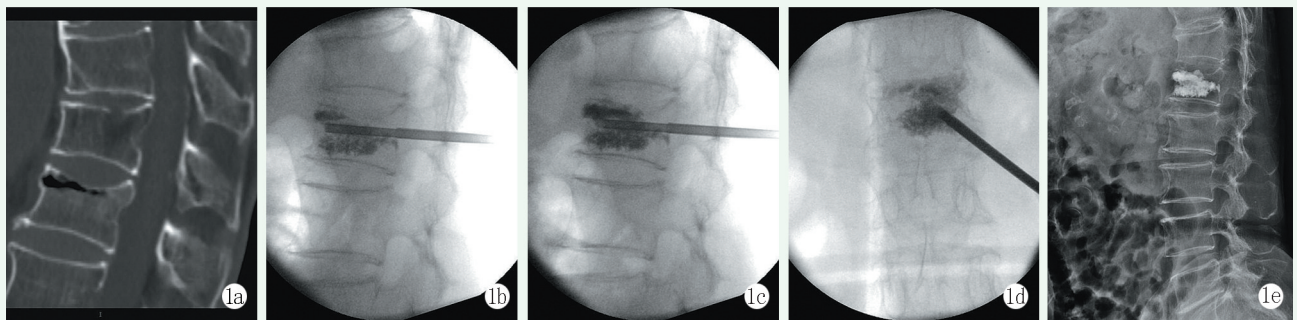


图 1 患者, 女, 66 岁, L<sub>1</sub> 椎体 Kümmell 病。1a: 术前 CT 矢状位影像提示 L<sub>1</sub> 椎体内可见“裂隙征”; 1b~1d: 术中囊壁穿刺法操作透视图, 可见骨水泥填充于上、下囊壁, 向囊内弥散; 1e: 末次随访时侧位 DR 提示骨水泥未发生明显移位, 椎体高度维持良好。  
Figure 1. A 66-year-old female with Kümmell's disease of L<sub>1</sub> vertebra. 1a: Preoperative sagittal CT images indicated "fissure sign" of L<sub>1</sub>. 1b~1d: Intraoperative fluoroscopic view of cyst-wall puncture, bone cement was filled in the upper and lower cyst walls, dispersed into the cyst. 1e: At the last follow-up, the lateral DR image indicated that there was no obvious displacement of bone cement and the vertebral height was well maintained.

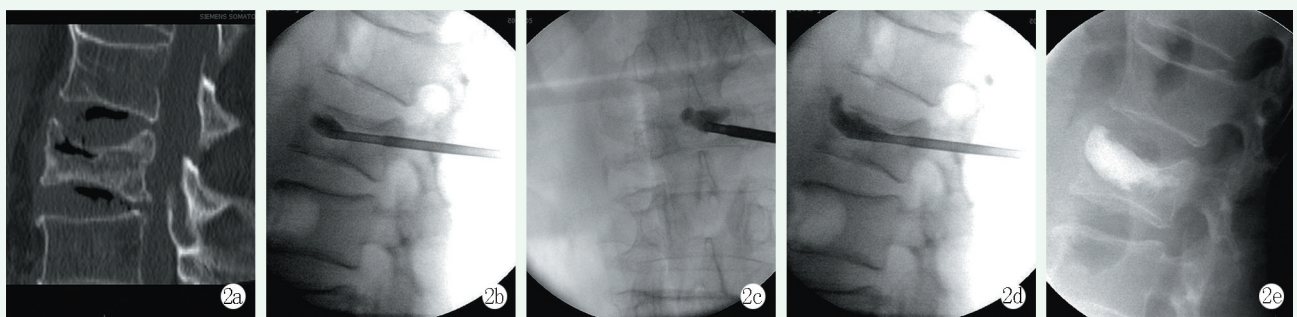


图 2 患者, 男, 74 岁, L<sub>2</sub> 椎体 Kümmell 病。2a: 术前 CT 矢状位影像提示 L<sub>2</sub> 椎体压缩骨折, 椎体内可见“裂隙征”; 2b~2d: 术中囊内穿刺法操作透视图, 可见骨水泥逐渐填充于囊内, 椎体高度有适当增高; 2e: 末次随访时侧位 DR 提示骨水泥未发生明显移位, 椎体高度维持尚可。  
Figure 2. A 74-year-old male with Kümmell's disease of L<sub>2</sub> vertebra. 2a: Preoperative sagittal CT images showed compression fracture of L<sub>2</sub> vertebra with "fissure sign". 2b~2d: The intraoperative fluoroscopic view of intracystic puncture showed that the bone cement was gradually filled in the cyst and the vertebral height was increased appropriately. 2e: At the last follow-up, the lateral DR image indicated that the bone cement had not shifted significantly and the vertebral height was maintained properly.

### 3 讨论

目前, I期和II期的KD在临床上主要采用经皮椎体成形术(percutaneous vertebroplasty, PVP)或经皮椎体后凸成形术(percutaneous vertebroplasty, PKP)进行治疗, 治疗效果均较理想<sup>[8-10]</sup>。据文献报道, PKP与PVP在恢复椎体高度、矫正脊柱后凸畸形、缓解疼痛等方面没有明显差别<sup>[11, 12]</sup>; 而PVP比PKP更省时、更经济, 适合有较低骨水泥渗漏风险的I期和II期的KD患者<sup>[13]</sup>。因为PKP手术球囊扩张后, 会进一步破坏椎骨的完整性、增加裂缝的数量, 可能会增加骨水泥渗漏的风险<sup>[14]</sup>, 因此有学者认为, 对于椎体严重压缩但不伴有神经压迫症状的III期KD患者, 更推荐PVP手术治疗<sup>[15]</sup>。针对各种原因抗拒手术或者身体不能耐受手术的患者, 通过抗骨质疏松和功能锻炼的综合替代疗法, 部分KD患者也可获得满意的临床疗效<sup>[16]</sup>。相比之下, 单侧穿刺的PVP手术更省时、更经济, 被认为是更具有临床价值的治疗方法<sup>[17, 18]</sup>。

常规的PVP手术是将穿刺针刺入到囊内, 通过注射骨水泥将囊内进行填充, 但是该手术方法经常出现一些并发症: (1) 囊壁硬化带阻挡骨水泥分布, 致囊内外刚度差过大, 远期囊外骨质易发生再骨折, 约3.2%的PVP患者术后会出现椎体再次塌陷<sup>[19]</sup>; (2) 骨水泥与周围囊壁不具有生物相容性, 粘合不牢固, 在长期生物力学作用下, 骨水泥整体移位入周围骨质内或腹膜后等, 增加并发症发生的风险<sup>[20]</sup>。因此, 骨水泥分布不均和发生移位是PVP术后的常见问题。使骨水泥在椎体内进行较合理的分布, 可以减少骨水泥发生移位的风险。Qin等<sup>[21]</sup>通过PVP两次骨水泥连续注射方法, 先用高黏度的骨水泥填充囊内, 再用拉丝初期的低黏度骨水泥缓慢注射, 以覆盖之前的骨水泥团块, 同时适当渗入到周围骨小梁中, 得到了满意的治疗效果。通过文献研究及临床手术经验, 笔者认为比较理想的骨水泥分布特点是: (1) 囊内充填饱满不留死角, 使得骨水泥充满囊变区, 形成没有“漏洞”的稳固结构; (2) 同时灌注进囊外的骨组织中, 与周围骨小梁充分密切接触, 形成“左右逢源、前呼后拥、顶天立地”之势; (3) 囊内外骨水泥呈“铆钉样”一体结构, 使囊内的骨水泥比较稳固地扎根在椎体内, 这样不易发生移位。骨水泥发生移位在既往文献中比较常见, 唐永超等<sup>[22]</sup>通过采用PVP治疗32例无神经症状的KD患者, 随访2年后发现, 8

例患者的骨水泥团块周围出现了透亮带, 6例发生了移位或碎裂。良好的穿刺技巧可以避免以上问题的发生。本团队在进行实际手术操作中发现, 囊内穿刺法仅容易填充囊变区, 受囊变区的限制, 周围骨质不易得到骨水泥的渗入; 而远囊壁穿刺的方法, 仅少量骨水泥能进入到囊变区, 不容易将骨水泥完全填充囊变区, 故而提出了“囊壁穿刺法”, 可兼顾囊变区和囊外区域, 实现“精准打击”。注射水泥要将囊内完全充填, 不留死角, 囊外骨质内要有良好的水泥分布, 并与囊内水泥连接。

本研究结果显示, 囊壁穿刺法比囊内穿刺法术中透视次数多, 但前者骨水泥注入量比后者多, 骨水泥分布的区域更均匀; 两种穿刺方法的手术时间和骨水泥渗漏率无明显差异。两种手术方法均可以较好地改善疼痛症状和功能恢复, 纠正椎体压缩变形和脊柱后凸畸形, 但纠正程度随着时间的推移逐渐降低, 并且囊内穿刺组随访期间有2例发生伤椎再骨折, 说明囊壁穿刺法能更好地保持椎体术后形态的稳定, 可能与囊壁组骨水泥注入量更多和分布更均匀有关。

综上所述, 经皮单侧椎弓根经囊壁穿刺椎体成形术治疗I、II期KD取得了比较满意的临床疗效, 并且远期效果较稳定。本研究为小样本的回顾性研究, 临床结论尚需大样本长期随访的前瞻性研究进一步证实。

### 参考文献

- [1] Kummell H. Die rarefizierende ostitis der wirbelkörper [J]. Deutsche Med, 1895, 21: 180-181. DOI: 10.1016/0002-9610(51)90206-1.
- [2] Nickell LT, Schucany WG, Opatowsky MJ. Kummell disease [J]. Proc (Bayl Univ Med Cent), 2013, 26 (3): 300-301. DOI: 10.1080/08998280.2013.11928991.
- [3] He D, Yu W, Chen Z, et al. Pathogenesis of the intravertebral vacuum of Kümmell's disease [J]. Exp Ther Med, 2016, 12 (2): 879-882. DOI: 10.3892/etm.2016.3369.
- [4] Niu J, Song D, Zhou H, et al. Percutaneous kyphoplasty for the treatment of osteoporotic vertebral fractures with intravertebral fluid or air: a comparative study [J]. Clin Spine Surg, 2017, 30 (8): 367-373. DOI: 10.1097/BSD.0000000000000262.
- [5] Lee SH, Kim ES, Eoh W. Cement augmented anterior reconstruction with short posterior instrumentation: a less invasive surgical option for Kümmell's disease with cord compression [J]. J Clin Neurosci, 2011, 18 (4): 509-514. DOI: 10.1016/j.jocn.2010.07.139.
- [6] Steel HH. Kümmell's disease [J]. Am J Surg, 1951, 81 (2): 161-167. DOI: 10.1016/0002-9610(51)90206-1.
- [7] 邓立明, 黄凯, 史建刚, 等. 双侧穿刺骨水泥锚定椎体成形术治疗 Kümmell 病临床观察 [J]. 山东医药, 2018, 58 (44): 64-66.

- DOI: 10.3969/j.issn.1002-266X.2018.44.018.
- Deng LM, Huang K, Shi JG, et al. Clinical observation on bilateral puncture bone cement anchoring vertebroplasty for the treatment of Kummell's disease [J]. *Shandong Medicine*, 2018, 58 (44) : 64-66. DOI: 10.3969/j.issn.1002-266X.2018.44.018.
- [8] Jia Y, Peng Z, Li J, et al. Unilateral percutaneous kyphoplasty with O-Arm navigation for the treatment of Kummell's disease [J]. *J Pain Res*, 2022, 15 (2) : 57-66. DOI: 10.2147/JPR.S337715. eCollection 2022.
- [9] Zhong C, Min G, Liu XW, et al. Percutaneous vertebroplasty using a rotary cutter for treating Kummell's disease with intravertebral vacuum cleft [J]. *Pain physician*, 2021, 24 (4) : E477-E482. DOI: 21514593221107509.
- [10] Cabrera JP, Camino-Willhuber G. Vertebral augmentation plus short-segment fixation versus vertebral augmentation alone in Kummell's disease: a systematic review and meta-analysis [J]. *Neurosurg Rev*, 2022, 45 (2) : 1009-1018. DOI: 10.1007/s10143-021-01661-8.
- [11] Xia YH, Chen F, Zhang L, et al. Percutaneous kyphoplasty treatment evaluation for patients with Kummell disease based on a two-year follow-up [J]. *Exp Ther Med*, 2018, 16 (4) : 3617-3622. DOI: 10.3892/etm.2016.4121.
- [12] 路文超, 王宇鹏, 湛川. 椎体后凸成形治疗 Kummell 病过程中发生的骨水泥渗漏 [J]. *中国组织工程研究*, 2019, 23 (2) : 172-177. DOI: 10.3969/j.issn.2095-4344.0691.
- Lu WC, Wang YP, Zhan C. Kummell disease: bone cement leakage during kyphoplasty [J]. *Chin J Tissue Eng Res*, 2019, 23 (2) : 172-177. DOI: 10.3969/j.issn.2095-4344.0691.
- [13] Huang YS, Ge CY, Feng H, et al. Bone cement-augmented short-segment pedicle screw fixation for Kummell disease with spinal canal stenosis [J]. *Med Sci Monit*, 2018, 24 : 928-935. DOI: 10.12659/msm.905804.
- [14] Zhang J, Fan Y, He X, et al. Is percutaneous kyphoplasty the better choice for minimally invasive treatment of neurologically intact osteoporotic Kummell's disease? A comparison of two minimally invasive procedures [J]. *Int Orthop*, 2018, 42 (6) : 1321-1326. <https://doi.org/10.1007/s00264-018-3832-z>.
- [15] 郝晨, 关海山. 两种手术方式治疗 IIIa 期 Kummell 病的比较 [J]. *中国矫形外科杂志*, 2020, 28 (11) : 892-897. DOI: 10.3977/j.issn.1005-8478.2020.11.06.
- Hao C, Guan HS. Comparison of two surgical procedures for stage III Kummell's disease without neurological symptoms [J]. *Orthop J Chin*, 2020, 28 (11) : 892-897. DOI: 10.3977/j.issn.1005-8478.2020.11.06.
- [16] 穆晨晨, 拓源, 贾帅军, 等. 综合保守方法治疗 Kummell 病的临床研究 [J]. *中国矫形外科杂志*, 2019, 27 (7) : 577-581. DOI: 10.3977/j.issn.1005-8478.2019.07.01.
- Wei CC, Tuo Y, Jia SJ, et al. A clinical study on comprehensive conservative treatment for Kummell [J]. *Orthop J China*, 2019, 27 (7) : 577-581. DOI: 10.3977/j.issn.1005-8478.2019.07.01.
- [17] Piao M, Darwono AB, Zhu K, et al. Extrapendicular approach of unilateral percutaneous vesselplasty for the treatment of Kummell disease [J]. *Int J Spine Surg*, 2019, 13 (2) : 199-204. DOI: 10.14444/6027.
- [18] 王小刚, 杨彬, 王亚寒, 等. 单侧穿刺椎体成形术治疗 Kummell 病的疗效观察 [J]. *中国矫形外科杂志*, 2019, 27 (1) : 86-88. DOI: 10.3977/j.issn.1005-8478.2019.01.16.
- Wang XG, Yang B, Wang YH, et al. Observation on the therapeutic effect of unilateral puncture vertebroplasty for Kummell's disease [J]. *Ortho J Chin*, 2019, 27 (1) : 86-88. DOI: 10.3977/j.issn.1005-8478.2019.01.16.
- [19] Liu F, Chen Z, Lou C, et al. Anterior reconstruction versus posterior osteotomy in treating Kummell's disease with neurological deficits: a systematic review [J]. *Acta Orthop Traumatol Turc*, 2018, 52 (4) : 283-288. DOI: 10.1016/j.aott.2018.05.002.
- [20] Lee SH, Kim ES, Eoh W. Cement augmented anterior reconstruction with short posterior instrumentation: a less invasive surgical option for Kummell's disease with cord compression [J]. *J Clin Neurosci*, 2011, 18 (4) : 509-514. DOI: 10.1016/j.jocn.2010.07.139.
- [21] Qin R, Zhang X, Liu H, et al. Application of anchoring technique in unilateral percutaneous vertebroplasty for neurologically intact Kummell's disease [J]. *Pain Res Manag*, 2020, 2020: 4145096. DOI: 10.1155/2020/4145096.
- [22] 唐永超, 莫国业, 张顺聪, 等. 经皮椎体强化术治疗无神经症状 Kummell 病的中长期疗效 [J]. *中国脊柱脊髓杂志*, 2018, 28 (1) : 38-43. DOI: 10.3969/j.issn.1004-406X.2018.01.06.
- Tang YC, Mo GY, Zhang SC, et al. Mid-to-long term efficacy analysis of percutaneous vertebral augmentation applied on the Kummell's disease without neurological deficit [J]. *Chin J Spine Spinal Cord*, 2018, 28 (1) : 38-43. DOI: 10.3969/j.issn.1004-406X.2018.01.06.

(收稿:2022-12-20 修回:2023-05-19)

(同行评议专家: 王丹, 杨建东, 刘宏建, 王卫东)

(本文编辑: 闫承杰)