

· 临床研究 ·

## 桡骨远端骨巨细胞瘤微波消融病灶刮除

李建华, 徐明, 郑凯, 于秀淳\*

(中国人民解放军联勤保障部队第九六〇医院骨科, 山东济南 250031)

**摘要:** [目的] 评价桡骨远端骨巨细胞瘤微波消融病灶刮除术的临床疗效和手术适应证。[方法] 回顾分析本院桡骨远端骨巨细胞瘤微波消融病灶刮除术治疗的8例桡骨远端骨巨细胞瘤患者的临床资料, 其中男2例, 女6例, 年龄平均(38.0±17.6)岁, 肿瘤直径平均(4.2±0.8)cm, Campanacci分级II级3例、III级5例。[结果] 所有患者均顺利完成手术, 术中无神经、血管损伤等严重并发症。8例患者随访(64.4±27.7)个月, 随时间推移, 患者VAS评分、DASH评分均显著减少( $P<0.05$ ), MSTs评分及腕关节伸-屈、桡偏-尺偏、旋前-旋后ROM和手腕握力均显著增加( $P<0.05$ )。影像学检查术后无病理骨折发生, 8例患者病灶均已清除, 未次随访, 未见局部复发和肺转移。[结论] 微波消融病灶刮除治疗Campanacci II~III级桡骨远端骨巨细胞瘤手术安全, 初步结果满意。

**关键词:** 骨巨细胞瘤, 桡骨远端, 微波消融, 病灶刮除

中图分类号: R738.1 文献标志码: A 文章编号: 1005-8478(2023)21-1998-04

**Microwave ablation and curettage for giant cell tumor in the distal radius** // Li Jian-hua, Xu Ming, Zheng Kai, Yu Xiu-chun.  
Department of Orthopedics, 960 Hospital, Joint Logistic Support Force of PLA, Jinan 250031, China

**Abstract:** [Objective] To evaluate the clinical indications and outcomes of microwave ablation and curettage for giant cell tumor in the distal radius. [Methods] A retrospective study was conducted on 8 patients who received microwave ablation and curettage for giant cell tumor in the distal radius in our hospital, including 2 males and 6 females, with an average age of (38.0±17.6) years, tumor diameter of (4.2±0.8) cm, 3 cases of Campanacci grade II and 5 cases of grade III. [Results] All patients had operation performed successfully without serious complications such as nerve and blood vessel injury. With time of follow-up lasted for (64.4±27.7) months, the VAS score for pain and DASH score significantly decreased ( $P<0.05$ ), while MSTs scores, wrist extension-flexion, radio-ulnar deviation and pronation-supination range of motion (ROM), as well as wrist grip strength significantly increased ( $P<0.05$ ). Radiographically, all the 8 patients had the lesion removed completely without pathological fracture postoperatively, and no local recurrence or lung metastasis by the latest follow-up. [Conclusion] Microwave ablation and curettage is safe and achieves satisfactory preliminary results for Campanacci grade II~III giant cell tumor of the distal radius.

**Key words:** giant cell tumor of bone, distal radius, microwave ablation, curettage

骨巨细胞瘤(giant cell tumor of bone, GCT)是一种局部侵袭性的原发性骨肿瘤,好发于长骨骨端<sup>[1]</sup>,桡骨远端是继股骨远端和胫骨近端后的第3好发部位<sup>[2,3]</sup>。桡骨远端GCT术后复发风险可达10%~50%,具有更强的侵袭性且更容易肺部转移<sup>[4]</sup>,手术是GCT最主要的治疗手段,基本方法包括:病灶刮除术和瘤段切除术<sup>[2,5]</sup>。病灶刮除术是Campanacci I、II级桡骨远端GCT的首选治疗方法,但对于Campanacci III级桡骨远端GCT,最佳治疗方法仍有争议,焦点在于软组织肿块易导致肿瘤复发<sup>[6]</sup>。为降低

病灶刮除术的复发风险,已有微波消融技术用于四肢骨肿瘤辅助治疗的探索<sup>[7]</sup>。作者回顾性分析收治的8例桡骨远端GCT患者,目的是分析桡骨远端GCT微波消融病灶刮除术的临床疗效并探讨该术式的临床适应证。

### 1 临床资料

#### 1.1 一般资料

本研究是一项获得本院伦理委员会审查批准的回

DOI:10.3977/j.issn.1005-8478.2023.21.15

作者简介:李建华,副主任医师,研究方向:脊柱疾病,(电话)15662039292,(电子信箱)15662039292@163.com

\*通信作者:于秀淳,(电话)13969132190,(电子信箱)13969132190@163.com

回顾性研究。2015年1月—2020年1月于解放军第960医院微波消融病灶刮除治疗的8例桡骨远端GCT患者纳入本研究，男2例，女6例，年龄21~77岁，平均 $(38.0\pm 17.6)$ 岁。左侧4例，右侧4例，肿瘤直径平均 $(4.2\pm 0.8)$  cm，中位直径4 cm，2例伴病理性骨折，影像学Campanacci分级II级3例、III级5例。

### 1.2 手术方法

麻醉成功后，仰卧患肢外展位气囊止血带止血后常规消毒铺单，取桡侧手术切口，仔细游离腕部重要的血管、神经和肌腱，纱布填塞于周围避免微波消融过程中造成周边组织损伤，依据术前影像测量肿瘤的范围(图1a)，将微波针插入瘤体内(图1b)，功率60 W，每个插入位点消融时间2 min直到肿瘤全体消融结束，消融过程中密切监测周边组织温度(保持温度 $<45^{\circ}\text{C}$ )，必要时冰盐水辅助降温。之后扩大皮质骨窗，用刮匙彻底刮除已充分灭活的肿瘤组织(图1c)，电刀或微波针进一步灼烧瘤腔四壁，清除潜在残余肿瘤组织，足量生理盐水冲洗空腔后填充适量骨水泥并用桡骨远端钢板进行内固定(图1d)，生理盐水冲洗术野充分后逐层关闭手术切口，同时采用外固定支具固定患肢。

术后定期换药直至切口愈合拆线，同时给予外固定支具保持腕关节功能位外固定3周，待外固定治疗结束后复查患肢X线片，拆除外固定支具并指导患者进行患肢的康复和功能锻炼，腕关节及手的活动度和功能锻炼均遵循循序渐进、逐步增量的康复原则实施。

### 1.3 评价指标

记录围手术期资料，包括手术时间、切口长度、术中失血量、切口愈合等级、住院时间及早期并发症情况。采用疼痛视觉模拟评分(visual analogue scale, VAS)、肌肉骨骼肿瘤协会(Musculoskeletal Tumor Society, MSTs)评分、臂肩手残疾(disability of arm shoulder hand, DASH)评分、腕关节活动度(range of motion, ROM)包括掌屈-背伸、旋后-旋前和桡-尺偏，以及手腕握力(患侧与健侧握力百分比)评价临床效果。行影像学检查，评估肿瘤是否复发和内固定松动、断裂及骨质吸收情况。

### 1.4 统计学方法

采用SPSS 22.0软件进行统计学分析。计量资料以 $\bar{x}\pm s$ 表示，资料呈正态分布时，组间比较采用独立样本 $t$ 检验，时间点比较采用单因素方差分析；资料呈非正态分布时，采用秩和检验。 $P<0.05$ 为差异

有统计学意义。

## 2 结果

### 2.1 围手术期资料

所有患者均顺利完成手术，术中无神经、血管损伤等严重并发症。手术时间平均 $(96.3\pm 10.9)$  min，术中失血量平均 $(40.4\pm 12.4)$  ml，手术切口愈合时间平均 $(13.0\pm 0.8)$  d，住院时间平均 $(17.0\pm 1.7)$  d。手术切口全部一期愈合。

### 2.2 随访结果

8例患者均获随访24~104个月，平均 $(64.4\pm 27.7)$ 个月。1例患者术后2个月因车祸外伤致右手屈指肌腱损伤并行屈指肌腱修复术，随访71个月腕关节功能恢复良好，无特殊不适。随访临床资料见表1，随时间推移，患者VAS评分和DASH评分均显著减少( $P<0.05$ )；而MSTS评分及腕关节伸-屈、桡偏-尺偏、旋前-旋后ROM和手腕握力均显著增加( $P<0.05$ )。

影像学检查术后无病理骨折发生，8例患者病灶均已清除；末次随访，未见局部复发和肺转移。典型病例影像见图1e。

## 3 讨论

病灶刮除术被广泛接受为Campanacci I级和II级治疗桡骨远端GCT的首选术式，而Campanacci III级桡骨远端GCT治疗方式还存在较多争议<sup>[8-10]</sup>，焦点是保留腕关节功能和彻底切除病灶的权衡<sup>[11]</sup>。中华医学会骨科学分会骨肿瘤学组<sup>[2]</sup>指出手术目的是足够切缘基础上彻底清除肿瘤组织、保留和恢复腕关节解剖结构以达到良好的功能预后。因此，本团队提出了病灶刮除联合微波消融的治疗方式。微波消融是一种保肢治疗骨肿瘤的辅助技术，其关键是：(1)对消融点温度精准控制；(2)对整个瘤体充分消融。另外，侵袭性骨肿瘤和一些低度恶性骨肿瘤的瘤腔填充和结构重建推荐使用骨水泥<sup>[12, 13]</sup>。病灶刮除联合微波消融可实现肿瘤灭活、降低骨缺损范围，达到保留腕关节的目的。

保留腕关节治疗桡骨远端GCT的适应证目前尚无统一结论，Mozaffarian<sup>[14]</sup>认为有软组织肿块的桡骨远端GCT，为降低复发率应优先考虑瘤段切除腕关节重建术；Kivioja<sup>[8]</sup>和Abuhejleh<sup>[9]</sup>则认为从远期疗效和并发症考虑，刮除术应作为首选治疗方法。作

者治疗的 8 例桡骨远端 GCT 平均随访 (64.4±27.7) 个月无复发及转移, 腕关节活动度、握力和 DASH 评分均获得较好保留。以上表明微波消融病灶刮除是一种治疗桡骨远端 GCT 可行的手术方式。综合分析本病例资料发现: (1) 所有患者均未发现桡腕关节面受累; (2) 桡骨远端皮质骨破坏范围均局限于两面以内且骨水泥填充后可恢复解剖形态; (3) 软组织肿块可完整切除。因此, 根据临床观察, 作者认为该手

术的适应证为: (1) 桡骨远端的桡腕关节面尤其是靠近尺侧部分应该完整; (2) 桡骨至少两面皮质骨完整, 尺侧骨皮质无明显破坏; (3) 突破骨皮质形成的肿瘤组织块未严重侵犯周边重要的肌腱、血管、神经和韧带组织, 可完整切除。当桡腕关节重建困难或远端尺桡关节严重破坏或软三角纤维软骨复合体和其他重要的肌腱、血管、神经受累且软组织肿块无法完整切除时, 则不能实施保留腕关节的手术。

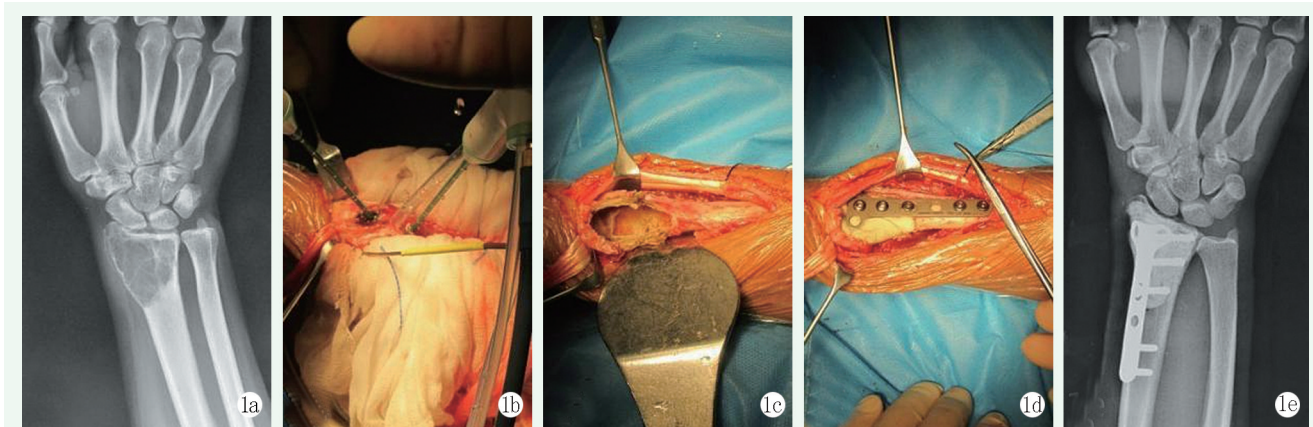


图 1 患者, 女, 38 岁, 右桡骨远端骨巨细胞瘤 Campanacci III 级, 行微波消融病灶刮除数治疗。1a: 术前 X 线片示右桡骨远端皂泡样骨质破坏, 可见软组织块影; 1b: 术中微波消融处理瘤体; 1c: 彻底清理瘤腔, 完成病灶刮除术; 1d: 完成骨水泥填充内固定; 1e: 末次随访 X 线片示内固定在位, 无复发及骨质吸收。

表 1 8 例患者临床及影像结果 ( $\bar{x} \pm s$ ) 与比较

指标	术前	术后 6 个月	末次随访	P 值
VAS 评分 (分)	6.0±1.0	1.0±0.5	0.9±0.8	<0.001
MSTS 评分 (分)	17.3±2.1	23.4±3.3	27.1±1.7	<0.001
DASH 评分 (分)	32.9±3.0	22.3±3.7	18.0±2.9	<0.001
握力 (%)	55.0±5.4	70.6±14.6	84.8±6.9	<0.001
伸-屈 ROM (°)	96.9±7.5	127.5±5.8	132.8±7.4	<0.001
桡偏-尺偏 ROM (°)	14.8±2.1	35.2±4.7	40.5±5.3	<0.001
旋前-旋后 ROM (°)	90.6±9.0	139.5±11.9	162.0±10.9	<0.001

综上所述, 微波消融联合病灶刮除术后复发率低、腕关节功能好, 是一种保留腕关节治疗桡骨远端骨巨细胞瘤的可靠术式。

### 参考文献

[1] 李文忠, 袁涛. 桡骨远端骨巨细胞瘤切除后三种重建方法的比较 [J]. 中国矫形外科杂志, 2015, 23 (21): 1955-1958.

[2] 中华医学会骨科学分会骨肿瘤学组. 中国骨巨细胞瘤临床诊疗指南 [J]. 中华骨科杂志, 2018, 38 (14): 833-840.

[3] 孙荣涛, 焦涛. 吻合血管腓骨小头移植重建治疗桡骨远端骨巨细胞瘤疗效研究 [J]. 中国矫形外科杂志, 2016, 24 (17): 1613-1616.

[4] Jiao YQ, Yang HL, Xu L, et al. Surgical treatment of distal radius giant cell tumors [J]. Hand Surg Rehabil, 2021, 40 (2): 150-155.

[5] Klenke FM, Wenger DE, Inwards CY, et al. Giant cell tumor of

bone: Risk factors for recurrence [J]. Clin Orthop Relat Res, 2011, 469 (2): 591-599.

[6] Zoccali C, Formica VM, Sperduti I, et al. Wide resection for giant-cell tumor of the distal radius: Which reconstruction? A systematic review of the literature and pooled analysis of 176 cases [J]. Hand Surg Rehabil, 2022, 41 (5): 552-560.

[7] Zheng K, Yu X, Hu Y, et al. Clinical guideline for microwave ablation of bone tumors in extremities [J]. Orthop Surg, 2020, 12 (4): 1036-1044.

[8] Kivioja AH, Blomqvist C, Hietaniemi K, et al. Cement is recommended in intralesional surgery of giant cell tumors: a Scandinavian Sarcoma Group Study of 294 patients followed for a median time of 5 years [J]. Acta Orthop, 2008, 79 (1): 86-93.

[9] Abuhejleh H, Wunder JS, Ferguson PC, et al. Extended intralesional curettage preferred over resection-arthrodesis for giant cell tumour of the distal radius [J]. Eur J Orthop Surg Traumatol, 2020, 30 (1): 11-17.

[10] 曾昊, 罗伟, 廖瞻, 等. 游离自体腓骨移植并腕关节成形术治疗桡骨远端骨巨细胞瘤 [J]. 中国矫形外科杂志, 2020, 28 (5): 467-470.

[11] 朱忠胜, 张春林, 何志敏, 等. 腓骨近端移植治疗桡骨远端骨巨细胞瘤: 关节融合与成形的比较 [J]. 中国矫形外科杂志, 2017, 25 (17): 1577-1581.

[12] Zheng K, Yu XC, Hu YC, et al. How to fill the cavity after curettage of giant cell tumors around the knee? A multicenter analysis [J]. Chin Med J (Engl), 2017, 130 (21): 2541-2546.

(下转 2004 页)

- [8] 谭远超, Kevin, 姜红江, 等. 骨髓间充质干细胞在骨伤疾病治疗中的应用研究进展 [J]. 中国中医骨伤科杂志, 2011, 19 (5): 74-77.  
Tan YC, Kevin, Jiang HJ, et al. Research progress on the application of bone marrow mesenchymal stem cells in the treatment of bone injury diseases [J]. Chin J Trad Med Traumatol Orthop, 2011, 19 (5): 74-77.
- [9] Rodriguez-Merchan EC, Forriol F. Nonunion: general principles and experimental data [J]. Clin Orthop Relat Res, 2004, 419: 4-12. DOI: 10.1097/00003086-200402000-00003.
- [10] 姜苗苗, 谭勇海, 严伟, 等. 自体生长因子联合骨髓浓缩物治疗中青年股骨颈骨折延迟愈合 44 例 [J]. 中国中医骨伤科杂志, 2022, 30 (1): 57-60, 64.  
Jiang MM, Tan YH, Yan W, et al. Autologous growth factor combined with bone marrow concentrate in the treatment of 44 cases of delayed union of femoral neck fractures in middle-aged and young people [J]. Chin J Trad Med Traumatol Orthop, 2022, 30 (1): 57-60, 64.
- [11] 孟俊飞. 医学影像学 [M]. 北京: 高等教育出版社, 2004: 245.  
Meng JF. Medical imaging [M]. Beijing: Higher Education Press, 2004: 245.
- [12] 李卓伟, 高峻青, 王朝辉, 等. 诱导膜技术联合双钢板治疗胫骨骨干大段骨缺损 [J]. 中国矫形外科杂志, 2022, 30 (8): 737-740. DOI: 10.3977/j.issn.1005-8478.2022.08.13.  
Li ZW, Gao JQ, Wang CH, et al. Induced membrane technology combined with double steel plates for the treatment of large tibial shaft bone defects [J]. Orthop J Chin, 2022, 30 (8): 737-740.
- [13] 周涛, 尚希福, 周洪翔. 显微外科技术结合 Ilizarov 骨搬运技术治疗小腿 Gustilo III C 型损伤 [J]. 中国矫形外科杂志, 2020, 28 (6): 548-552. DOI: 10.3977/j.issn.1005-8478.2020.06.14.  
Zhou T, Shang XF, Zhou HX. Microsurgical techniques combined with Ilizarov bone transport technology for the treatment of Gustilo III-C type injury in the lower leg [J]. Orthop J Chin, 2020, 28 (6): 548-552. DOI: 10.3977/j.issn.1005-8478.2020.06.14.
- [14] 谭勇海, 姜苗苗, 李佳林, 等. 不同方法制备的富含血小板血浆裂解液对成人骨髓间充质干细胞增殖、成骨的影响 [J]. 中国中医骨伤科杂志, 2013, 21 (2): 5-7.  
Tan YH, Jiang MM, Li JL, et al. platelet rich plasma pyrolysis liquid prepared with different methods on proliferation and osteogenesis of adult bone marrow mesenchymal stem cell [J]. Chin J Trad Med Traumatol Orthop, 2013, 21 (2): 5-7.
- [15] 曹新峰, 周子朋. 壮筋续骨方联合自体骨髓移植治疗中青年股骨颈骨折临床研究 [J]. 新中医, 2019, 51 (7): 166-169. DOI: 10.13457/j.cnki.jncm.2019.07.049.  
Cao XF, Zhou ZP. Clinical study on the treatment of femoral neck fractures in middle-aged and young people with Zhuangjin Xugu Formula combined with autologous bone marrow transplantation [J]. J New Chin Med, 2019, 51 (7): 166-169. DOI: 10.13457/j.cnki.jncm.2019.07.049.

(收稿:2023-05-30 修回:2023-08-25)

(同行评议专家: 尹刚, 高伟, 王建东)

(本文编辑: 郭秀婷)

(上接 2000 页)

- [13] Luna LP, Sankaran N, Ehresman J, et al. Successful percutaneous treatment of bone tumors using microwave ablation in combination with zoledronic acid infused PMMA cementoplasty [J]. J Clin Neurosci, 2020, 76: 219-225.
- [14] Mozaffarian K, Modjallal M, Vosoughi AR. Treatment of giant cell

tumor of distal radius with limited soft tissue invasion: Curettage and cementing versus wide excision [J]. J Orthop Sci, 2018, 23 (1): 174-179.

(收稿:2022-10-06 修回:2022-12-30)

(同行评议专家: 秦宏敏, 王永魁, 张泽华)

(本文编辑: 闫承杰)