

· 临床研究 ·

青年腰椎峡部裂内镜与开放植骨固定比较

文永亮^{1,2}, 覃海飏^{2*}, 覃浩然², 陈勇喜², 宋泉生², 梁健¹, 杨剑¹, 陈丽娴¹

(1. 广西中医药大学研究生学院, 广西南宁 530000; 2. 广西中医药大学第一附属医院脊柱外科, 广西南宁 530000)

摘要: [目的] 比较内镜与开放峡部植骨联合椎弓根螺钉固定青年腰椎峡部裂的临床疗效。[方法] 回顾性分析 2017 年 6 月—2021 年 1 月本科收治的 22 例腰椎峡部裂患者的临床资料, 根据医患沟通结果, 12 例采用内镜手术, 10 例采用开放手术, 比较两组临床与影像结果。[结果] 内镜组术中出血量 [(115.8±13.1) ml vs (195.0±27.2) ml, $P<0.05$]、下地时间 [(1.3±0.5) d vs (2.3±0.5) d, $P<0.05$] 和住院时间 [(10.1±1.2) d vs (14.1±1.8) d, $P<0.05$] 均显著优于开放组, 但前者手术时间 [(115.1±11.2) min vs (100.6±7.3) min, $P<0.05$] 显著长于后者。随访时间平均 (14.8±2.2) 个月, 术后随时间推移, 两组 VAS 评分及 ODI 均显著减少 ($P<0.05$), 术前两组间 VAS 评分、ODI 的差异均无统计学意义 ($P>0.05$), 术后 1、3 个月内镜组的 VAS 评分、ODI 显著优于开放组 ($P<0.05$), 但末次随访时, 两组上述评分的差异均无统计学意义 ($P>0.05$)。影像方面, 随时间推移, 两组峡部愈合显著增加 ($P<0.05$), 相应时间点, 两组患者峡部愈合质量与峡部愈合时间的差异均无统计学意义 ($P>0.05$), 末次随访后, 所有患者均达到峡部骨性愈合。[结论] 后路内镜下峡部植骨联合椎弓根钉固定术治疗青年腰椎峡部裂的临床疗效优于传统开放术式。

关键词: 腰椎峡部裂, 自体骨移植, 内镜术, 椎弓钉固定

中图分类号: R687 **文献标志码:** A **文章编号:** 1005-8478 (2024) 01-0075-05

Endoscopic versus open bone grafting and pedicle screw fixation for lumbar isthmic spondylolysis in youth // WEN Yong-liang^{1,2}, QIN Hai-biao², QIN Hao-ran², CHEN Yong-xi², SONG Quan-sheng², LIANG Jian¹, YANG Jian¹, CHEN Li-xian¹. 1. Graduate school, Guangxi University of Traditional Chinese Medicine, Nanning 530000, China; 2. Department of Spinal Surgery, The First Affiliated Hospital, Guangxi University of Traditional Chinese Medicine, Nanning 530000, China

Abstract: [Objective] To compare the clinical outcomes of endoscopic versus open bone grafting and pedicle screw fixation for lumbar isthmic spondylolysis in the youth. **[Methods]** A retrospective study was conducted on 22 patients who received surgical treatment for lumbar isthmic spondylolysis in our department from June 2017 to January 2021. According to the preoperative doctor-patient communication, 12 patients underwent the endoscopic surgery, while other 10 patients underwent the open surgery. The clinical and imaging consequences of the two groups were compared. **[Results]** The endoscopic group proved significantly superior to the open group in terms of intraoperative blood loss [(115.8±13.1) ml vs (195.0±27.2) ml, $P<0.05$], postoperative ambulation time [(1.3±0.5) days vs (2.3±0.5) days, $P<0.05$] and hospital stay [(10.1±1.2) days vs (14.1±1.8) days, $P<0.05$], but the former consumed significantly longer operation time than the latter [(115.1±11.2) min vs (100.6±7.3) min, $P<0.05$]. With time of the follow-up period lasted for (14.8±2.2) months on a mean, the VAS score and ODI significantly decreased in both groups ($P<0.05$), which was not statistically significant between the two groups before surgery ($P>0.05$), while those in the endoscopic group were significantly better than the open group 1 and 3 months after surgery ($P<0.05$), and then became not statistically significant again between the two groups at the latest follow-up ($P>0.05$). Radiographically, the isthmic healing rate increased significantly over time in both groups ($P<0.05$), with no significant differences in isthmic healing quality and isthmic healing time between the two groups at any time points accordingly ($P>0.05$). By the time of last follow-up, all patients achieved isthmic bone healing. **[Conclusion]** The posterior endoscopic isthmic bone grafting and pedicle screw fixation is considerably better than the traditional open counterpart for lumbar isthmic spondylolysis.

Key words: lumbar isthmic spondylolysis, bone autografting, endoscopy, pedicle screw fixation

腰椎峡部裂是指腰椎上下关节突与横突移行区的骨质缺损或骨不连续, 是青少年反复腰痛的重要原因

之一。国内外学者认为其发病的主要机制是先天性发育不良所致的峡部缺损或后天峡部发生的应力性骨

DOI:10.3977/j.issn.1005-8478.2024.01.13

作者简介: 文永亮, 硕士研究生, 研究方向: 脊柱脊髓相关疾病, (电话)18776000633, (电子信箱)980973249@qq.com

* 通信作者: 覃海飏, (电话)18778086688, (电子信箱)gclzljqhb@163.com

折^[1]。目前保守治疗是首选治疗手段,包括制动、口服非甾体类抗炎药以及适度的腰背肌功能锻炼,经3~6个月保守治疗,症状无明显改善则考虑手术治疗^[2]。早期的峡部修复手术可以恢复腰椎的正常生理运动单元,达到生物力学的稳定,缓解峡部及椎间盘的应力,避免椎体滑脱、失稳及椎间盘加速退变^[3]。近年来,随着脊柱微创技术的发展,本院采用后路内镜下峡部植骨修补联合椎弓根螺钉内固定术治疗青年腰椎峡部裂^[4],初步治疗效果满意,为了进一步衡量微创与传统开放手术在治疗青年腰椎峡部裂患者的疗效与利弊,笔者对22例腰椎峡部裂患者进行了回顾性对照研究,报道如下。

1 临床资料

1.1 一般资料

回顾性分析本院2017年6月—2021年1月行手术治疗的青年腰椎峡部裂22例患者的临床资料。主要症状为单纯腰痛,尤以腰部屈伸、旋转、长时间姿势维持后变换体位时明显;CT检查为双侧峡部裂^[5]。根据医患沟通结果,10例采用开放峡部植骨修补椎弓根螺钉内固定术(开放组),12例采用后路内镜下峡部植骨修补联合椎弓根螺钉内固定术(内镜组)。两组患者一般资料见表1,两组年龄、性别、BMI、峡部裂节段、滑脱等级等一般资料的比较差异均无统计学意义($P>0.05$)。本研究经医院医学伦理委员会审批,所有患者均知情同意。

1.2 手术方法

内镜组:患者全身麻醉后,取俯卧位,经C形臂X线机透视定位并标记病椎及邻近下位椎体双侧椎弓根中心处在体表的投影点。常规消毒铺巾,在皮肤标记处分别做4个长约1.0cm纵形切口,C形臂X线机透视引导下椎弓根穿刺并置入导丝,而后在病椎一侧切口沿着导丝置入铅笔头、工作套管至峡部裂处,放入内镜系统,镜下钳除峡部增生的瘢痕组织,磨钻磨除峡部裂处硬化骨质,清理邻近峡部椎板皮质骨至骨面轻微渗血。取髓后上棘松质骨修整后植入峡部并嵌紧。最后沿导丝拧入椎弓根螺钉,安放连接棒并将螺帽锁死固定,以C形臂X线机透视钉棒位置满意后,关闭切口,无需放置引流管。同法修复对侧峡部缺损。

开放组:患者全身麻醉后,取俯卧位,手术区域常规消毒铺巾取后正中切口,暴露双侧椎板及关节突,显露峡部裂区域,清除峡部裂周围软组织及增生

的骨质,清理邻近峡部椎板皮质骨至骨面轻微渗血,取髓后上棘松质骨修整后植入峡部并嵌紧,而后在病椎及邻近下位椎体置入椎弓根螺钉,以C形臂X线机透视钉棒位置满意后,放置负压引流管并关闭切口。

1.3 评价指标

记录围手术期资料,包括手术时间、术中出血量、术后引流量、下地时间、住院时间。采用腰痛视觉模拟评分(visual analogue scale, VAS)和 Oswestry 功能障碍指数(Oswestry disability index, ODI)评估临床效果。行影像学检查,术后每3个月行腰椎CT扫描,观察内固定位置、峡部愈合时间、峡部植骨愈合率。

1.4 统计学方法

采用SPSS 21.00软件进行统计学分析。计量资料以 $\bar{x} \pm s$ 表示,资料呈正态分布时,两组间比较采用独立样本 t 检验,组内时间点比较采用配对 T 检验;资料呈非正态分布时,采用秩和检验。计数资料采用 χ^2 检验或Fisher精确检验,等级资料采用秩和检验。以 $P<0.05$ 为差异有统计学意义。

2 结果

2.1 临床结果

两组患者手术过程均顺利,均未出现神经损伤等并发症。两组临床结果见表1,内镜组术中出血量、下地时间、住院时间均显著少于开放组($P<0.05$),且没有手术部位感染和术后引流量,但前者手术时间显著长于后者($P<0.05$)。开放组术后出现了1例伤口感染,予清创后痊愈。

所有患者均获随访,随访时间12~20个月,平均(14.8±2.2)个月,随时间推移,两组患者VAS评分及ODI均显著减少($P<0.05$)。术前两组间VAS评分、ODI的差异均无统计学意义($P>0.05$),术后1、3个月内镜组的VAS评分、ODI显著优于开放组($P<0.05$),但末次随访时,两组上述评分的差异均无统计学意义($P>0.05$)。

2.2 影像评估

影像评估结果见表1,随时间推移,两组峡部愈合显著增加($P<0.05$),相应时间点,两组患者峡部愈合质量与峡部愈合时间的差异均无统计学意义($P>0.05$);末次随访,所有患者均达到峡部骨性愈合。随访期内两组患者均未见断钉、内固定松动、邻近节段退变者。内镜组典型影像见图1。

表 1 两组患者临床与影像资料比较
Table 1 Comparison of clinical and imaging data between the two groups

指标	时间点	内镜组 (n=12)	开放组 (n=10)	P 值
年龄 (岁, $\bar{x} \pm s$)		19.8±1.8	20.1±2.0	0.669
性别 (例, 男/女)		10/2	9/1	0.650
BMI (kg/m ² , $\bar{x} \pm s$)		23.6±2.0	22.7±2.2	0.364
峡部裂节段 (例, L ₅ /L ₄)		9/3	8/2	0.781
滑脱等级 (例, I 度/无明显滑脱)		6/6	7/3	0.342
手术时间 (min, $\bar{x} \pm s$)		115.1±11.2	100.6±7.3	0.002
术中失血量 (ml, $\bar{x} \pm s$)		115.8±13.1	195.0±27.2	<0.001
术后引流量 (ml, $\bar{x} \pm s$)		0	165.0±30.3	<0.001
下地时间 (d, $\bar{x} \pm s$)		1.3±0.5	2.3±0.5	<0.001
住院时间 (d, $\bar{x} \pm s$)		10.1±1.2	14.1±1.8	<0.001
峡部愈合时间 (月, $\bar{x} \pm s$)		10.5±1.3	11.3±1.3	0.374
VAS 评分 (分, $\bar{x} \pm s$)	术前	6.3±0.8	6.1±0.8	0.644
	术后 1 个月	3.3±0.8	4.2±0.8	0.009
	术后 3 个月	2.1±0.7	2.7±0.5	0.025
	末次随访	0.4±0.5	0.4±0.5	0.941
	P 值	<0.001	<0.001	
ODI 评分 (% , $\bar{x} \pm s$)	术前	41.8±7.7	43.3±9.6	0.678
	术后 1 个月	22.7±7.7	33.6±8.9	0.006
	术后 3 个月	15.1±7.3	21.0±5.4	0.045
	末次随访	4.3±3.2	4.9±4.6	0.747
	P 值	<0.001	<0.001	
峡部裂 (例, 明显/模糊/愈合)	术前	12/0/0	10/0/0	ns
	术后 1 个月	9/3/0	7/3/0	0.798
	术后 3 个月	7/4/1	6/3/1	0.970
	末次随访	0/0/12	0/0/10	ns
	P 值	<0.001	<0.001	

3 讨论

腰椎峡部裂是脊柱外科常见的疾病之一，保守治疗可以为断裂的峡部在制动条件下提供自行修复的机会^[6]，然而经过必要的保守治疗腰痛症状仍然不能缓解，或者影像学提示病椎有出现不稳或者滑脱的趋势，此时需要考虑进行外科手术干预。目前单纯峡部裂的手术修复方式主要包括节段内手术和节段间手术：节段内手术指内固定仅涉及责任节段，如 Buck 峡部螺钉固定法、Scott 横突棘突间钢丝固定法、U 型钛棒固定法、椎弓根钉-椎板钩固定法等^[5, 7-9]；节段间手术指采用内固定涉及两个以上节段，如后路峡部植骨钉棒系统内固定术、椎弓和椎板钉双稳定构型植骨内固定术等^[10, 11]。

传统的节段内固定术式保留了腰椎的正常生理活动度，在预防邻近节段退变以及减轻椎间盘的压力负荷方面有一定优势，但存在峡部骨性愈合率低、内固定失效率高等缺陷^[12]；而节段间固定术式可以通过椎弓根螺钉维持椎体三柱结构的稳定以弥补其不足。笔者团队将微创通道技术与节段间固定相结合，采用镜下植骨修补联合椎弓根螺钉内固定术治疗峡部裂，不仅可以安全、有效地修补断裂的峡部，而且具有创伤小、恢复快、术后并发症少、患者易于接受等优势，实现了较少的损伤和患者的快速康复。

临床医生在采用该微创术式时，需注意以下方面：(1) 病椎椎弓根螺钉穿刺点即为内镜通道，无需另外定位建立工作通道；(2) 术中镜下磨钻处理峡部裂时，必须严格把控钻头深度和方向，避免损伤神经；同时由于磨钻在磨削骨组织时会产生高温，容易

导致局部骨和软组织坏死，影响骨的愈合和修复，因此可用冷生理盐水物理降温；（3）由于本研究患者为青年人，为防止钉棒长时间固定导致的金属疲劳性折断，应在断裂的峡部达到骨性愈合标准时及时拆取内固定装置；（4）节段间固定术式作为一种

非融合的临时固定，以损失腰椎正常的生理运动节段为代价，其缺陷是容易加速邻近节段退变的发生，以及固定节段间的椎间盘退变，因此要定期复诊，评估影像学变化和指导患者进行正确的康复运动。

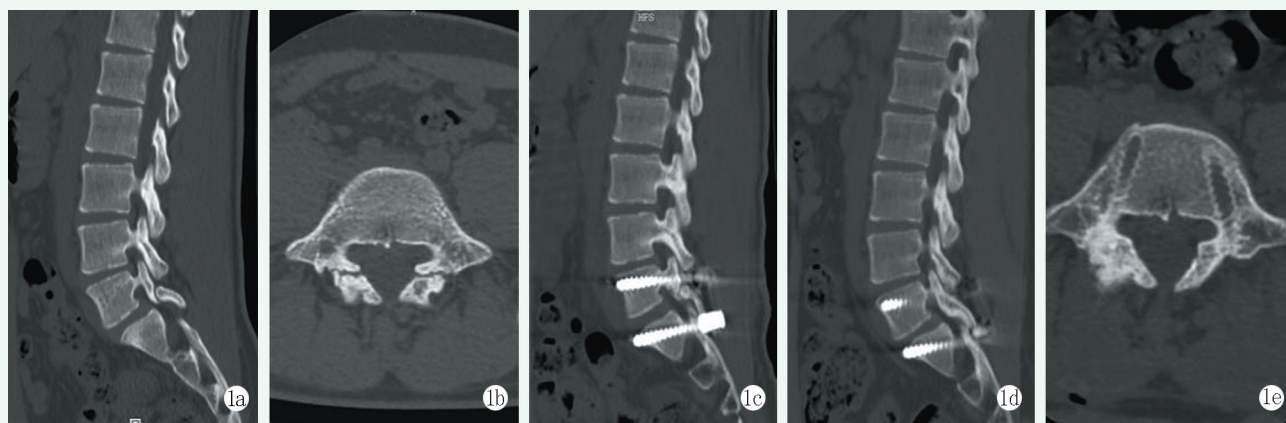


图1 患者，男，19岁，L₅双侧椎弓峡部裂，行后路内镜下峡部植骨修补联合椎弓根螺钉内固定术。1a: 术前CT矢状位显示L₅椎弓峡部裂；1b: 术前CT横断面显示双侧峡部不连；1c: 术后7d复查CT示峡部植骨情况佳；1d: 末次随访CT显示峡部骨性愈合；1e: 内固定装置去除后CT显示双侧峡部愈合良好。

Figure 1. A 19-year-old male underwent endoscopic isthmus bone grafting combined with pedicle screw fixation for bilateral L₅ spondylolysis. 1a: Preoperative sagittal CT showed L₅ isthmus spondylolysis; 1b: Preoperative CT cross-section scan showed bilateral L₅ isthmus disunion; 1c: CT reexamination 7 days after surgery showed good spondylolysis bone graft placement; 1d: CT at the latest follow-up showed isthmus bone healing; 1e: CT after removal of internal fixation showed good healing of bilateral isthmus.

综上，通过临床疗效的对比观察，作者认为相较于开放手术，微创手术的效果明显更甚一筹，值得临床推广。由于本研究属于单中心回顾性研究，病例数较少，存在一定缺陷，所以需要多中心、大样本的前瞻性研究来进一步评估传统开放手术与微创手术治疗青年腰椎峡部裂的适应证以及利弊关系。

参考文献

- [1] Massel DH, Singh K. Lumbar spine injuries in the athlete [J]. Instr Course Lect, 2017, 66: 403-408. PMID: 28594516.
- [2] Berger RG, Doyle SM. Spondylolysis 2019 update [J]. Curr Opin Pediatr, 2019, 31 (1): 61-68. DOI: 10.1097/MOP.0000000000000706.
- [3] Mihara H, Onari K, Cheng BC, et al. The biomechanical effects of spondylolysis and its treatment [J]. Spine (Phila Pa 1976), 2003, 28 (3): 235-238. DOI: 10.1097/01.BRS.0000042226.59713.0E.
- [4] 陈勇喜, 覃海鹰, 农必华, 等. 镜下植骨椎弓根钉固定治疗腰椎峡部裂 [J]. 中国矫形外科杂志, 2021, 29 (10): 933-935. DOI: 10.3977/j.issn.1005-8478.2021.10.15.
Chen YX, Qin HB, Nong BH, et al. Endoscopic bone grafting and pedicle screw fixation for lumbar isthmus spondylolysis [J]. Orthopedic Journal of China, 2021, 29 (10): 933-935. DOI: 10.3977/j.issn.1005-8478.2021.10.15.
- [5] 孙军战, 高升, 黄升云. 患椎钉棒固定峡部植骨治疗青少年腰椎峡部裂 [J]. 中国矫形外科杂志, 2022, 30 (12): 1119-1121, 1125. DOI: 10.3977/j.issn.1005-8478.2022.12.13.
- [6] Sun JZ, Gao S, Huang SY. Rod-screw fixation of the affected vertebra combined with bone autografting of the pars defect for lumbar isthmus spondylolysis in adolescent [J]. Orthopedic Journal of China, 2022, 30 (12): 1119-1121, 1125. DOI: 10.3977/j.issn.1005-8478.2022.12.13.
- [7] Choi JH, Ochoa JK, Lubinus A, et al. Management of lumbar spondylolysis in the adolescent athlete: a review of over 200 cases [J]. Spine J, 2022, 22 (10): 1628-1633. DOI: 10.1016/j.spinee.2022.04.011.
- [8] Bonnici AV, Koka SR, Richards DJ. Results of Buck screw fusion in grade I spondylolisthesis [J]. J R Soc Med, 1991, 84 (5): 270-273. DOI: 10.1177/014107689108400509.
- [9] Schlenzka D, Seitsalo S, Poussa M, et al. Operative treatment of symptomatic lumbar spondylolysis and mild isthmus spondylolisthesis in young patients: direct repair of the defect or segmental spinal fusion [J]. Eur Spine J, 1993, 2 (2): 104-112. DOI: 10.1007/BF00302712.
- [10] Debusscher F, Troussel S. Direct repair of defects in lumbar spondylolysis with a new pedicle screw hook fixation: clinical, functional and CT-assessed study [J]. Eur Spine J, 2007, 16 (10): 1650-1658. DOI: 10.1007/s00586-007-0392-0.
- [11] Zhang ZC, Zhang Y, Zhang LZ, et al. Repair of symptomatic bilateral L₅ spondylolysis with autogenous iliac crest graft and temporary intersegmental pedicle screw fixation in youth [J]. J Orthop

Surg Res, 2021, 16 (1) : 422. DOI: 10.1186/s13018-021-02534-y.

[11] 王辉, 张志宏, 吴奇平, 等. 椎弓和椎板钉固定青少年症状性峡部裂 [J]. 中国矫形外科杂志, 2023, 31 (3) : 265-268. DOI: 10.3977/j.issn.1005-8478.2023.03.15.

Wang H, Zhang ZH, Wu QP, et al. Pedicle screws and laminar screws for fixation of symptomatic lumbar spondylolysis in adolescents [J]. Orthopedic Journal of China, 2023, 31 (3) : 265-268. DOI: 10.3977/j.issn.1005-8478.2023.03.15.

[12] Tsai S, Chang CW, Chen WC, et al. Does direct surgical repair benefit pars interarticularis fracture? A systematic review and meta-analysis [J]. Pain Physician, 2022, 25 (3) : 265-282. PMID: 35652766.

(收稿:2022-12-02 修回:2023-06-29)
 (同行评议专家: 邵为, 梁真南, 李小峰)
 (本文编辑: 郭秀婷)

读者 · 作者 · 编者

本刊提醒作者严防各种形式诈骗的公告

近期, 骗子又出新花样, 以主管编辑或杂志社编辑 (如: 主管编辑黄思敏、邢静静编辑、雷老师等) 的名义, 冒充我刊主编或编辑, 以传送检索报告及电子全文等理由, 通过电子邮件或短信要求本刊作者添加其个人微信 (加微信后, 以主办学术会议需要发邀约、征集稿件等理由, 要求将其拉入相关的群中), 其实际目的是从事稿件、专著挂名售卖等非法活动, 此行为严重损害了学术界的形象, 严重扰乱了广大读者、作者的正常工作, 损害了编辑部的合法权益。

科研诚信是科技创新的基石, 学术不端行为不仅背离科学的精神, 更严重损害了学术环境的整体生态, 最终将损害受骗者的根本权益, 敬请广大作者、读者坚决抵制此类行为。在此, 我们提醒广大读者、作者:

- (1) 本刊工作人员不会以邮件或短信的形式通知作者添加个人微信;
- (2) 以编辑部工作人员之名找各种借口要求与作者、读者添加微信的行为均为假冒;
- (3) 骗子的微信开头一般以“A”“B”“1”“2”等开头, 请广大作者注意甄别;
- (4) 本刊专用电子信箱: jiaoxingtougao@163.com; jxwk1994@126.com; 财务专用信箱: jiaoxingwaikecaiwu@163.com;
- (5) 不明事宜可电话咨询: 0538-6213228。

请广大读者提高警惕, 注意甄别消息来源和真伪, 严防信息泄露, 避免上当受骗。
 特此公告!

《中国矫形外科杂志》编辑部
 2023 年 10 月 7 日

