

· 技术创新 ·

## 聚酯缝线 Nice 结固定横行髌骨骨折<sup>△</sup>

张增辉<sup>1</sup>, 韩体超<sup>1\*</sup>, 郭玉坤<sup>1</sup>, 周洋洋<sup>1</sup>, 张俊<sup>1</sup>, 张俊宇<sup>1</sup>, 王小龙<sup>1</sup>, 尹宗生<sup>2</sup>

(1. 临泉县人民医院, 安徽临泉 236400; 2. 安徽医科大学第一附属医院, 安徽合肥 230022)

**摘要:** [目的] 介绍聚酯缝线结合 Nice 结内固定治疗横行髌骨骨折的手术技术和初步临床效果。[方法] 2019 年 6 月—2022 年 3 月对 20 例横行髌骨骨折患者采用聚酯缝线联合 Nice 结完成复位内固定治疗。采用膝前正中切口, 复位骨折后沿髌骨纵轴建立 4 条均匀分布的骨隧道。使用 5#不可吸收聚酯缝线经邻近关节面的 2 条骨隧道穿线后于髌骨表面行“8”字捆扎, 再使用 5#不可吸收聚酯缝线经另外 2 条骨隧道行环形捆扎, 均以 Nice 结固定。[结果] 全部患者均顺利完成手术, 无严重并发症, 手术时间为 50~90 min。患者均获随访, 随访时间 12~18 个月。末次随访时, Böstman 髌骨骨折功能评分平均 (28.3±1.6) 分, 膝关节最大活动度为 (132.3±4.2)°, 依据 Böstman 髌骨骨折功能评分标准, 所有患者患膝功能均达优良级, 所有骨折均获愈合。[结论] 聚酯缝线联合 Nice 结固定治疗横行髌骨骨折具有固定牢靠, 无需再次手术取出内固定的优势, 短期临床疗效满意。

**关键词:** 髌骨骨折, 聚酯缝线, Nice 结, 内固定

**中图分类号:** R683.42 **文献标志码:** A **文章编号:** 1005-8478 (2024) 03-0263-04

**Polyester sutures with Nice knots for fixation of transverse patella fracture // ZHANG Zeng-hui<sup>1</sup>, HAN Ti-chao<sup>1</sup>, GUO Yu-kun<sup>1</sup>, ZHOU Yang-yang<sup>1</sup>, ZHANG Jun<sup>1</sup>, ZHANG Jun-yu<sup>1</sup>, WANG Xiao-long<sup>1</sup>, YIN Zong-sheng<sup>2</sup>. 1. Department of Joint Surgery and Traumatic Orthopedics, People's Hospital of Linquan County, Linquan 236400, China; 2. The First Affiliated Hospital, Anhui Medical University, Hefei 230022, China**

**Abstract:** [Objective] To introduce the surgical technique and preliminary clinical results of polyester sutures with Nice knots for fixation of transverse patella fractures. [Methods] A total of 20 patients underwent non-absorbable polyester sutures with Nice knots for fixation of transverse patellar fractures. After anterior midline incision of the knee was made to expose the patella, the fractures were debrided and reduced, and 4 evenly distributed bone tunnels were established along the longitudinal axis of the patella. The tension band of the suture in figure of 8 was performed on the surface of the patella after the 5 # non-absorbable polyester sutures were introduced through the deeper 2 bone tunnels near articular surface. Finally, a circular band was performed with 5 # non-absorbable polyester sutures through the other superficial 2 bone tunnels. All the suture bundles were tensioned and fastened with Nice knots to fix the fracture. [Results] All the patients had operation performed successfully without serious complications, while with operation time of 50~90 min. At the latest follow up lasted for 12 to 18 months, all of them achieved fracture healing with Böstman patellar fracture function score of (28.3±1.6), and the knee range of motion of (132.3 ± 4.2)°. According to the Böstman patellar fracture function score, all patients were graded as excellent in term of knee function. [Conclusion] Polyester sutures with Nice knots for fixation of transverse patellar fracture has the advantages of reliable fixation, less complications, and no need for reoperation to remove the internal fixation, does achieve satisfactory clinical consequences in short-term.

**Key words:** patellar fracture, polyester suture, Nice knot, internal fixation

横行髌骨骨折是临床较多见的关节内骨折, 受伤机制分为直接暴力和间接暴力损伤, 或二者兼备。该类型骨折由于股四头肌的牵拉, 常伴有骨折分离移位。为重建伸膝装置, 对于移位的横行髌骨骨折往往需要手术治疗。张力带固定是髌骨骨折最常用治疗方

法, 但术后常有克氏针移位刺激软组织、钢丝断裂内固定失败等问题<sup>[1]</sup>, 而二次手术取出内固定也给患者带来巨大身心痛苦及经济负担。国内外学者不断探索新的替代手术方式, 但也存在软组织激惹大、髌前疼痛、费用较高<sup>[2-4]</sup>、二次取出等局限性。本科 2019

DOI: 10.3977/j.issn.1005-8478.2024.03.13

△基金项目: 阜阳市卫健委科研课题面上项目(编号: FY2021-180)

作者简介: 张增辉, 主治医师, 研究方向: 关节创伤, (电话) 15655832189, (电子信箱) zzh36903@163.com

\* 通信作者: 韩体超, (电话) 13966588860, (电子信箱) htc1580305@163.com

年6月—2022年3月采用聚酯缝线作为内固定材料结合 Nice 结经骨隧道治疗髌骨骨折患者20例,取得良好效果,现将技术与临床效果报告如下。

## 1 手术技术

### 1.1 术前准备

所有患者入院后患肢外固定制动,完善术前常规检查,行膝关节X线检查,确定髌骨骨折类型(图1a),评估骨折情况,排除手术禁忌。术前30 min给予抗生素预防感染。

### 1.2 麻醉与体位

所有患者术中取仰卧位,均采用持续硬膜外结合蛛网膜下腔阻滞麻醉。

### 1.3 手术操作

麻醉成功后,患者取平卧位,取膝前正中入路,逐层切开,暴露骨折断端;0.9%生理盐水冲洗骨折断端,去除关节腔内血凝块、骨屑及骨折断端软组织。用钢丝剪将4枚直径2.0 mm克氏针针尾修剪成尖锐状,从骨折断端横截面紧贴髌股关节面往髌骨上极平行打入2枚直径2.0 mm克氏针,再沿骨折断端横截面中部平行往髌骨上极打入2枚直径2.0 mm克氏针,确保4枚克氏针在断端横截面呈四边形均匀分布(图1b);由髌骨上极往后退出这4枚克氏针至骨折断端骨质内,以免影响骨折复位。直视下复位骨折,复位巾钳钳夹固定骨折断端,再将这4枚克氏针反向打入髌骨远端骨折部分,建立4条纵行骨隧道。透视确认骨折复位满意后,拔出紧贴关节面的2枚克氏针,利用硬膜外穿刺针沿骨隧道插入,PDS线经硬膜外穿刺针穿出骨隧道后去除穿刺针,将1根对折成双股的5#不可吸收聚酯缝线(Arthrex公司,美国)依次从这两条骨隧道引出,使得双股缝线在髌骨表面呈“8”字交叉,拉紧后打Nice结固定。再用1根5#缝线对折形成双股,由硬膜外穿刺针及PDS线经剩余两条骨隧道引出,拉紧后打Nice结捆扎固定骨折(图1c,1d)。术中测试膝关节屈伸活动以确认骨折固定切实无松动,功能恢复良好,再次透视确保骨折复位满意。再缝合修复髌前腱膜、损伤的内外侧关节囊及髌骨支持带,冲洗切口,逐层缝合关闭切口,无菌敷料加压包扎。

术中注意事项:(1)严格把握髌骨骨折类型;(2)4条骨隧道在骨折横断面呈四边形分布,“8”字缝线隧道尽量靠近关节面,促使固定力度均匀分散,确保骨折断端均匀加压;(3)术中确保在骨隧道外的

聚酯缝线,均由硬膜外穿刺针及PDS线引导紧贴骨表面走行,避免固定松软无力,确保坚强固定;(4)打第1个结后,拉紧Nice结的两个线头的同时,充分屈伸活动膝关节,测试缝线压力,根据情况加压打结。

### 1.4 术后处理

术后即行冰敷,静脉滴注抗生素至术后24 h,术后1 d复查X线片(图1e),术后24 h开始指导患者进行股四头肌等长收缩及适量膝关节功能锻炼,术后2周在下肢支具保护下即可扶双拐患肢不负重下地行走。术后2周拆线。术后4周去除护具,开始渐进性主动屈伸活动,并部分负重行走,定期摄X线片复查骨折复位固定及愈合情况,待骨折完全愈合后,允许完全负重下地行走。术后4、8、12、16周门诊复查X线片,以后每3个月复查一次,随访时记录骨折愈合时间、采用Böstman评分<sup>[5]</sup>、膝关节活动度评定疗效。观察是否存在骨折移位内固定失效、骨不连、感染、疼痛遗留情况。

## 2 临床资料

### 2.1 一般资料

本组患者20例,男15例,女5例;年龄26~78岁,均为闭合性髌骨骨折入院。受伤至手术时间为3~5 d。术前患者影像学检查提示髌骨骨折形态均为横行、横斜行。本研究经医院医学伦理委员会批准,患者均签署手术知情同意书。

### 2.2 初步结果

所有患者均顺利完成手术,术中无神经、血管损伤等严重并发症,手术时间为50~90 min,术后发生3例膝关节肿痛,予以对症处理后缓解。所有患者均获随访,随访时间12~18个月。随访期间无创口感染、无骨折固定失效等并发症发生,所有骨折均达临床愈合,愈合时间为8~12周,平均(10.9±2.1)周。末次随访时髌骨骨折Böstman功能评分为(28.3±1.6)分,并根据该评分评定疗效(优秀:30~28分,良好:20~27分,失败:<20分);所有患者功能恢复均达到优良级;膝关节活动度(132.3±4.2)°(图1f~1h)。

## 3 讨论

鉴于传统手术方式在治疗髌骨骨折时存在的弊端,张伟等<sup>[6]</sup>采用带线锚钉“8”字缝合固定髌骨下

极骨折，术后膝关节功能恢复佳，临床效果满意。有学者尝试应用不可吸收缝线固定髌骨骨折，但仅通过

髌骨表面环扎，骨折在膝关节屈伸活动中存在不稳定性，易发生移位导致固定失败<sup>[7]</sup>。

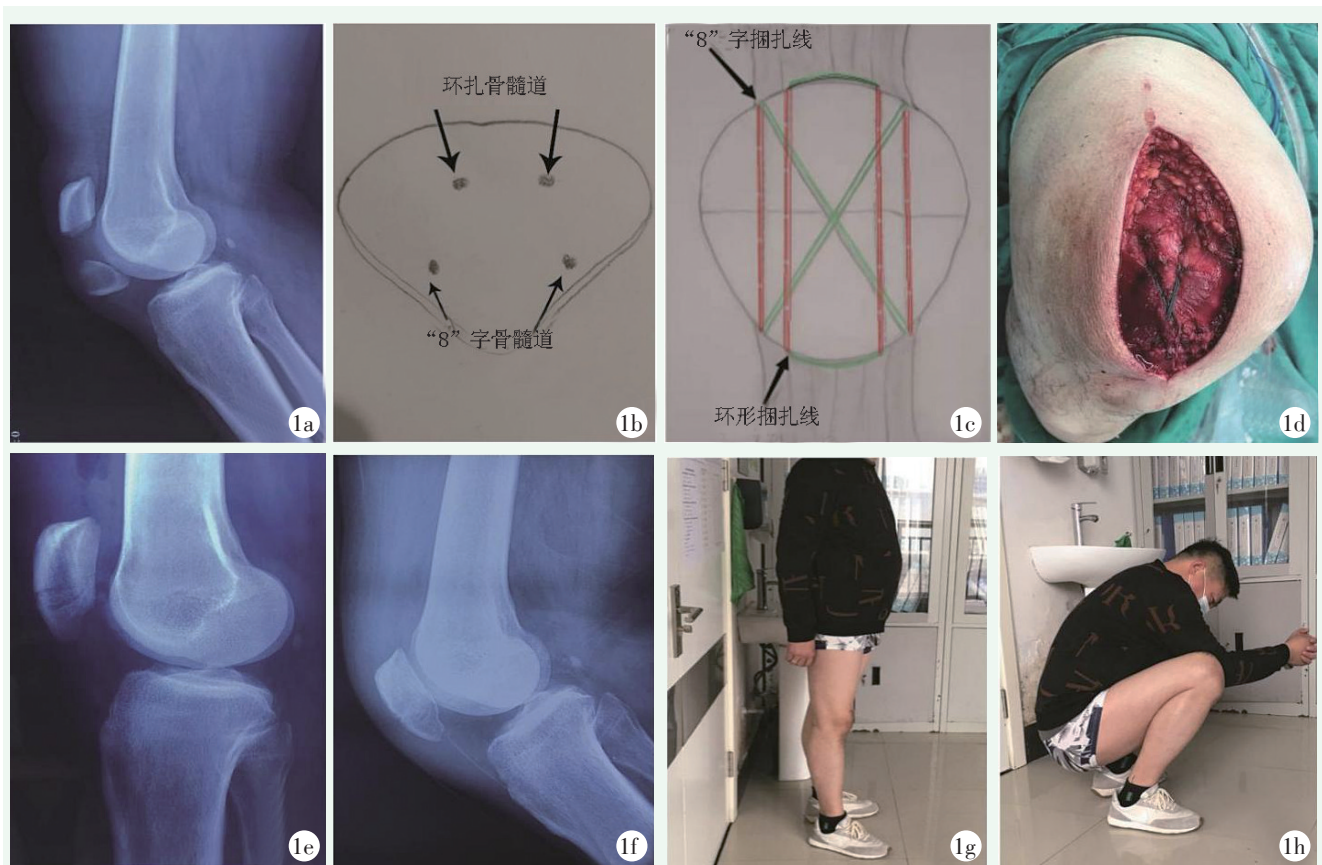


图 1 患者，男，44 岁。1a: 术前 X 线片示右髌骨横行骨折，断端分离移位；1b, 1c: 4 条髌骨骨隧道横断面分布及聚酯缝线捆扎示意图；1d: 5#不可吸收聚酯缝线联合 Nice 结内固定髌骨骨折；1e: 术后 1d X 线片示骨折复位固定满意；1f: 术后 3 个月 X 线片示骨折愈合佳；1g, 1h: 术后 3 个月膝关节功能恢复良好。

Figure 1. A 44-year-old male. 1a: Preoperative radiographs showed transverse fracture of right patella with separated and displaced broken ends; 1b, 1c: Schematic diagram showed cross-section distribution of 4 patellar bone tunnels and configuring the polyester sutures; 1d: Internal fixation of patellar fracture with 5# non-absorbable polyester suture and Nice knot in the real operation; 1e: Postoperative X-ray showed satisfactory reduction and fixation of the fracture; 1f: X-ray 3 months after surgery showed good fracture healing; 1g, 1h: Knee function recovered well 3 months after surgery.

本研究使用 5# Ethibond 聚酯缝线经髌骨纵轴骨隧道，对骨折形成“8”字张力带及环形捆扎双重固定，并结合 Nice 结加压治疗横行髌骨骨折，具有独特优势。该缝线生物相容性好，有利于骨折塑形和改造<sup>[7, 8]</sup>，其力学强度可为骨折内固定提供足够的强度支持<sup>[9, 10]</sup>。术中应用的 Nice 结是双股、自锁型高张力线结，具有操作简单、张力强大、双触点、不会后移等优点，在生物力学上优于外科结，术后发生断裂的概率也明显低于后者<sup>[11-13]</sup>，在单向滑动过程中实现对骨折端的加压。在外界的动态应力下，Nice 结能够有效阻止结的延长<sup>[14]</sup>，从而增强结在骨折愈合过程中的结构稳定及安全性。本组患者中，Nice 结有效维持骨折坚强固定，表现出满意的抗张强度。

术中“8”字张力带由双股 5# 聚酯纤维缝线穿骨隧道于髌骨表面打 Nice 结加压形成，发挥张力带的作用，既可对抗牵张力，也可维持骨折断端的对位对线，对抗骨折断端的剪切力，并可以将张力转化为骨折端的压应力，促进骨折愈合，避免了传统克氏针、钢丝张力带固定的缺点。使用双股 5#不可吸收聚酯纤维缝线通过另外 2 条骨隧道环形捆扎骨折断端，提高了强度冗余，使固定更为牢固。4 条隧道在髌骨横断面呈四边形分布，多平面坚强固定，受力更为均匀，增强了骨折的三维空间稳定性，避免了术后膝关节屈伸活动时骨折断端因承受复杂载荷发生移位的风险，降低了缝线疲劳、骨质切割、骨折固定松动失败等风险。稳定的固定为术后早期康复训练创造了



条件, 避免术后膝关节僵硬等功能受损的现象, 同时也为骨折愈合提供一个稳定的环境, 提高愈合质量。本组所有病例术后 12 周随访时骨折完全愈合, 末次随访 Böstman 评分优良率达 100%, 临床疗效确切。

综上所述, 聚酯缝线联合 Nice 结治疗横行髌骨骨折疗效确切, 避免了既往内固定方式引起的并发症, 且无需二次手术取内固定, 具有良好的临床及影像学结果。

#### 参考文献

[1] Zhang YW, Xu Z, Zhong WX, et al. Efficacy of K-wire tension band fixation compared with other alternatives for patella fractures: a meta-analysis [J]. *J Orthop Surg Res*, 2018, 13 (1): 226. DOI: 10.1186/s13018-018-0919-6.

[2] Ellwein A, Lill H, DeyHazra RO, et al. Outcomes after locked plating of displaced patella fractures: a prospective case series [J]. *Int Orthop*, 2019, 43 (12): 2807-2815. DOI: 10.1007/s00264-019-04337-7.

[3] Shymon SJ, Jansson H, Schneiderman BA, et al. Functional outcomes of patella fractures treated with anterior plate osteosynthesis at one year [J]. *J Orthop Trauma*, 2021, 35 (1): e1-e6. DOI: 10.1097/BOT.0000000000001868.

[4] 蒙德鹏, 欧阳跃平, 陈寅生, 等. X 形锁定接骨板加缝线环扎固定治疗横行髌骨骨折 [J]. *中国矫形外科杂志*, 2017, 25 (10): 884-887. DOI: 10.3977/j.issn.1005-8478.2017.10.05.

Meng DP, Ouyang YP, Chen YS, et al. X-shaped locking plate combined with suture cerclage for treatment of transverse patellar fractures [J]. *Orthopedic Journal of China*, 2017, 25 (10): 884-887. DOI: 10.3977/j.issn.1005-8478.2017.10.05.

[5] Böstman O, Kiviluoto O, Nirhamo J. Comminuted displaced fractures of the patella [J]. *Injury*, 1981, 13 (3): 196-202. DOI: 10.1016/0020-1383(81)90238-2.

[6] 张伟, 程安源, 夏平, 等. 带线锚钉"8"字缝合固定髌骨下极骨折 [J]. *中国矫形外科杂志*, 2022, 30 (2): 167-170. DOI: 10.3977/j.issn.1005-8478.2022.02.15.

Zhang W, Cheng AY, Xia P, et al. Anchor suture with figure of 8 stitch for fixation of patellar lower pole fractures [J]. *Orthopedic Journal of China*, 2022, 30 (2): 167-170. DOI: 10.3977/j.issn.1005-8478.2022.02.15.

[7] 王健, 唐晓波, 董佩龙, 等. 高强度缝线内固定治疗髌骨横行骨

折的疗效观察 [J]. *中国修复重建外科杂志*, 2018, 32 (6): 694-697. DOI: 10.7507/1002-1892.201712082.

Wang J, Tang XB, Dong PL, et al. Effectiveness of high strength suture fixation in treatment of patellar transverse fracture [J]. *Chinese Journal of Reparative and Reconstructive Surgery*, 2018, 32 (6): 694-697. DOI: 10.7507/1002-1892.201712082.

[8] 时欣, 赵建宏, 严建军, 等. 聚酯编织线结合带锁扣线缆治疗严重髌骨粉碎性骨折 [J]. *中国组织工程研究*, 2014, 18 (3): 482-487. DOI: 10.3969/j.issn.2095-4344.2014.03.025.

Shi X, Zhao JH, Yan JJ, et al. Polyester braided wire and belt lock cable are employed for treatment of serious comminuted patellar fractures [J]. *Chinese Journal of Tissue Engineering Research*, 2014, 18 (3): 482-487. DOI: 10.3969/j.issn.2095-4344.2014.03.025.

[9] Patel VR, Parks BG, Wang Y, et al. Fixation of patella fractures with braided polyester suture: A biomechanical study [J]. *Injury*, 2000, 31 (1): 1-6. DOI: 10.1016/s0020-1383(99)00190-4.

[10] 殷志鹏, 戚晓阳, 邱旭升, 等. 爱惜邦线和钢丝治疗尺骨鹰嘴横行骨折的生物力学研究 [J]. *东南大学学报 (医学版)*, 2018, 37 (3): 411-415. DOI: 10.3969/j.issn.1671-6264.2018.03.009.

Yin ZP, Qi XY, Qiu XS, et al. Biomechanical study of ETHIBOND and stainless steel wire for the fixation of transverse olecranon fractures [J]. *Journal of Southeast University (Medical Science Edition)*, 2018, 37 (3): 411-415. DOI: 10.3969/j.issn.1671-6264.2018.03.009.

[11] Hill SW, Chapman CR, Adeeb S, et al. Biomechanical evaluation of the Nice knot [J]. *Int J Shoulder Surg*, 2016, 10 (1): 15-20. DOI: 10.4103/0973-6042.174513.

[12] Boileau P, Alami G, Rumian A, et al. The doubled-duture Nice knot [J]. *Orthopedics*, 2017, 40 (2): e382-e386. DOI: 10.3928/01477447-20161202-05.

[13] Hu F, Liu X, Liu F, et al. Intraoperative Nice knots assistance for reduction in displaced comminuted clavicle fractures [J]. *BMC Musculoskelet Disord*, 2021, 22 (1): 467. DOI: 10.1186/s12891-021-04348-9.

[14] Collin P, Laubster E, Denard PJ, et al. The Nice knot as an improvement on current knot options: A mechanical analysis [J]. *Orthop Traumatol Surg Res*, 2016, 102 (3): 293-296. DOI: 10.1016/j.otsr.2016.01.005.

(收稿:2023-03-13 修回:2023-10-07)

(同行评议专家:倪喆, 李明, 张辉, 吴敏, 任甜甜)

(本文编辑:郭秀婷)