

· 综述 ·

开放获取

# Gorham-Stout 病合并脊柱畸形：1 例报告和综述

张垚, 宋继鹏, 姚思远, 丁立祥\*

(首都医科大学附属北京世纪坛医院, 北京 100038)

**摘要:** Gorham-Stout 病 (Gorham-Stout disease, GSD) 是特发性骨溶解症的一种, 罕发脊柱受累。GSD 的发病机制尚不明确, 病程多变, 诊断和治疗极具挑战性。当骨溶解引发病理性骨折、畸形时, 及时进行手术干预可促进新骨形成, 控制骨溶解进展。在本报道中, 患者以多个腰椎骨溶解合并畸形为特征, 接受了药物治疗以及 3 次手术干预。在末次手术时, 病椎邻近软组织发生了浸润性破坏, 严重的出血迫使笔者简化了手术方案。经过 26 个月的随访, 患者的骨溶解得到了控制, 脊柱畸形未再进展。多椎骨受累的 GSD 病具有很高的进展潜能, 即便畸形较轻, 一期长节段固定融合仍是较为稳妥的手术方式。此外, 本文对相关文献进行综述。

**关键词:** Gorham-Stout 病, 特发性骨溶解, 淋巴管瘤病, 脊柱畸形, 手术干预

**中图分类号:** R682.13 **文献标志码:** A **文章编号:** 1005-8478 (2024) 15-1392-06

**Gorham-Stout disease with spinal deformity: a case report and literature review // ZHANG Yao, SONG Ji-peng, YAO Si-yuan, DING Li-xiang, Beijing Shijitan Hospital, Capital Medical University, Beijing 100038, China**

**Abstract:** Gorham-Stout disease (GSD) is a sort of idiopathic osteolysis disease, in which with involvement of spine is rare. The diagnose and treatment of GSD are particular challenging as the pathological mechanism is currently unclear and the course of disease is variable. When the osteolysis has resulted in pathological fracture or deformity, early surgical intervention is able to facilitate new bone formation and arrest the progression of osteolysis. In this paper, a patient who was characterized by multiple osteolysis of lumbar spine with deformity was treated by medication and three-time surgical interventions. During the last surgery, the soft tissues adjacent to the damaged vertebrae were diffusively destructed. The massive hemorrhage had forced us to simplify the surgical procedure. With a 26-month follow-up, we observed that the osteolysis and the deformity were halted. The progression potential is high in the GSD with multiple vertebrae involved. Even the deformity is mild, one-stage long-segmental fixation and fusion remains a reliable choice.

**Key words:** Gorham-Stout disease, idiopathic osteolysis, lymphangiomatosis, spinal deformity, surgical intervention

Gorham-Stout 病 (Gorham-Stout disease, GSD) 是一种以不明原因的急性或进行性骨溶解为特征的罕见疾病<sup>[1]</sup>。其特点是骨组织被异常增殖的血管瘤或淋巴管瘤样组织代替, 可导致疼痛、肢体功能障碍, 或引发胸、腹腔积液等危及生命的并发症<sup>[2]</sup>。该疾病由 Gorham 和 Stout 在 1955 年提出并命名<sup>[3]</sup>。Hardegger 等<sup>[4]</sup>将 GSD 列为 5 种特发性骨溶解病中的第 IV 型。GSD 的发病机制尚不明确, 相关机制例如血管淋巴管生成通路过表达、破骨细胞活性升高等均可能与 GSD 的发病有关<sup>[5, 6]</sup>。目前, 世界范围内与脊柱受累相关的报道仅约 70 例<sup>[7]</sup>, 其中部分病例表现为多椎骨受累, 导致多发病理性骨折、脊柱畸形或神经损伤, 致死率约 16%<sup>[8]</sup>。对于 GSD 引起的脊柱病理

性骨折或畸形, 通过内固定及植骨融合, 可促进新骨形成并控制骨溶解的进展<sup>[9]</sup>。本文报道了 1 例腰椎多椎骨溶解合并局部畸形的 GSD 患者, 并对其诊疗过程、病例特点以及相关文献进行讨论与综述。

## 1 病例报告

患者为 29 岁女性, 因“腰背部疼痛伴会阴部肿胀 1 年”来诊。患者无发热、盗汗、夜间痛等症状, 否认外伤, 否认慢性病及家族遗传性疾病。查体所见: 腰椎活动受限, 下腰部深压痛明显, 无皮肤感觉障碍, 无双下肢神经损害体征。各项实验室检查 (包括血常规、血沉、C-反应蛋白、降钙素原、肝肾功

DOI:10.20184/j.cnki.issn1005-8478.100526

作者简介: 张垚, 医学博士在读, 研究方向: 脊柱外科, (电子信箱) drzal0221@163.com

\* 通信作者: 丁立祥, (电子信箱) dinglx@bjshjth.cn

能、甲状腺功能、甲状旁腺功能、维生素 D、血钙、血磷、血镁、酸性磷酸酶、碱性磷酸酶、尿常规、尿液免疫电泳、肿瘤标记物、结核菌素试验、布氏杆菌凝集试验) 未见明显异常。腹盆腔 MRI 显示: 脊柱旁、双肾周软组织、盆腔内、右下腹皮下软组织、右侧髂骨、右股骨头多发异常信号(图 1a, 1b), 考虑为淋巴组织增生及淋巴管瘤。腰椎 CT 示 L<sub>1-4</sub> 椎骨破坏, 以 L<sub>3</sub> 为著(图 1c)。由于淋巴管造影显示淋巴循环受阻, 患者于淋巴外科接受胸导管、右淋巴导管探查松解术。术中见胸导管及右淋巴导管被增生的血管及淋巴组织压迫, 淋巴回流受阻。经松解, 淋巴回流恢复, 术后患者会阴肿胀稍有好转。

结合以上临床资料, 作者初步排除脊柱原发、转移性肿瘤、多发性骨髓瘤、脊柱感染性疾病、Paget 病、神经纤维瘤病等诊断, 考虑诊断为特发性骨溶解症, 予以唑来膦酸钠(4 mg/月)、骨化三醇、钙片、维生素 D、塞来昔布等药物对症治疗。考虑患者畸形较轻且不合并神经损伤, 作者团队对患者实施了手术活检及经皮内固定。病理见局灶性淋巴管增生、淋巴管瘤, 免疫组化示 D2-40 染色阳性, 符合 IV 型特发性骨溶解症, 即 Gorham-Stout 病(图 1d, 1e)。术后腰椎 X 线片示 L<sub>2-4</sub> 经皮椎弓根钉内固定, L<sub>3</sub> 椎体旷置(图 1f, 1g)。

2 个月后, 患者因会阴部肿胀、乳糜尿于淋巴外科就诊, 考虑腹膜后及肾周病变淋巴组织持续增殖, 淋巴管受压加重, 遂决定对病变组织进行切除。手术经前入路, 对位于左肾盂、右肾周以及双侧髂外的病变组织进行切除。考虑到疾病的进展性, 实施了椎体侧方融合: 显露 L<sub>2、3、4</sub> 椎体右前方, 在刮除 L<sub>3</sub> 内的病损后, 于 L<sub>3</sub> 椎体空腔内及 L<sub>2、3、4</sub> 椎体右侧方进行自体髂骨植骨。患者术后会阴肿胀、乳糜尿症状好转, 继续予以唑来膦酸钠、钙、维生素 D 等药物治疗, 并指导患者进行严格的低脂饮食。

16 个月后, 患者因腰痛加重再次入院。患者否认任何外伤史, 腰椎 X 线片显示 L<sub>3</sub> 左侧螺钉移位、L<sub>4</sub> 右侧螺钉断裂、腰椎侧后凸畸形加重(图 1h, 1i)。由于患者脊柱畸形发生进展, 笔者团队决定再次行手术干预, 原计划经后入路取出所有内固定, 重新固定 L<sub>1-5</sub>, 矫正畸形并行后外侧植骨融合; 然而, 皮下软组织及椎旁肌内出现弥漫性血管扩张, 肌肉表面小血管呈现怒张状态, 以左侧为著。由于出血严重, 无法取出所有内固定装置, 遂决定简化手术方案: 放弃取出 L<sub>4</sub> 椎体内螺钉, 跨过 L<sub>3/4</sub>, 行 L<sub>1-5</sub> 单侧钉棒固定; 随后裸露右侧 L<sub>2/3、3/4、4/5</sub> 关节突, 行自体骨植骨外侧融

合。术后患者腰痛症状好转, 术后腰椎 X 线片示侧后凸畸形未能完全矫正。嘱患者佩戴硬质支具 3 个月, 定期予以双膦酸盐治疗。术后 6 个月随访时, 患者恢复日常工作生活, 腰痛明显缓解, 偶有乳糜尿; 术后 26 个月随访时, 患者乳糜尿及腰痛症状完全消失, 复查腰椎 X 线片示无新发骨溶解, 脊柱畸形无明显进展(图 1j)。

## 2 讨论及文献综述

### 2.1 发病机理与特点

GSD 是一种非常罕见的骨溶解病, 可发生于任何骨结构, 目前国内外报道不超过 400 例<sup>[10]</sup>。其病理特征为骨内弥漫性淋巴管或血管增殖, 伴有进行性骨溶解与破骨细胞的激活, 不伴有异型细胞的形成<sup>[11]</sup>。受累最多的骨结构是颌面骨, 脊柱受累十分罕见, 目前记载的报道仅约 70 例<sup>[7, 12, 13]</sup>。GSD 的发病年龄跨度较大, 自 1 月龄婴儿至 75 岁老年人均有报道, 其中以 20~30 岁的患者最常见<sup>[1]</sup>。GSD 的发病无明显性别差异, 也有报道提出该病有一定的男性倾向, 男性占比约 0.61<sup>[14-16]</sup>。目前, GSD 的发病机制尚不明确。有学者认为破骨细胞的过度激活是引发骨溶解的主要因素<sup>[17, 18]</sup>。破骨细胞刺激因子如核因子 Kappa B 配体受体激动剂(RANKL)、白细胞介素-3(Interleukin-3, IL-3)、IL-6、IL-11、巨噬细胞炎性蛋白-1 $\alpha$ , 以及肿瘤坏死因子- $\alpha$  的升高能够刺激破骨细胞的分化与成熟, 从而增加骨吸收<sup>[19, 20]</sup>。然而, 这一观点存在较大的争议, 有学者发现在一些 GSD 的病损中并没有破骨细胞的参与, 并且, 现有研究尚不能证明 RANKL、IL-6 等与 GSD 的发病有明确的相关性<sup>[21]</sup>。目前, 血管增殖相关机制是 GSD 病因学研究的前沿与热点。CD105、血管内皮生长因子、D2-40、磷脂酰肌醇-3-羟激酶通路, 以及血小板源性生长因子受体通路可导致血管或淋巴管的增殖, 进而压迫骨组织或导致微环境改变, 从而引发骨溶解<sup>[21-24]</sup>。

### 2.2 临床表现

GSD 可累及单个或者多个骨结构, 平均 2.5~4.9 个<sup>[1]</sup>, 其病程多变且难以预测。多数病例骨溶解可自发性终止, 而部分病例表现为进行性骨溶解, 直至受累骨结构完全吸收<sup>[9]</sup>。GSD 的临床表现无明显特异性, 症状特点主要取决于骨溶解的部位, 包括: 局部疼痛、肢体功能障碍、皮肤肿胀、骨骼畸形等<sup>[12]</sup>。GSD 可引起多种并发症, 严重时危及生命<sup>[25]</sup>。当



累及面、颅骨时,可出现截瘫、脑脊液鼻漏、听力受损<sup>[28, 29]</sup>;当累及肋骨或胸骨时,可导致乳糜胸、胸腔积液等致死率较高的并发症<sup>[30, 31]</sup>。当脊柱受累时,患者在发生病理性骨折、畸形或神经损伤前可无明显症状<sup>[32]</sup>。当多个椎骨出现骨溶解时,椎间小关节、椎间盘,以及椎骨邻近的软组织均可受累<sup>[9]</sup>。报道显示,受累骨结构邻近软组织异常十分常见,发生率高达 94.7%<sup>[9, 33]</sup>。由于软组织浸润性破坏通常不引起症状,该情况容易被忽视,并且,这种异常情况对

手术的潜在影响也被严重低估。在本报道中,患者腰背部皮下软组织及椎旁肌发生了严重的浸润性破坏,导致笔者团队在进行后路手术时极为被动。笔者认为, MRI T2 相可在一定程度上评估软组织浸润性破坏的程度。若常规影像学检查不能明确软组织异常对于手术入路的影响,应采取增强 MRI、动态 MRI 淋巴管造影,或局部软组织活检等进一步评估,以保证患者的安全以及手术的顺利进行<sup>[34]</sup>。

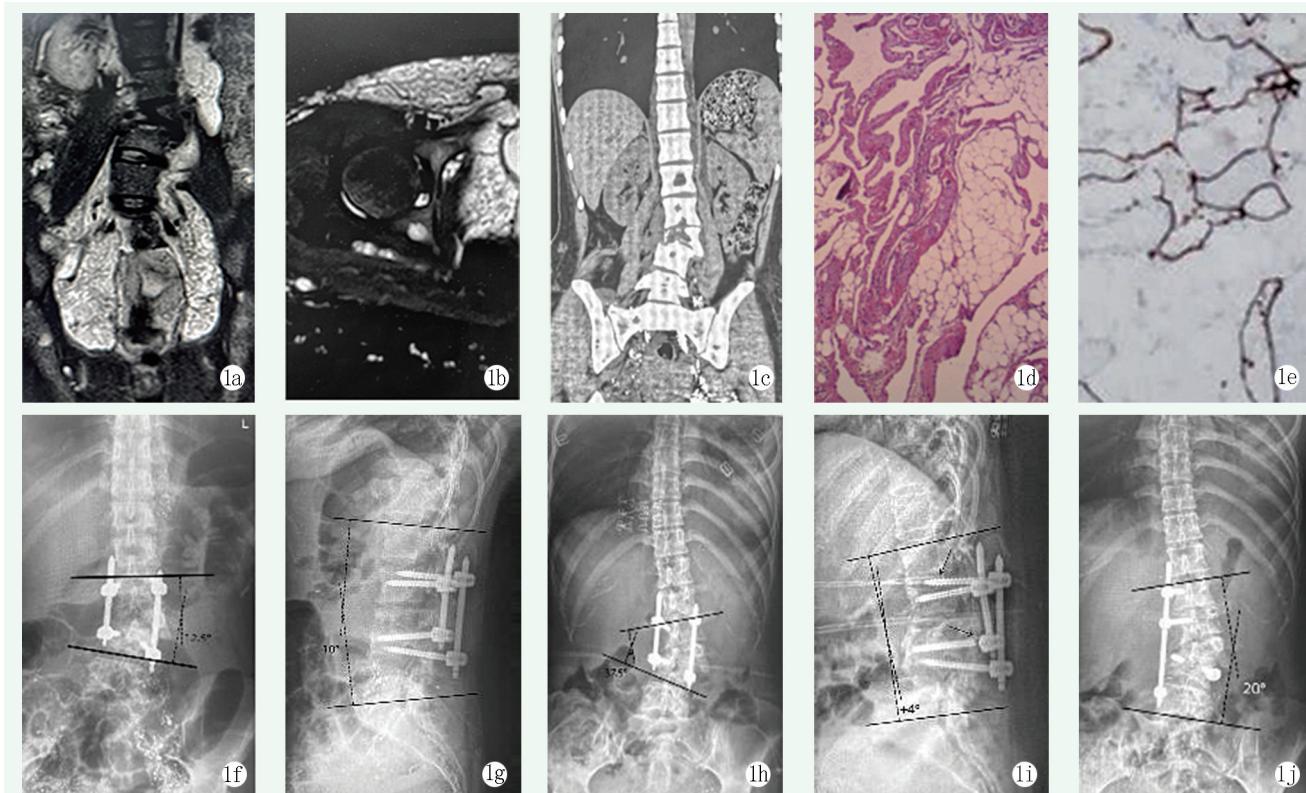


图 1. 患者女性, 29 岁。1a: 首次入院时 MRI 显示脊柱旁、肾周软组织及盆腔内多发高信号; 1b: 骨盆 MRI T2 抑脂相显示右侧股骨头、髌骨、下腹皮下软组织内多发高信号, 考虑淋巴组织增生; 1c: CT 显示见 L<sub>1-4</sub> 椎体骨质破坏、以 L<sub>3</sub> 椎体为著, 并形成局部侧后凸畸形; 1d: 病理组织 HE 染色显示淋巴管瘤并局灶性淋巴管增生; 1e: 免疫组织化学染色示 D2-40 染色阳性; 1f, 1g: 初次椎弓钉固定术后 X 线片显示侧凸畸形较术前矫正, 侧凸 Cobb 角 12.5°, 腰椎前凸角 10°; 1h, 1i: 二次翻修术前 X 线片示内固定失效, 侧后凸畸形加重, 侧凸 Cobb 角 37.5°, 后凸 Cobb 角 4°; 1j: 末次随访腰椎 X 线片显示侧后凸畸形无明显加重, 侧凸 Cobb 角 20°。

Figure 1. A 29-year-old female. 1a: MRI on first admission showed multiple high signal intensity around spine and kidneys, and in the pelvic cavity; 1b: MRI of pelvis showed multiple hypersignals in the subcutaneous soft tissues, right femoral head, iliac bone, and lower abdomen, which was considered lymphatic hyperplasia; 1c: CT showed bone destruction from L<sub>1</sub> to L<sub>4</sub>, especially the L<sub>3</sub>, with local kyphotic deformity; 1d: HE staining showed lymphangioma with focal lymphangiosis; 1e: Immunohistochemical staining showed positive D2-40; 1f, 1g: Radiographs after primary pedicle screw fixation showed that the scoliotic deformity was partially corrected, with scoliotic Cobb angle of 12.5° and the lumbar lordosis of 10°; 1h, 1i: X-ray before secondary revision surgery showed internal fixation failed and kyphotic deformity worsened, with scoliotic Cobb angle of 37.5° and kyphotic Cobb angle of 4°; 1j: Radiograph at the latest follow up showed no significant aggravation of deformity, with scoliotic Cobb angle of 20°.

### 2.3 诊断与分型

与诸多特发性疾病一样, GSD 也是一种“排除性诊断”<sup>[25]</sup>。Hefez 等<sup>[26]</sup>提出了 GSD 的诊断标准, 包括: (1) 活检发现淋巴瘤或血管瘤样组织, 且无异型细胞; (2) 无或有轻微的破骨细胞反应, 不合并营

养不良型钙化; (3) 有局部进行性骨吸收的证据; (4) 非溃疡性、骨皮质膨胀性病损; (5) 无脏器受累; (6) 放射学检查符合骨溶解表现; (7) 排除遗传性、代谢性、肿瘤性、免疫性、感染性病因。Tanoue 等<sup>[1]</sup>分析了文献库中的 212 个病例, 建议将 GSD 分

为原发性和继发型两种类型。其中，原发型 GSD 无外伤或其他外界刺激因素，以多灶性、非连续性的骨溶解为特征。相比之下继发型/获得型 GSD 患者往往存在明确的外伤史，以局灶性、连续性骨溶解为特征。值得注意的是，原发型 GSD 引起致命性并发症的发生率更高，预后更差。Tanoue 等<sup>[1]</sup>的分型对于指导治疗以及预测临床结局有一定的参考价值，但由于证据等级较低，尚未被广大学者接受。GSD 的早期诊断较为困难，在面对不明原因的大块骨溶解时，需要提高对 GSD 的怀疑度。在 Saberi 等<sup>[27]</sup>的报道中，因延误诊断导致患者治疗方向错误，极大地延长了病程，增加了患者的负担。在本报道中，本科室与本院淋巴外科在诊断和治疗过程中进行了多次协作，及时的诊断对明确患者后续的治疗方案及改善预后至关重要。

### 2.3 治疗

由于自然病程的多变性，GSD 的治疗非常困难，尚无统一标准<sup>[9]</sup>。治疗方式包括：药物治疗、放疗以及手术治疗<sup>[1, 9, 32]</sup>。病理性骨折、功能障碍、保守治疗无效的严重疼痛均是手术的适应证<sup>[9, 10]</sup>。通过固定、病损切除、骨结构重建及融合，患者可获得最佳的治愈机会<sup>[9, 29]</sup>。有证据表明，融合的发生可以刺激新骨的形成，极大地改善患者的预后<sup>[9]</sup>。有学者推荐，对于伴有轻度畸形的较小病损，可以单独对病损进行刮除或部分切除<sup>[35]</sup>。也有学者报道，对于没有明显节段性不稳或轻度畸形的病例，使用椎体成形术进行干预也可获得满意的临床结果<sup>[36]</sup>。对于存在明显不稳的病例，需要进行长节段固定以重建脊柱稳定性<sup>[37]</sup>。尽管多数报道显示，对累及脊柱的 GSD 进行后路长节段固定融合后，患者往往可以获得较为满意的临床结果，但病例报道的证据等级较低，且随访时间不一，最终结果有待考证。Aizawa 等<sup>[35]</sup>报道了 28 例累及脊柱的 GSD 患者，在接受手术干预的 8 例患者中，有 5 例（62.5%）发生了内植物吸收和内固定失败，临床结果不满意。本报道中，因患者畸形较轻且不合并神经症状，作者采取了后路经皮钉棒固定以稳定骨折椎体并矫正畸形。后路钉棒固定可以为这种类型的骨折提供足够的稳定性<sup>[38-40]</sup>。尽管在病程中后期发生了内固定失效，得益于融合的发生与新骨的形成，骨溶解在病程后期自发性终止，该患者获得了较为满意的临床结果。

药物和放疗在 GSD 的治疗中也十分重要。中低等剂量的放疗（总量 30.6~45 Gy）可在术前、术中或术后进行，用于缩小病损面积、终止病损处的血管生

成以及由其引发的骨溶解<sup>[10]</sup>。Heyd 等<sup>[41]</sup>报道患者在接受放疗后，骨溶解的局部控制率约为 77.2%。然而，进行放疗的时机尚存争议，并且，不推荐对多椎体受累的病例进行放疗<sup>[9]</sup>。有报道显示，放疗可能导致较多的晚期副作用，比如骨肉瘤等继发性恶变<sup>[9]</sup>。药物也是 GSD 的综合治疗中非常重要的一部分。双膦酸盐类，例如唑来膦酸，通过抑制破骨细胞介导的骨吸收从而对抗骨溶解，其应用范围最广、时间最长<sup>[10]</sup>。双膦酸盐、钙剂、维生素 D、皮质醇类、干扰素  $\alpha$ -2b 等也被称为“一线药物”<sup>[10]</sup>。其他药物，例如奥曲肽、贝伐单抗、环磷酰胺、长春新碱、降钙素、 $\beta$ 受体阻滞剂等，可用于对传统“一线药物”无反应的患者<sup>[10]</sup>。因双膦酸盐不能抑制血管形成，因此有学者报道唑来膦酸联合干扰素  $\alpha$ -2b 治疗 GSD，并观察到了病损的缩小和症状的缓解<sup>[10]</sup>。最近，西罗莫司（雷帕霉素）这一大环内酯类抗生素，因其可以抑制 IL-2 信号传导通路减少细胞增殖以及血管生成，也被应用于 GSD 的药物治疗<sup>[10]</sup>。自 2016 年首次应用以来，诸多病例报道显示，GSD 患者对于西罗莫司反应良好，临床结果满意<sup>[10]</sup>。在本报道中，由于对西罗莫司、干扰素  $\alpha$ -2b 等二线药物应用经验不足，故未予采纳。本例患者应用了唑来膦酸、钙剂、维生素 D 等一线药物，患者反应良好。在联合手术固定、植骨融合后，骨溶解得以终止。

总之，GSD 是一种非常罕见的疾病，诊断困难且容易被误诊。当面对不明原因的骨溶解时，需要提高对 GSD 的怀疑度，在诊断不清时可联合多学科进一步明确诊断。当骨溶解累及脊柱引发病理性骨折和畸形时，应积极采取手术治疗。即便患者畸形不重，一期长节段固定融合仍是较为稳妥的手术方式。当多椎骨受累时，应考虑到可能伴发的邻近软组织浸润性异常，提前规划手术入路。药物在 GSD 的治疗中至关重要，医师可以根据患者反应以及自身用药经验进行选择。GSD 病程多变且难以预测，诸多问题仍有待学者们的进一步探究。

### 参考文献

- [1] Tanoue N, Moedano L, Witte M, et al. Primary versus trauma-induced Gorham-Stout disease [J]. *Lymphology*, 2018, 51 (1): 18-27.
- [2] Ganau M, Prasad V, Ligarotti GK1, et al. An overview of the neurosurgical implications, pathophysiology, diagnosis and recent treatment strategies for Grade IV idiopathic osteolysis, also known as Gorham-Stout or phantom bone disease [J]. *Hell J Nucl Med*, 2018, 21 (3): 198-201. DOI: 10.1967/s002449910905.



- [3] Gorham LW, Wright AW, Shultz HH, et al. Disappearing bones: a rare form of massive osteolysis; report of two cases, one with autopsy findings [J]. *Am J Med*, 1954, 17 (5) : 674–682. DOI: 10.1016/0002-9343(54)90027-3.
- [4] Hardegger F, Simpson LA, Segmueller G. The syndrome of idiopathic osteolysis. Classification, review, and case report [J]. *J Bone Joint Surg Br*, 1985, 67 (1) : 88–93. DOI: 10.1302/0301-620X.67B1.3968152.
- [5] Liang Y, Tian R, Wang J, et al. Gorham–Stout disease successfully treated with sirolimus (rapamycin) : a case report and review of the literature [J]. *BMC Musculoskelet Disord*, 2020, 21 (1) : 577. DOI: 10.1186/s12891-020-03540-7.
- [6] Xiang J, Zhong W. The molecular mechanism of Gorham syndrome: an update [J]. *Front Immunol*, 2023, 14: 1165091. DOI: 10.3389/fimmu.2023.1165091.
- [7] Sekharappa V, Arockiaraj J, Amritanand R, et al. Gorham’s disease of spine [J]. *Asian Spine J*, 2013, 7 (3) : 242–247. DOI: 10.4184/asj.2013.7.3.242.
- [8] Bode–Lesniewska B, von Hochstetter A, Exner GU, et al. Gorham–Stout disease of the shoulder girdle and cervico–thoracic spine: fatal course in a 65–year–old woman [J]. *Skeletal Radiol*, 2002, 31 (12) : 724–729. DOI: 10.1007/s00256-002-0568-y.
- [9] Maillot C, Cloche T, Le Huec JC. Thoracic osteotomy for Gorham–Stout disease of the spine: a case report and literature review [J]. *Eur Spine J*. 2018, 27 (9) : 2285–2290. DOI: 10.1007/s00586-014-3613-3.
- [10] Angelini A, Mosele N, Pagliarini E, et al. Current concepts from diagnosis to management in Gorham–Stout disease: a systematic narrative review of about 350 cases [J]. *EFORT Open Rev*, 2022, 7 (1) : 35–48. DOI: 10.1530/EOR-21-0083.
- [11] Ozeki M, Fukao T. Generalized lymphatic anomaly and Gorham–Stout disease: overview and recent insights [J]. *Adv Wound Care (New Rochelle)*, 2019, 8 (6) : 230–245. DOI: 10.1089/wound.2018.0850.
- [12] Albayrak B, Aydın Şimşek Ş, Cengiz T, et al. Gorham–Stout disease: a case report and review of the literature [J]. *Cureus*, 2023, 15 (5) : e38756. DOI: 10.7759/cureus.38756.
- [13] Jagtap R, Gupta S, Lamfon A, et al. Gorham–Stout disease of the mandible: case report and review of literature of a rare type of osteolysis [J]. *Oral Radiol*, 2020, 36 (4) : 389–394. DOI: 10.1007/s11282-019-00417-x.
- [14] Saxena V, Gopalakrishnan V, Rangarajan H, et al. Diagnostic dilemma of vanishing bone disease – a case report and review of literature [J]. *Ann Maxillofac Surg*, 2023, 13 (1) : 116–119. DOI: 10.4103/ams.ams\_18\_23.
- [15] Dellinger MT, Garg N, Olsen BR. Viewpoints on vessels and vanishing bones in Gorham–Stout disease [J]. *Bone*, 2014, 63: 47–52. DOI: 10.1016/j.bone.2014.02.011.
- [16] Hu P, Yuan XG, Hu XY, et al. Gorham–Stout syndrome in mainland China: a case series of 67 patients and review of the literature [J]. *J Zhejiang Univ Sci B*, 2013, 14 (8) : 729–735. DOI: 10.1631/jzus.B1200308.
- [17] Rossi M, Buonuomo PS, Battafarano G, et al. Dissecting the mechanisms of bone loss in Gorham–stout disease [J]. *Bone*, 2020, 130: 115068. DOI: 10.1016/j.bone.2019.115068.
- [18] Niida S, Kondo T, Hiratsuka S, et al. VEGF receptor 1 signaling is essential for osteoclast development and bone marrow formation in colony–stimulating factor 1–deficient mice [J]. *Proc Natl Acad Sci USA*, 2005, 102 (39) : 14016–14021. DOI: 10.1073/pnas.0503544102.
- [19] Wada T, Nakashima T, Hiroshi N, et al. RANKL–RANK signaling in osteoclastogenesis and bone disease [J]. *Trends Mol Med*, 2006, 12 (1) : 17–25. DOI: 10.1016/j.molmed.2005.11.007.
- [20] Elera–Fitzcarrald C, Ugarte–Gil MF. Gorham–Stout syndrome: a phantom bone disease treated with bisphosphonates [J]. *J Clin Rheumatol*, 2020, 26 (5) : e135–e136. DOI: 10.1097/RHU.0000000000001009.
- [21] Xiong L, Jung JU, Wu H, et al. Lrp4 in osteoblasts suppresses bone formation and promotes osteoclastogenesis and bone resorption [J]. *Proc Natl Acad Sci USA*, 2015, 112 (11) : 3487–3492. DOI: 10.1073/pnas.1419714112.
- [22] de Keyser CE, Saltzherr MS, Bos EM, et al. A large skull defect due to Gorham–Stout disease: case report and literature review on pathogenesis, diagnosis, and treatment [J]. *Front Endocrinol (Lausanne)*, 2020, 11: 37. DOI: 10.3389/fendo.2020.00037.
- [23] Franchi A, Bertoni F, Bacchini P, et al. Cd105/endoglin expression in Gorham disease of bone [J]. *J Clin Pathol*, 2009, 62 (2) : 163–167. DOI: 10.1136/jcp.2008.060160.
- [24] Yébenes Mayordomo M, Al Shboul S, Gómez–Herranz M, et al. Gorham–Stout case report: a multi–omic analysis reveals recurrent fusions as new potential drivers of the disease [J]. *BMC Med Genomics*, 2022, 15 (1) : 128. DOI: 10.1186/s12920-022-01277-x.
- [25] Ruggieri P, Montalti M, Angelini A, et al. Gorham–Stout disease: the experience of the Rizzoli Institute and review of the literature [J]. *Skeletal Radiol*, 2011, 40 (11) : 1391–1397. DOI: 10.1007/s00256-010-1051-9.
- [26] Heffez L, Doku HC, Carter BL, et al. Perspectives on massive osteolysis. Report of a case and review of the literature [J]. *Oral Surg Oral Med Oral Pathol*, 1983, 55 (4) : 331–343. DOI: 10.1016/0030-4220(83)90185-8.
- [27] Saberi S, Bagheri N, Kalantar SH, et al. Gorham–Stout syndrome, the challenge in diagnosis and unique in treatment: a case report [J]. *J Med Case Rep*, 2023, 17 (1) : 360. DOI: 10.1186/s13256-023-04094-7.
- [28] Thompson AA, Patrawala S. Gorham–Stout disease of the mandible, manubrium and cervical spine presenting as bilateral chylothorax [J]. *BMJ Case Rep*, 2021, 14 (1) : e237638. DOI: 10.1136/bcr-2020-237638.
- [29] Yoshimoto S, Takai K, Takahashi K, et al. Intracranial hypotension and hypertension: reversible Chiari malformation due to dynamic cerebrospinal fluid abnormalities in Gorham–Stout disease. Case report [J]. *J Neurosurg Pediatr*, 2018, 22 (5) : 508–512. DOI:

- 10.3171/2018.5.PEDS1859.
- [30] Wang P, Liao W, Cao G, et al. A rare case of Gorham–stout syndrome involving the thoracic spine with progressive bilateral chylothorax: a case report [J]. *BMC Musculoskelet Disord*, 2019, 20 (1): 154. DOI: 10.1186/s12891-019-2542-z.
- [31] Xing QQ, Miao M, Zhang QW, et al. Gorham–Stout disease affecting the spine with cerebrospinal fluid leakage and Chiari-like tonsillar herniation: a rare case report and review of literature [J]. *BMC Neurol*, 2023, 23 (1): 59. DOI: 10.1186/s12883-023-03092-y.
- [32] Barman A, Bhide R, Viswanathan A, et al. Gorham’s disease of the spine [J]. *NeuroRehabilitation*, 2013, 33 (1): 121–126. DOI: 10.3233/NRE-130935.
- [33] Lala S, Mulliken JB, Alomari AI, et al. Gorham–Stout disease and generalized lymphatic anomaly—clinical, radiologic, and histologic differentiation [J]. *Skeletal Radiol*, 2013, 42 (7): 917–924. DOI: 10.1007/s00256-012-1565-4.
- [34] Lee Y, Lee S, Hur S, et al. The spectrum of imaging manifestations of Gorham–Stout disease: a novel dynamic contrast-enhanced MR lymphangiography [J]. *Orphanet J Rare Dis*, 2023, 18 (1): 96. DOI: 10.1186/s13023-023-02704-7.
- [35] Aizawa T, Sato T, Kokubun S. Gorham disease of the spine: a case report and treatment strategies for this enigmatic bone disease [J]. *Tohoku J Exp Med*, 2005, 205 (2): 187–196. DOI: 10.1620/tjem.205.187.
- [36] Carbó E, Riquelme Ó, García A, et al. Vertebroplasty in a 10-year-old boy with Gorham–Stout syndrome [J]. *Eur Spine J*, 2015, 24 (Suppl 4): S590–S593. DOI: 10.1007/s00586-015-3764-x.
- [37] Tateda S, Aizawa T, Hashimoto K, et al. Successful management of Gorham–Stout disease in the cervical spine by combined conservative and surgical treatments: a case report [J]. *Tohoku J Exp Med*, 2017, 241 (4): 249–254. DOI: 10.1620/tjem.241.249.
- [38] 白长双, 王法佳, 戴尚轶, 等. 经皮与开放椎弓根钉固定胸腰椎骨折的比较 [J]. *中国矫形外科杂志*, 2020, 28 (12): 1098–1103. DOI: 10.3977/j.issn.1005-8478.2020.12.10.
- Bai CS, Wang FJ, Dai SZ, et al. Percutaneous pedicle screw fixation versus traditional open technique for thoracolumbar fractures [J]. *Orthopedic Journal of China*, 2020, 28 (12): 1098–1103. DOI: 10.3977/j.issn.1005-8478.2020.12.10.
- [39] 张聪, 王锋, 谢志阳, 等. 经皮椎弓根钉后凸成形治疗骨质疏松性胸腰椎骨折 [J]. *中国矫形外科杂志*, 2020, 28 (24): 2293–2295. DOI: 10.3977/j.issn.1005-8478.2020.24.22.
- Zhang C, Wang F, Xie ZY, et al. Percutaneous pedicle screw kyphoplasty for the treatment of osteoporotic thoracolumbar fractures [J]. *Orthopedic Journal of China*, 2020, 28 (24): 2293–2295. DOI: 10.3977/j.issn.1005-8478.2020.24.22.
- [40] 杨利斌, 赵恩典, 王善坤, 等. 两种固定方式矫正特发性脊柱侧弯的比较 [J]. *中国矫形外科杂志*, 2021, 29 (7): 660–663. DOI: 10.3977/j.issn.1005-8478.2021.07.20.
- Yang LB, Zhao ED, Wang SK, et al. Comparison of two fixation methods to correct idiopathic scoliosis [J]. *Orthopedic Journal of China*, 2021, 29 (7): 660–663. DOI: 10.3977/j.issn.1005-8478.2021.07.20.
- [41] Heyd R, Micke O, Surholt C, et al. Radiation therapy for Gorham–Stout syndrome: results of a national patterns-of-care study and literature review [J]. *Int J Radiat Oncol Biol Phys*, 2011, 81 (3): e179–e185. DOI: 10.1016/j.ijrobp.2011.01.006.
- (收稿:2023-07-25 修回:2024-03-25)  
(同行评议专家: 黄勇, 王健, 谭明生)  
(本文编辑: 宁桦)