

· 临床论著 ·

## 影响颈椎后纵韧带骨化症单开门术疗效的因素<sup>△</sup>

吴继德<sup>1,2</sup>, 拓一帆<sup>1,2</sup>, 马达<sup>2</sup>, 顾文波<sup>2</sup>, 张潇<sup>2</sup>, 罗迪<sup>2</sup>, 袁海峰<sup>1\*</sup>

(1. 宁夏医科大学总医院, 宁夏银川 750000; 2. 宁夏医科大学临床医学院, 宁夏银川 750000)

**摘要:** [目的] 分析影响颈椎后纵韧带骨化症 (ossification of the posterior longitudinal ligament, OPLL) 单开门椎板成形术疗效的相关因素。[方法] 回顾性分析 2015 年—2022 年于宁夏医科大学总医院行 C<sub>3</sub>~C<sub>7</sub> 单开门术的 67 例颈椎 OPLL 患者的临床资料。采用单因素比较、多因素 Logistic 回归分析和列线图预测模型分析影响 OPLL 的相关因素。[结果] 所有患者顺利完成手术, 随访 24 个月以上。按末次随访时 JOA 评分改善率 <60% 或 ≥60%, 33 例列为不佳组, 占 49.3%; 34 例列为良好组, 占 50.7%。不佳组年龄 [(59.1±9.9) 岁 vs (52.9±9.8) 岁, P=0.010]、椎管占位率 [(50.1±15.2)% vs (41.7±12.2)%], P=0.036]、T<sub>1</sub> 倾斜角 (T<sub>1</sub> slop, T<sub>1</sub>S) [(26.8±8.7)° vs (21.5±5.8)°, P=0.013]、K 线阴性比率 [-/+], (11/22) vs (4/30), P=0.034] 和髓内高信号比率 [是/否], (20/13) vs (10/24), P=0.010] 均显著大于良好组。多因素逻辑回归分析显示, 椎管占位率 (OR=83.54, P=0.006)、髓内明显高信号 (OR=3.13, P=0.004)、T<sub>1</sub>S (OR=1.11, P=0.036) 是临床疗效不佳的独立危险因素。预测模型 ROC 曲线下面积为 AUC=0.80 (95%CI 0.70~0.91, P<0.001), 校准曲线斜率接近 1, 表明该预测模型准确性良好。[结论] 椎管占位率高、髓内信号强度、T<sub>1</sub>S 大是影响手术疗效不佳的独立危险因素。

**关键词:** 后纵韧带骨化症, 单开门椎管扩大成形术, 临床结果不良, 危险因素

**中图分类号:** R681.5 **文献标志码:** A **文章编号:** 1005-8478 (2023) 21-1936-07

**Factors impacting clinical outcomes of unilateral open-door cervical laminoplasty for ossification of the posterior longitudinal ligament** // WU Ji-de<sup>1,2</sup>, TUO Yi-fan<sup>1,2</sup>, MA Da<sup>2</sup>, GU Wen-bo<sup>2</sup>, ZHANG Xiao<sup>2</sup>, LUO Di<sup>2</sup>, YUAN Hai-feng<sup>1</sup>. 1. General Hospital, Ningxia Medical University, Yinchuan 750000, China; 2. School of Clinical Medicine, Ningxia Medical University, Yinchuan 750000, China

**Abstract:** [Objective] To explore the factors impacting clinical outcomes of posterior open-door cervical laminoplasty for ossification of the posterior longitudinal ligament (OPLL). [Methods] A retrospective study was done on 67 patients who underwent C<sub>3</sub>~C<sub>7</sub> open-door laminoplasty for cervical OPLL in General Hospital of Ningxia Medical University from 2015 to 2022. Univariate comparison and multiple logistic regression were used to analyze the related factors impacting the clinical consequences. [Results] All patients had operation completed successfully, and were followed up for more than 24 months. According to the improvement rate of JOA score <60% or ≥60% at the last follow-up, 33 patients were termed as the poor group, accounting for 49.3%, while the remaining 34 patients fell into the good group, accounting for 50.7%. As results of univariate comparison, the poor group proved significantly greater than the good group in terms of age [(59.1±9.9) years vs (52.9±9.8) years, P=0.010], the occupying rate of cervical canal preoperatively [(50.1±15.2)% vs (41.7±12.2)%], P=0.036], T<sub>1</sub> slop (T<sub>1</sub>S) [(26.8±8.7)° vs (21.5±5.8)°, P=0.013], K line negative ratio [negative /positive, (11/22) vs (4/30), P=0.034] and intramedullary high signal ratio [yes/no, (20/13) vs (10/24), P=0.010]. Regarding to multivariate logistic regression, the canal occupying rate (OR=83.54, P=0.006), intramedullary high signal on MRI (OR=3.13, P=0.004) and T<sub>1</sub>S (OR=1.11, P=0.036) were independent risk factors for poor clinical outcomes. The area under curve (AUC) of the predicting model analyzed by ROC was 0.80, 95%CI 0.70~0.91, P=0.001, with the slope of the calibration curve close to 1, indicating good accuracy of the prediction model. [Conclusion] The high spinal canal occupying rate, high intramedullary signal intensity and high T<sub>1</sub>S are independent risk factors for poor surgical outcomes of open-door cervical laminoplasty for OPLL.

**Key words:** ossification of posterior longitudinal ligament, unilateral open-door cervical laminoplasty, poor clinical outcome, risk factors

颈椎后纵韧带骨化症 (ossification of the posterior longitudinal ligament, OPLL) 是以颈椎后纵韧带发生骨化, 继而引起颈椎椎管内狭窄导致脊髓、神经根受压, 临床上患者常常出现感觉、运动及膀胱功能障碍

DOI:10.3977/j.issn.1005-8478.2023.21.03

△基金项目: 宁夏回族自治区中央引导地方科技发展专项项目 (编号: 2022FRD05038)

作者简介: 吴继德, 在读硕士研究生, 研究方向: 脊柱外科, (电话) 15214402636, (电子信箱) jide0914@163.com

\* 通信作者: 袁海峰, (电子信箱) yuanzi000@126.com

的疾病<sup>[1]</sup>。现阶段对于颈椎 OPLL 手术方式的选择,尚无公认的指南,各种减压方法均有优缺点,手术可以通过前路、后路、前后联合入路进行<sup>[2]</sup>。单开门术,又称为颈后路单开门椎管扩大成形术 (posterior unilateral expansive open-door cervical laminoplasty) 由于相对安全、并发症发生率低、且疗效尚佳<sup>[3, 4]</sup>,是目前对于颈椎 OPLL 后路最常用的术式。影响颈椎 OPLL 行单开门术疗效的因素甚多,以往的研究报道了几种可能的危险因素,以年龄、病程、椎管占位率、骨化灶形态和颈椎矢状位平衡参数等为著<sup>[5, 6]</sup>。目前对于颈椎 OPLL 行单开门术疗效的前瞻性文献较少,尤其对于多个预测因子构建预测模型甚少。因此,结合患者临床症状及影像学资料来构建一个列线图模型是有意义的,根据回归分析得到独立危险因素,将每个预测因子得分对应值相加,从而得到颈椎 OPLL 行后路单开门术后疗效的大致概率,进而对每个患者进行个体化的治疗和术前干预措施。

## 1 资料与方法

### 1.1 纳入与排除标准

纳入标准:(1)具有完整的影像学 and 病历资料的颈椎 OPLL 患者;(2)行单开门术;(3)内固定物均为微型钛板;(4)随访时间>6个月,随访期间未进行脊柱手术。

排除标准:(1)因创伤、肿瘤、感染、先天性疾病等而接受手术的患者;(2)需要二期前路手术的患者;(3)术后出现神经功能恶化和影响 JOA 评分疾病(如脑血管疾病、脊髓空洞症等)的患者;(4)既往有脊柱手术史。

### 1.2 一般资料

回顾性分析宁夏医科大学总医院 2015 年—2022 年就诊颈椎患者的临床资料,其 67 例符合上述标准,纳入本研究。术前所有患者均已被告知手术内容,并已签署《手术知情同意书》。且该研究的实施已通过本院医学伦理委员会批准(批准号: KYLL-2023-0026)。

### 1.3 手术方法

以 C<sub>2</sub>~T<sub>1</sub> 棘突为中心取后正中纵行切口,显露 C<sub>3</sub>~C<sub>7</sub> 椎板,常规取症状重侧为开门侧,对侧为铰链侧。电动磨钻在双侧椎板侧块移行处打磨出平行于棘突的骨槽,使用球形磨钻直至椎板内层皮质为止。再用枪式咬骨钳切断开门侧全层椎板,并咬除 C<sub>3</sub> 椎板上缘与 C<sub>7</sub> 椎板下缘的黄韧带。用手指将棘突压向椎

板铰链侧并掀开,同时用硬膜剥离器分离硬脊膜下粘连。翻至开门侧端端距离 1.2~1.4 cm,铰链侧“V”形骨槽自然闭合,可见硬膜囊膨起,搏动良好,取 Arch 钛板分别固定于开门侧的侧块处和棘突根部(评价指标中间断钛板均放置于 C<sub>3</sub>、C<sub>5</sub>、C<sub>7</sub>,全板均放置于 C<sub>3</sub>~C<sub>7</sub>),取明胶海绵覆盖于显露的硬脊膜上。

### 1.4 评价指标

参考黄宇<sup>[7]</sup>等依据 JOA 评分改善率判定手术疗效标准,术后 JOA 评分改善率<60%列为不佳组,JOA 评分改善率≥60%列为良好组。记录所有患者的一般资料及术前临床资料,包括病程、合并症、锥体束征、感觉运动评级、视觉模拟评分法 (visual analogue scale, VAS)、日本骨科协会评分 (Japanese Orthopaedic Association Scores, JOA) 及美国脊髓损伤协会分级 (American Spinal Injury Association, ASIA)。术前影像指标,包括:OPLL 分型;K 线 (Kyphosis line, Kline);颈椎前凸角 (C<sub>2</sub>~C<sub>7</sub> Cobb 角) (图 1a);T<sub>1</sub> 倾斜角 (T<sub>1</sub> slope, T<sub>1</sub>S),当 X 线没有拍摄胸部或第 1 胸椎被肩部遮挡时,可以使用 C<sub>7</sub>S 来替代 T<sub>1</sub>S<sup>[8]</sup> (图 1a);整体活动度 (range of motion, ROM) (图 1b, 1c);椎管占位率 (见图 1e);以及髓信号强度 (图 1f)。记录手术资料,包括手术时间、术中失血量、术后引流量。

### 1.5 统计学方法

所有数据均采用 IBM SPSS 26.0 和 R studio 4.2.1 等统计软件进行统计学分析。符合正态的定量资料以  $\bar{x} \pm s$  表示,采用独立样本 *t* 检验;计数资料采用卡方检验或校正卡方检验;等级资料采用秩和检验。以临床结果是否优良的二分变量为因变量,其他因素为自变量,行多因素逻辑回归分析。构建列线图模型,并绘制 ROC 曲线和校准曲线,利用曲线下面积 (area under curve, AUC) 和校准曲线来验证模型的区分度和校准度。*P*<0.05 为差异具有统计学意义。

## 2 结果

### 2.1 临床结果

所有患者均行 C<sub>3</sub>~C<sub>7</sub> 节段减压+微型钛板内固定,均顺利完成手术,随访 24 个月以上,按末次随访时 JOA 评分改善率<60%或≥60%,33 例列为不佳组,占 49.3%;34 例列为良好组,占 50.7%。并发症方面,不佳组术后 C<sub>5</sub> 神经根麻痹 2 例,术后切口感染 2 例,脑脊液漏 1 例,轴性症状 3 例,再关门 0 例,总发生率为 24.2% (8/33);良好组术后出现 C<sub>5</sub>

神经根麻痹 1 例，术后切口感染 1 例，脑脊液漏 1 例，轴性症状 1 例，再关门 0 例，总发生率为 11.8%

(4/34)。两组患者随访期间均未发生死亡、翻修、神经功能恶化等情况。

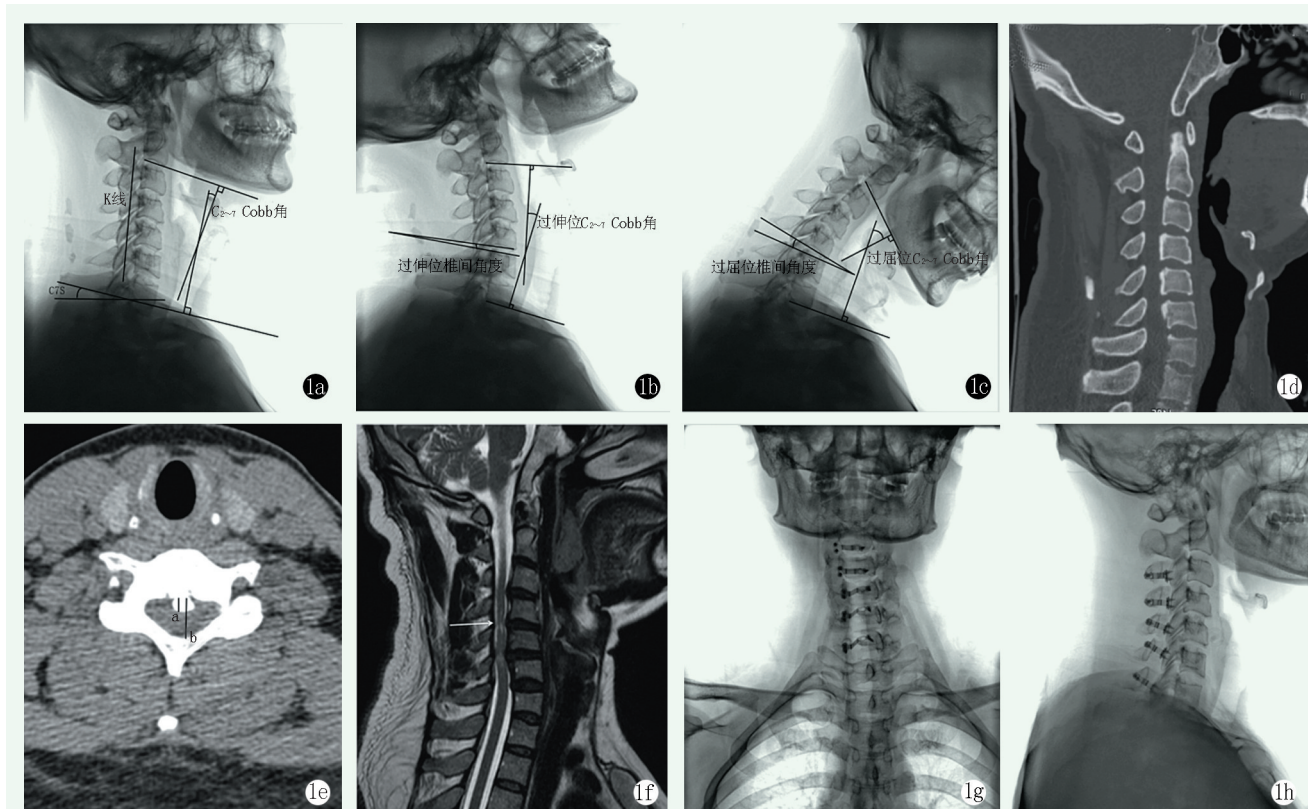


图 1 患者，男，36 岁，颈椎后纵韧带骨化症，行 C<sub>3</sub>~C<sub>7</sub> 行后路单开门椎管扩大成形术，术前 JOA 评分 10 分，术后 1 年 JOA 评分 15 分。1a: 术前侧位 X 线片示颈椎曲度变直；1b, 1c: 术前颈椎过伸和过屈位；1d: 术前 CT 示 C<sub>4</sub>~C<sub>6</sub> 节段型后纵韧带骨化；1e: 椎管占位率测量；1f: 术前髓内 MRI T<sub>2</sub>WI 明显高信号；1g, 1h: 术后 1 年正侧位 X 线示颈椎曲度良好，内固定位置满意，椎板持续于张开位。

Figure 1. A 36-year-old male underwent C<sub>3</sub>~C<sub>7</sub> posterior unilateral open-door cervical laminoplasty for ossification of the posterior longitudinal ligament (OPLL) with JOA score of 10 preoperatively, and JOA score of 15 one year postoperatively. 1a: Preoperative lateral radiographs showed decreased cervical curvature. 1b, 1c: Preoperative cervical X-rays in hyperextension and hyperflexion positions. 1d: Preoperative CT showed OPLL of C<sub>4</sub>~C<sub>6</sub> segments. 1e: Measurement of cervical canal occupying rate. 1f: Preoperative MRI T<sub>2</sub>WI revealed significantly high intramedullary signal. 1g, 1h: Anteroposterior and lateral X-rays showed good cervical curvature, satisfactory internal fixation position, and continuous opened cervical lamina in the open-door range.

## 2.2 单因素比较

不佳组与良好组单项因素比较见表 1，两组性别、BMI、病程、有无糖尿病、高血压病、骨质疏松症、吸烟、锥体束征例数、肌力、感觉减退、骨化灶累积节段是否≥3、OPLL 分型、C<sub>2</sub>~C<sub>7</sub> Cobb 角、整体 ROM、病变节段 ROM、钛板个数、术前 JOA、VAS、SF-36 评分、ASIA 分级、手术时间、术中失血量、术后引流量、开门维持例数及切口长度的差异均无统计学意义 ( $P>0.05$ )。不佳组在年龄、椎管占位率、T<sub>1</sub>S、髓内高信号比率、K 线阴性例数比率均显著大于良好组 ( $P<0.05$ )。

## 2.3 多因素逻辑回归分析

多因素逻辑回归分析模型分类能力为 12.6%，经

卡方检验模型有效 ( $\chi^2=12.9, P=0.012$ )，结果见表 2，椎管占位率 ( $OR=83.5, P=0.006$ )、髓内明显高信号 ( $OR=3.13, P=0.004$ )、T<sub>1</sub>S ( $OR=1.11, P=0.036$ ) 是临床疗效不佳的独立危险因素。

根据多因素逻辑回归分析结果，椎管占位率、髓内信号强度和 T<sub>1</sub>S 3 个独立危险因素构建列线图模型见图 2。

## 2.4 ROC 分析

预测模型的 ROC 曲线见图 3a，AUC=0.80，95% CI 0.70~0.91， $P<0.001$ 。当截断值为 2.45 时，约登指数为 0.60，灵敏度为 0.91，特异度为 0.68，代表该预测模型区分度良好。校准曲线结果表现为模型预测值分布曲线与重复抽样矫正拟合偏倚后的分布



曲线良好贴合，校准曲线斜率接近 1，表明该预测模型准确性良好，见图 3。

表 1 临床结果不佳与良好两组患者的单因素比较  
Table 1 Univariate comparison between the two groups marked as poor and good clinical outcomes

指标		不佳组 (n=33)	良好组 (n=34)	P 值	
一般资料	年龄 (岁, $\bar{x} \pm s$ )	59.1±9.9	52.9±9.8	<b>0.010</b>	
	性别 (例, 男/女)	21/12	24/10	0.545	
	BMI (kg/m <sup>2</sup> , $\bar{x} \pm s$ )	23.9±1.0	24.5±1.5	0.068	
	病程 (月, $\bar{x} \pm s$ )	27.2±47.4	27.9±49.4	0.953	
	糖尿病 (例, 有/无)	7/26	5/29	0.487	
	高血压病 (例, 有/无)	9/24	7/27	0.527	
	骨质疏松症 (例, 有/无)	6/27	5/29	0.701	
	吸烟 (例, 是/否)	11/23	9/25	0.595	
	术前临床资料	锥体束征 (例, 阴性/弱阳性/强阳性)	6/13/14	9/15/10	0.498
		肌力 (例, V/IV/III/II)	8/10/11/4	10/14/8/2	0.569
感觉减退 (例, 无/轻/中/重)		3/5/16/9	5/8/14/7	0.668	
VAS 评分 (分, $\bar{x} \pm s$ )		3.2±1.3	3.0±1.4	0.422	
JOA 评分 (分, $\bar{x} \pm s$ )		10.4±2.3	10.3±3.0	0.951	
SF-36 评分 (分, $\bar{x} \pm s$ )		44.1±3.7	43.9±3.7	0.843	
ASIA 分级 (例, A/B/C/D/E)		1/4/10/18/0	0/2/8/24/0	0.453	
术前影像资料		分型 (例, 连续型/节段型/混合型/局灶型)	6/10/9/8	9/12/8/5	0.678
	骨化灶累及节段数≥3 (例, 是/否)	14/19	8/26	0.100	
	椎管占位率 (% , $\bar{x} \pm s$ )	50.1±15.2	41.7±12.2	<b>0.036</b>	
	C <sub>2</sub> ~C <sub>7</sub> Cobb 角 (°, $\bar{x} \pm s$ )	13.2±9.4	12.1±8.4	0.940	
	T <sub>1</sub> S (°, $\bar{x} \pm s$ )	26.8±8.7	21.5±5.8	<b>0.013</b>	
	整体 ROM (°, $\bar{x} \pm s$ )	36.8±10.3	38.8±13.5	0.502	
	病变节段 ROM (°, $\bar{x} \pm s$ )	7.7±4.4	7.5±4.4	0.826	
	K 线 (例, -/+)	11/22	4/30	<b>0.034</b>	
	髓内信号强度 (例, 是/否明显)	20/13	10/24	<b>0.010</b>	
	手术资料	手术时长 (min, $\bar{x} \pm s$ )	130.8±7.4	127.9±8.8	0.162
术中失血量 (ml, $\bar{x} \pm s$ )		249.4±44.5	268.4±35.2	0.057	
术后引流量 (ml, $\bar{x} \pm s$ )		145.3±28.8	147.7±28.8	0.743	
开门维持 (例, 间断板/全板)		18/15	12/22	0.110	
切口长度 (cm, $\bar{x} \pm s$ )		7.5±0.4	7.5±0.3	0.814	

表 2 临床结果不佳与多因素逻辑回归分析结果  
Table 2 Results of multivariate logistic regression analysis of poor clinical outcomes

指标	$\beta$ 值	S.E 值	Wald 值	P 值	OR	95% CI
椎管占位率	20.54	70.475	7.55	<b>0.006</b>	83.54	36.22~192.64
髓内信号强度	-3.61	1.26	8.23	<b>0.004</b>	3.13	1.06~9.29
T <sub>1</sub> S	-0.10	0.05	4.40	<b>0.036</b>	1.11	1.01~1.22

颈椎 OPLL 在临床中具有多因素致病、起病隐匿、进展缓慢且不可逆转等特点，患者常常出现不同程度的神经功能损害，致使其生活质量下降<sup>[9]</sup>。考虑

### 3 讨论

目前对多因素影响颈椎 OPLL 行单开门术的疗效尚缺乏较好的判断方法, 本研究对危险因素进行整合并成功构建了一个预测术后疗效的列线图模型, 可以对术后疗效做出预估判断。

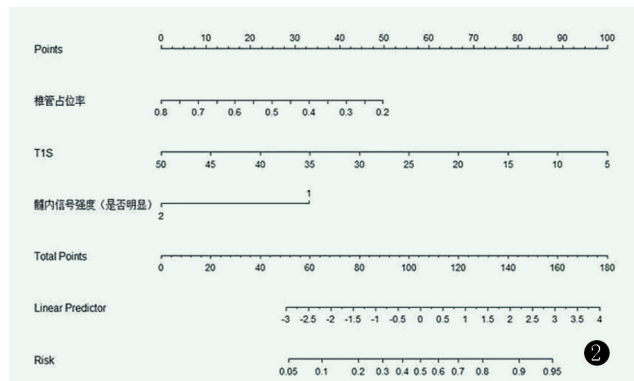


图 2 单开门术后预测疗效良好的列线图。  
Figure 2. Nomogram of predicting efficacy of the model for unilateral cervical open-door laminoplasty.

本研究通过临床结果良好与不佳两组患者的单

因素比较中得出年龄、随访时间、K 线、椎管占位率、T<sub>1</sub>S、髓内信号强度差异有统计学意义 ( $P < 0.05$ )。对于年龄而言, 越来越多的文献报道高龄者颈椎 OPLL 患者预后较差<sup>[10-14]</sup>, 这与本研究中结论一致。究其原因, 是高龄患者滋养脊髓的血管易发生不同程度的动脉粥样硬化, 使得脊髓在应激状态下更容易缺血。再者, 随着机体的衰老, 神经元细胞抵御神经退行性疾病危害的能力变差<sup>[11]</sup>。其次, 高龄患者大多伴有四肢关节退行性疾病, 在一定程度上会对肢体功能评分造成影响。Nakashima 等<sup>[15]</sup> 提出颈椎 OPLL 患者行单开门术随访期间至 5 年时 JOA 评分达到峰值, 后逐渐出现下降趋势。在本研究中, 疗效不佳组随访时间较良好组长, 也说明了随访时间对术后疗效有一定的影响。对于 K 线而言, 本研究中单因素分析结果显示, 两组比较差异有统计学意义, 但其并非独立危险因素。因此, K 线能否成为预测颈椎 OPLL 行后路单开门术的预后因素还有待争议。

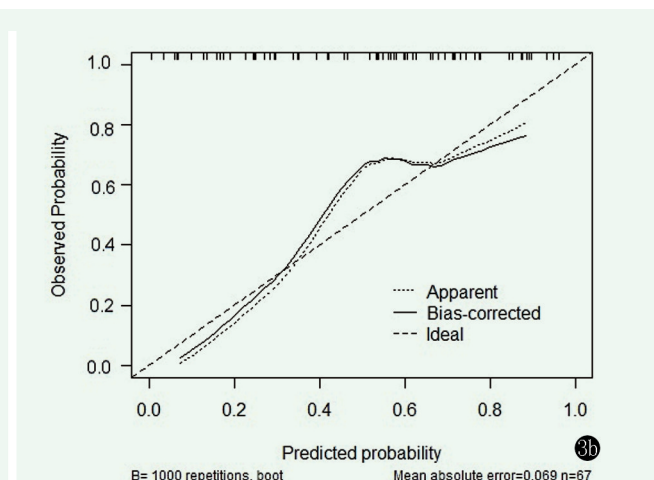
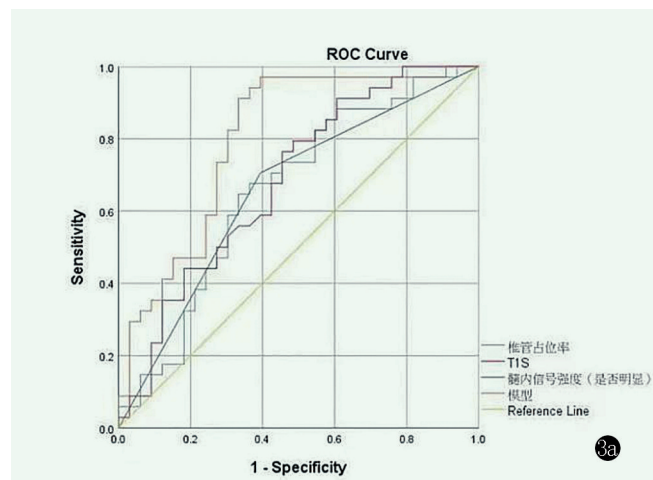


图 3 ROC 曲线。3a: 单开门术后疗效良好预测模型的 ROC 曲线; 3b: 校准图。

Figure 3. Receiver operating characteristic (ROC) curve. 3a: ROC curve showed the model with good predicting efficacy for open-door laminoplasty. 3b: Calibration chart of ROC.

本研究多因素 Logistic 回归分析显示椎管占位率、髓内信号强度和 T<sub>1</sub>S 是影响颈椎 OPLL 行后路单开门术后神经功能恢复情况的独立危险因素。Hirabayashi<sup>[16]</sup> 研究发现术前椎管占位率  $\geq 50\%$  容易造成术后脊髓前方残余骨化物压迫, 进而影响术后神经功能恢复情况。本研究中术前良好组椎管占位率 ( $41.7\% \pm 12.2\%$ ) 较不佳组 ( $50.1\% \pm 15.2\%$ ) 低, 采用多因素 Logistic 回归分析, 控制混杂因素后, 得出椎管占位率是影响手术疗效最重要的独立危险因素。此外已有相关文献证实, 后路手术术前较大的 T<sub>1</sub>S ( $T_1S \geq 25^\circ$ ) 总体疗效要低于较小 T<sub>1</sub>S<sup>[17]</sup>。亦有研究表明, 术前 T<sub>1</sub>S 较大者采用前路手术, 术后颈椎矢状位

平衡方面更佳, 临床疗效更好<sup>[18]</sup>。因此在术前应该综合评估选择合适的术式来改善预后。本研究结果还显示, 髓内信号强度对判断神经恢复情况也有重要的参考价值。Miyazaki<sup>[19]</sup> 在报道中提到, 术前髓内 MRI T<sub>2</sub>WI 高信号常常提示预后不佳, 且为影响术后疗效的独立危险因素<sup>[20]</sup>, 这与本研究的结论一致, 考虑可能与胶质增生、水肿、脱髓鞘改变、微空洞等多个病理因素相关<sup>[21]</sup>。而张健<sup>[22]</sup> 认为髓内 MRI T<sub>2</sub>WI 高信号并不意味着手术疗效差, 另有观点认为髓内长节段高信号才提示预后不佳。

列线图模型是基于多个因素将原本复杂的回归方程转化为可视化的图形, 使得抽象的结局具有了

可读性,并且可以从每个预测变量的值得到某一临床事件的大致发生概率<sup>[23]</sup>。本研究建立的列线图预测模型,能够为临床医师早期识别预后较差的高危人群、判断预后、并为科学的术前干预提供一定的参考价值。

本研究的不足之处:(1)样本量少且为单中心研究,在统计方面可能会产生信息偏倚;(2)该列线图未进行外部验证,模型是否可以普遍应用还有待确定;(3)临床预测模型本身存在校准度漂移现象,其性能将会随之下降<sup>[24]</sup>。总之,数字预测模型仅作为一种辅助评估预后的工具,具体临床病例还需综合考虑。

### 参考文献

- [1] 周纪平,张蕾,李李佳,等.颈椎高位后纵韧带骨化单开门成形术后肌重附着[J].中国矫形外科杂志,2022,30(19):1798-1801. DOI: 10.3977/j.issn.1005-8478.2022.19.15.  
Zhou JP, Zhang L, Li JJ, et al. Unilateral open-door laminoplasty combined with reattachment of posterior muscle for upper cervical ossification of posterior longitudinal ligament [J]. Orthop J Chin, 2022, 30 (19): 1798-1801. DOI: 10.3977/j.issn.1005-8478.2022.19.15.
- [2] 宋跃明.浅议颈椎后纵韧带骨化症的手术发展与趋势[J].中国脊柱脊髓杂志,2020,30(3):199-200.  
Song YM. Discussion on the surgical development and trend of ossification of cervical posterior longitudinal ligament [J]. Chin J Spine Spinal Cord, 2020, 30 (3): 199-200.
- [3] 王亚楠,侯海涛,邵诗泽,等.不同手术入路治疗颈椎后纵韧带骨化症疗效的Meta分析[J].中国矫形外科杂志,2016,24(15):1384-1389. DOI: 10.3977/j.issn.1005-8478.2016.15.08.  
Wang YN, Hou HT, Shao SZ, et al. Meta analysis of different surgical approach for the cervical ossification the posterior longitudinal ligament [J]. Orthop J Chin, 2016, 24 (15): 1384-1389. DOI: 10.3977/j.issn.10058478.2016.15.08.
- [4] 鲍朝辉,崔海涛,丁铜,等.超声骨刀棘突切除颈椎单开门椎板成形术[J].中国矫形外科杂志,2023,31(1):71-73. DOI: 10.3977/j.issn.1005-8478.2023.01.14.  
Bao CH, Cui HT, Ding J, et al. Unilateral open-door laminoplasty combined with total spinous process resection by ultrasound osteotome [J]. Orthop J Chin, 2023, 31 (1): 71-73. DOI: 10.3977/j.issn.1005-8478.2023.01.14.
- [5] 王乐,刘少喻.关于颈椎后纵韧带骨化症的诊治[J].脊柱外科杂志,2018,16(1):1-2. DOI: 10.3969/J. ISSN.1672-2957.2018.01.001.  
Wang L, Liu SY. Diagnosis and treatment of cervical Occification of posterial longitudinal ligament [J]. J Spinal Surg, 16 (1): 1-2. DOI: 10.3969/J. ISSN.1672-2957.2018.01.001.
- [6] 刘大千,刘京松,王晓宇,等.颈椎后纵韧带骨化症治疗策略研究进展[J].中国脊柱脊髓杂志,2020,30(3):270-277. DOI: 10.3969/j.issn.1004-406X.2020.03.13.  
Liu DQ, Liu JS, Wang XY, et al. Advances in surgical treatment of cervical ossification of the posterior longitudinal ligament [J]. Chin J Spine Spinal Cord, 30 (3): 270-277. DOI: 10.3969/j.issn.1004-406X.2020.03.13.
- [7] 黄宇,林晋,黄志鸿,等.颈后路单开门椎管扩大成形术临床疗效影响因素的研究[J].福建医科大学学报,2016,50(6):387-391.  
Huang Y, Lin J, Huang ZH, et al. Analysis of prognostic factors related with the clinical outcomes after expansive open-door laminoplasty [J]. J Fujian Med Univ, 2016, 50 (6): 387-391.
- [8] 徐野夫,王锋,吴小涛.颈椎矢状位平衡参数的研究进展[J].中国矫形外科杂志,2020,28(5):425-429. DOI: 10.3977/j.issn.1005-8478.2020.05.09.  
Xu YF, Wang F, Wu XT. Research progress of cervical sagittal alignment parameters [J]. Orthop J Chin, 2020, 28 (5): 425-429. DOI: 10.3977/j.issn.1005-8478.2020.05.09.
- [9] 雷涛,高显达,苗德超,等.伴椎间盘突出的颈椎后纵韧带骨化症的特点与治疗[J].中国矫形外科杂志,2017,25(15):1345-1351. DOI: 10.3977/j.issn.1005-8478.2017.15.01.  
Lei T, Gao XD, MiaoDC, et al. Clinical features and surgical treatment of ossification of the posterior longitudinal ligament combined with cervical disc herniation [J]. Orthop J Chin, 2017, 25 (15): 1345-1351. DOI: 10.3977/j.issn.1005-8478.2017.15.01.
- [10] Kwon SY, Shin JJ, Lee JH, et al. Prognostic factors for surgical outcome in spinal cord injury associated with ossification of the posterior longitudinal ligament (OPLL) [J]. J Orthop Surg Res, 2015, 10: 94. DOI: 10.1186/s13018-015-0235-3.
- [11] 朱浩然,孙凯,沃金,等.单开门椎管扩大成形术治疗不同年龄组多节段脊髓型颈椎病的比较[J].颈腰痛杂志,2021,42(6):890-891. DOI: 10.3969/j.issn.1005-7234.2021.06.042.  
Zhu HR, Sun K, Wo J, et al. Comparison of single-door laminoplasty for the treatment of multi-segment cervical spondylotic myelopathy in different age groups [J]. J Cervicodynia Lumbodynia, 2021, 42 (6): 890-891. DOI: 10.3969/j.issn.005-7234.2021.06.042.
- [12] 李泽龙,廖文胜,朱忠培.颈后路单开门椎管扩大成形术治疗脊髓型颈椎病的影响因素[J].河南医学研究,2017,26(5):798-800. DOI: 10.3969/j.issn.1004-437X.2017.05.014.  
Li ZL, Liao WS, Zhu PZ. Factors influencing the treatment of cervical spondylotic myelopathy with posterior cervical single door laminoplasty [J]. Henan Med Res, 2017, 26 (5): 798-800. DOI: 10.3969/j.issn.1004-437X.2017.05.014.
- [13] Kim B, Yoon DH, Shin HC, et al. Surgical outcome and prognostic factors of anterior decompression and fusion for cervical compressive myelopathy due to ossification of the posterior longitudinal ligament [J]. Spine J, 2015, 15 (5): 875-884. DOI: 10.1016/j.spinee.2015.01.028.
- [14] Moon BJ, Kim D, Shin DA, et al. Patterns of short-term and long-term surgical outcomes and prognostic factors for cervical ossification of the posterior longitudinal ligament between anterior cervical corpectomy and fusion and posterior laminoplasty [J]. Neurosurg

- Rev, 2019, 42 (4) : 907-913. DOI: 10.1007/s10143-018-01069-x.
- [15] Nakashima H, Imagama S, Yoshii T, et al. Comparison of laminoplasty and posterior fusion surgery for cervical ossification of posterior longitudinal ligament [J]. *Sci Rep*, 2022, 12 (1) : 748. DOI: 10.21203/rs.3.rs-478135/v1.
- [16] Hirabayashi S, Kitagawa T, Yamamoto I, et al. Development and achievement of cervical laminoplasty and related studies on cervical myelopathy [J]. *Spine Surg Relat Res*, 2019, 4 (1) : 8-17. DOI: 10.22603/ssr.2019-0023.
- [17] Nouri A, Tessitore E, Molliqaj G, et al. Degenerative cervical myelopathy: development and natural history [AO Spine RECODE-DCM Research Priority Number 2] [J]. *Global Spine J*, 2022, 12 (1\_suppl) : 39S-54S. DOI: 10.1097/BRS.0000000000000913.
- [18] 袁一, 李翔宇, 刘承鑫, 等. 不同术式对多节段脊髓型颈椎病患者颈椎矢状位形态的矫形效果 [J]. *脊柱外科杂志*, 2022, 20 (5) : 302-306, 312. DOI: 10.3969/j.issn.1672-2957.2022.05.003. Yuan Y, Li XY, Liu CX, et al. Orthopedic effect of different surgical methods for sagittal morphology of cervical spine in patients with multilevel cervical spondylotic myelopathy [J]. *J Spine Surg*, 2022, 20 (5) : 302-306, 312. DOI: 10.3969/j.issn.1672-2957.2022.05.003.
- [19] Miyazaki M, Ishihara T, Notani N, et al. Relationship of preoperative intramedullary MRI signal intensity and dynamic factors with surgical outcomes of laminoplasty for cervical ossification of the posterior longitudinal ligament [J]. *Clin Neurol Neurosurg*, 2018, 174: 117-122. DOI: 10.1016/j.clineuro.2018.09.018.
- [20] 刘德丰, 崔玉杰, 李广章, 等. 脊髓型颈椎病后路单开门椎管扩大成形术脊髓功能恢复水平的影响因素分析 [J]. *中国骨与关节损伤杂志*, 2022, 37 (7) : 673-677. DOI: 10.7531/j.issn.1672-9935.2022.07.001.
- Liu DF, Cui YJ, Li GZ, et al. Influencing factors of recovery of spinal cord function after posterior unilateral open-door laminoplasty for cervical spondylotic myelopathy [J]. *Chin J Bone Joint Injury*, 2022, 37 (7) : 673-677. DOI: 10.7531/j.issn.1672-9935.2022.07.001.
- [21] 陈斌, 王勇, 单体勇, 等. 脊髓 MRI 信号改变对脊髓型颈椎术后神经功能预测价值的研究进展 [J]. *中国脊柱脊髓杂志*, 2023, 33 (1) : 87-90. DOI: 10.3969/j.issn.1004-406X.2023.01.12. Chen X, Wang Y, Shan TY, et al. Research progress on the predictive value of spinal cord MRI signal change in postoperative neurological function of cervical myelopathy [J]. *Chin J Spine Spinal Cord*, 2023, 33 (1) : 87-90. DOI: 10.3969/j.issn.1004-406X.2023.01.12.
- [22] 张健, 贾连顺, 陈雄生, 等. 颈脊髓信号改变对颈椎后纵韧带骨化手术疗效的影响 [J]. *中国矫形外科杂志*, 2017, 25 (17) : 1541-1545. DOI: 10.3977/j.issn.1005-8478.2017.17.02. Zhang J, Jia LS, Chen XS, et al. Correlation between MRI signal change and treatment outcome of posterior longitudinal ligament ossification [J]. *Orthop J Chin*, 2017, 25 (17) : 1541-1545. DOI: 10.3977/j.issn.1005-8478.2017.17.02.
- [23] Chen G, Jia M, Connel RK, et al. Nomogram for predicting kyphotic deformity after laminoplasty in cervical spondylotic myelopathy patients without preoperative kyphotic alignment [J]. *Clin Neurol Neurosurg*, 2020, 199: 106284. DOI: 10.1016/j.clineuro.2020.106284.
- [24] Su TL, Jaki T, Hickey GL, et al. A review of statistical updating methods for clinical prediction models [J]. *Stat Methods Med Res*, 2018, 27 (1) : 185-197. DOI: 10.1177/0962280215626466.

(收稿:2022-11-15 修回:2023-05-19)