

· 临床论著 ·

经椎间孔椎体间融合横向与斜向笼架置入比较

许崧杰, 路 茜, 陈学明*

(首都医科大学附属北京潞河医院脊柱外科, 北京 101149)

摘要: [目的] 比较经椎间孔椎体间融合术 (transforaminal lumbar interbody fusion, TLIF) 横向与斜向笼架置入的临床效果。[方法] 2018年3月—2020年8月, 对57例腰椎退行性疾病行TLIF术。依据术前医患沟通结果, 23例采用横向放置椎间笼架, 34例采用斜向放置笼架。比较两组患者围手术期、随访及影像结果。[结果] 两组患者均顺利完成手术, 术中无神经、血管、硬膜囊损伤等严重并发症。两组手术时间、切口长度、术中出血量、术中透视次数、下地时间及住院时间的差异均无统计学意义 ($P>0.05$)。两组患者均获随访 (30.44 ± 10.55) 个月, 两组恢复完全负重时间的差异无统计学意义 ($P>0.05$), 两组末次随访时VAS、ODI、OA评分较术前均显著改善 ($P<0.05$), 相应时间点, 两组间VAS、ODI及JOA评分的差异均无统计学意义 ($P>0.05$)。影像方面, 相应时间点, 两组间椎间隙高度、Lenke融合评级和融合量评级的差异均无统计学意义 ($P>0.05$)。末次随访时横向组融合器后侧融合率显著高于斜向组 ($P<0.05$), 而其他分区两组间差异均无统计学意义 ($P>0.05$)。[结论] 腰椎融合手术采取横向和斜向置入椎间笼架均能取得满意的疗效, 但横向放置椎间笼架其后侧融合率更高。

关键词: 经椎间孔椎体间融合术, 融合率, 融合笼架置入, 椎间区域划分**中图分类号:** R687 **文献标志码:** A **文章编号:** 1005-8478 (2022) 14-1272-06

Transverse versus oblique placements of fusion cage in transforaminal lumbar interbody fusion // XU Song-jie, LU Qian, CHEN Xue-ming, Department of Spinal Surgery, Beijing Luhe Hospital, Capital Medical University, Beijing 101149, China

Abstract: [Objective] To compare the clinical outcomes of transverse versus oblique placements of fusion cage in transforaminal lumbar interbody fusion (TLIF). **[Methods]** From March 2018 to August 2020, a total of 57 patients received TLIF for lumbar degenerative diseases in our department. According to preoperative doctor-patient communication, 23 patients had the fusion cage placed transversely, while the remaining 34 patients had the cage inserted obliquely. The perioperative, follow-up and imaging results were compared between the two groups. **[Results]** All the patients in both groups had operation performed successfully without serious complications such as injuries to the nerve, blood vessel and dural sac. There were no significant differences in operative time, incision length, intraoperative blood loss, intraoperative fluoroscopy times, postoperative walking time and hospital stay between the two groups ($P<0.05$). All the patients in both groups were followed up for (30.44 ± 10.55) months on an average, with no significant difference in the time to resume full weight-bearing activity between the two groups ($P>0.05$). The VAS and ODI scores significantly decreased ($P<0.05$), whereas the JOA score significantly increased in both groups at the latest follow-up compared with those before surgery ($P<0.05$). However, there were no significant differences in VAS, ODI and JOA scores between the two groups at any corresponding time points ($P>0.05$). Radiographically, there were no statistically significant differences in intervertebral space height, Lenke fusion grade and fusion volume scale between the two groups at any corresponding time points ($P>0.05$). The transverse group proved significantly superior to the oblique group in term of fusion rate at the area posterior to the cage at the latest follow up ($P<0.05$), despite of the fact that no significant differences were noticed in fusion rate at the latest follow up in the remaining intervertebral areas between the two groups ($P>0.05$). **[Conclusion]** Both transverse and oblique cage placements in TLIF do achieve satisfactory clinical outcomes for degenerative diseases, by contrast, the transverse cage placement got better fusion in the area posterior the cage.

Key words: transforaminal lumbar interbody fusion, fusion rate, fusion cage placement, intervertebral area division

腰椎椎间融合术是治疗症状性腰椎管狭窄、脊柱不稳、椎体滑脱和退行性脊柱侧凸的标准治疗方

案^[1]。融合的目的主要是为了改善疼痛和恢复生活质量, 融合与否与术后临床疗效密切相关^[2]。在脊柱融

DOI:10.3977/j.issn.1005-8478.2022.14.05

作者简介: 许崧杰, 副主任医师, 研究方向: 脊柱脊髓损伤, (电话)13911065680, (电子信箱)stu_xusj@163.com

* 通信作者: 陈学明, (电话)13901346654, (电子信箱)xuemingchen@sina.com

合术中应用融合器实现了稳定的椎体间融合及腰椎前凸的恢复,而且有助于达到较高的椎间融合率^[3-5],但目前椎间融合术后仍有7%~20%的不融合率^[6]。椎间孔腰椎椎间融合术(transforaminal lumbar interbody fusion, TLIF)和后路腰椎椎间融合术(posterior lumbar interbody fusion, PLIF)在临床中应用最为广泛^[7],与PLIF相比,TLIF具有手术时间短、出血量少、神经及硬膜囊损伤风险低的优点^[8, 9]。在TLIF术中最常用的融合器放置方式有横行放置和斜行放置两种,不同放置方式的临床效果大体相近,但横行放置的融合器在恢复腰椎前凸方面有明显的优势,而斜行放置的融合器更易于放置,从而减小神经损伤的风险^[10]。两种不同放置方法对于融合率的影响并不明显^[10],但主要基于X线片的评价方法,准确程度有限^[11],且无法准确判别椎间融合的具体部位及融合特点。本研究回顾既往接受TLIF的患者临床资料,并基于椎间隙的分区系统,结合CT扫描及重建来观察两种融合器放置方式对椎间融合部位及融合率的影响,寻找有效的植骨区域,为融合器放置不同位置时重点植骨区域的选择提供理论依据。

1 资料与方法

1.1 纳入与排除标准

纳入标准:(1)诊断明确的腰椎退行性疾病,包括腰椎管狭窄和椎间盘突出症者,腰椎管狭窄合并滑脱不稳患者,其中合并滑脱为I度滑脱;(2)行TLIF手术;(3)随访时间1年以上。

排除标准:(1)既往有腰椎手术史,腰椎其他退变性病变如退变性侧凸、原发性或继发性滑脱,伴重度骨质疏松、肥胖等;(2)合并肿瘤、感染、类风湿疾病、强直性脊柱炎及长期服用激素的代谢性或内分泌系统疾病。

1.2 一般资料

回顾性分析2018年3月—2020年8月于本院行腰椎后路椎管减压、经椎间孔椎间融合内固定术的腰椎退行性疾病患者的临床资料,共57例符合上述标准,纳入本研究。依据术前医患沟通结果,将患者分为两组,横行组23例,斜向组34例。两组术前一般资料见表1。两组年龄、性别、BMD、BMI、病程、手术节段的差异均无统计学意义($P>0.05$),本研究方案获得本院伦理委员会批准,所有患者术前均签署手术知情同意书。

表1 两组患者术前一般资料与比较

指标	横行组 (n=23)	斜向组 (n=34)	P值
年龄(岁, $\bar{x} \pm s$)	57.0±14.2	58.6±11.8	0.646
性别(例,男/女)	10/13	15/19	0.964
BMI(kg/m ² , $\bar{x} \pm s$)	25.07±3.54	26.83±4.70	0.133
BMD(g/cm ³ , $\bar{x} \pm s$)	0.30±1.60	0.15±1.11	0.677
病程(月, $\bar{x} \pm s$)	5.33±3.89	4.97±4.45	0.754
节段(例, L ₁₋₂ /L ₂₋₃ /L ₃₋₄ /L ₄₋₅ /L ₅ S ₁)	0/3/1/14/5	1/2/3/22/6	0.732

1.3 手术方法

所有患者均行后路TILF术,减压侧行手术间隙上位椎板下2/3和下位椎板上1/2、关节突关节内侧1/2以及棘突部分基底切除,整块切除的下关节突骨块留用。融合器均采用强生(上海)医疗器材有限公司生产的超高分子聚合物聚醚醚酮(polyether-ether-ketone, PEEK)融合器,融合器高度根据邻近椎间隙高度和术中减压后试模测量决定,对椎间隙明显狭窄者,术中予以适当撑开。

横行组:将切除的椎板及关节突修剪成碎骨,一部分填入融合器,余碎骨植入椎间隙前方压实,融合器于矢状面向对侧斜向约45°置入,融合器尾端进入椎间后,打入器于尾端斜向外打至与椎间隙冠状面平行,融合器横向位于椎间隙前中1/3(图1a标记5区)。

斜向组:将切除的椎板及关节突修剪成碎骨,一部分填入融合器,余碎骨植入椎间隙前方压实,融合器于矢状面向对侧斜向约30°置入,直至融合器位于椎间隙中心前中1/2处(图1b标记5区)。

融合器置入后于椎弓根钉尾放置连接杆,适当加压后锁紧椎弓根钉螺栓。生理盐水冲洗后逐层关闭切口,留置引流管1根。

1.4 评价指标

记录两组围手术期指标。采用完全负重活动时间、疼痛视觉模拟评分(visual analogue scale, VAS)、ODI功能障碍指数(Oswestry disability index, ODI)及日本骨科协会评估治疗评分(Japanese Orthopaedic Association, JOA)评价临床效果。行影像检查,记录椎间隙高度,采用Lenke分级和融合量分级评估总体融合状况^[12]。以融合器为参考将融合区域分为5个区域(图1),CT图像上依据椎间隙分区评估各区融合情况。

1.5 统计学方法

采用SPSS 26.0软件进行统计学分析。计量数据

以 $\bar{x} \pm s$ 表示, 资料呈正态分布时, 两组间比较采用独立样本 t 检验; 组内时间点比较采用配对 T 检验或单因素方差分析; 资料呈非正态分布时, 采用秩和检验。计数资料采用 χ^2 检验或 Fisher 精确检验。等级资

料两组比较采用 Mann-whitney U 检验, 组内比较采用多个相关资料的 Friedman 检验。 $P < 0.05$ 为差异有统计学意义。

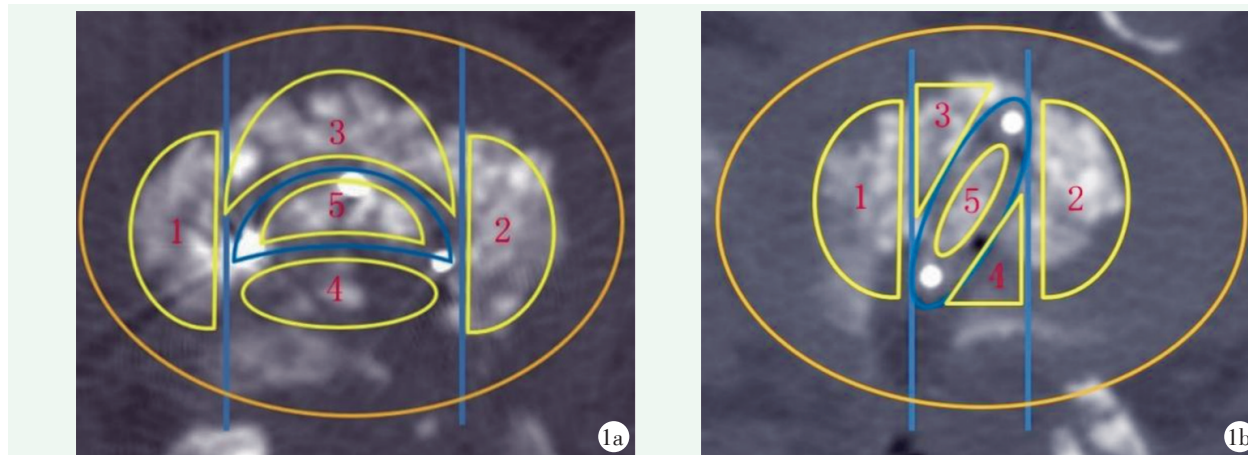


图1 融合器放置以及融合器标志分区 1a: 横向放置 1b: 斜向放置 图中数字表示分区: 1. 减压侧; 2. 减压对侧; 3. 融合器前; 4. 融合器后; 5. 融合器内

2 结果

2.1 围手术期情况

两组患者均顺利完成手术, 术中无神经、血管、硬膜囊损伤等严重并发症。两组围手术期资料见表2, 两组间手术时间、切口长度、术中出血量、术中透视次数、下地时间及住院时间的差异均无统计学意义 ($P > 0.05$), 两组术后切口均甲级愈合。术后横向组2例、斜向组3例出现一过性患肢疼痛加重, 考虑为神经水肿引起, 予消肿、营养神经治疗后1个月内均缓解。

表2 两组患者围手术期资料与比较

指标	横向组 (n=23)	斜向组 (n=34)	P 值
手术时间 (min, $\bar{x} \pm s$)	113.10±42.58	110.77±44.20	0.844
切口总长度 (cm, $\bar{x} \pm s$)	10.95±2.33	11.84±2.97	0.233
术中失血量 (ml, $\bar{x} \pm s$)	456.24±187.90	427.98±200.03	0.594
下地行走时间 (d, $\bar{x} \pm s$)	2.64±1.32	2.29±1.57	0.383
住院时间 (d, $\bar{x} \pm s$)	13.56±4.80	12.11±5.67	0.319
术中透视次数 (次, $\bar{x} \pm s$)	4.82±1.53	5.10±1.73	0.533

2.2 随访结果

两组患者均获随访, 随访时间26~34个月, 平均(30.44±10.55)个月, 结果见表3。两组完全负重活动时间的差异无统计学意义 ($P > 0.05$), 末次随访

时两组 VAS、ODI 评分均较术前显著减少 ($P < 0.05$), JOA 评分较术前显著增加 ($P < 0.05$), 相应时间点, 两组间 VAS、ODI 及 JOA 评分的差异均无统计学意义 ($P > 0.05$)。

横向组1例腰椎管狭窄症患者术后2个月出现腰部疼痛并反复发作, 对症处理后有所缓解, 术后半年影像学检查发现 L₅ 椎弓根钉松动, 椎间植骨未融合, 术后2年影像学检查示椎间植骨仍未融合, 但患者腰部疼痛可耐受, 不伴有下肢疼痛, 所以至末次随访时仍未进行翻修手术。

表3 两组患者随访结果 ($\bar{x} \pm s$) 与比较

指标	横向组 (n=23)	斜向组 (n=34)	P 值
完全负重活动时间 (周)	12.75±3.38	13.21±3.89	0.646
VAS 评分 (分)			
术前	6.16±1.65	5.36±1.97	0.115
末次随访	1.81±1.08	1.37±1.15	0.234
P 值	<0.001	<0.001	
ODI 评分 (%)			
术前	49.74±8.90	47.25±8.37	0.287
末次随访	11.62±6.04	12.70±5.81	0.501
P 值	<0.001	<0.001	
JOA 评分 (分)			
术前	13.77±4.61	14.50±4.68	0.563
末次随访	26.25±5.91	27.34±7.08	0.545
P 值	<0.001	<0.001	

2.3 影像评估

两组影像评估结果见表4。随时间推移,两组椎间隙高度均呈轻度曲线变化,差异无统计学意义($P>0.05$);与术后6个月相比,末次随访时两Lenke融合评级均显著改善($P<0.05$),融合量评级亦有升级,但差异无统计学意义($P>0.05$)。相应时间点,两组间椎间隙高度、Lenke融合评级和融合量评级的差异均无统计学意义($P>0.05$)。末次随访时,按椎间分区两组融合率由高至低横向组为融合器内>融

合器后>减压侧>融合器前>减压对侧;而斜向组为融合器内>融合器前>融合器后>减压侧>减压对侧。横向组融合器后的融合率显著高于斜向组($P<0.05$),而其他分区两组间差异均无统计学意义($P>0.05$)。

末次随访时,横向组1例5个分区均未见融合,伴L₅椎体椎弓根钉松动表现(图2);斜向组1例虽融合器内未融合(图3),但在融合器后方可见融合。

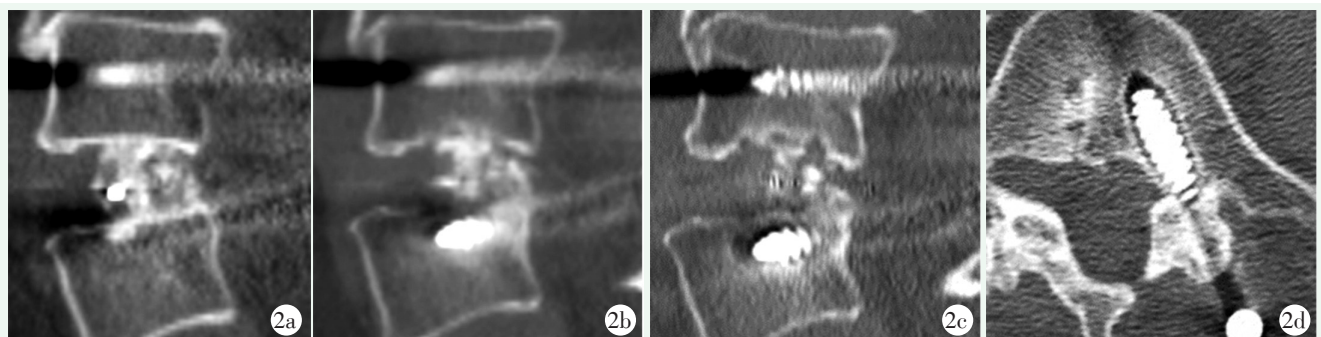

图2 患者,女,67岁,因腰椎管狭窄行TLIF术,融合器横置 2a:术后即刻CT显示椎间植骨量充分,椎弓根钉牢固 2b:术后6个月CT显示椎间植骨略有吸收 2c:术后2年末次随访CT显示椎间植骨吸收明显 2d:术后2年椎弓根钉松动明显

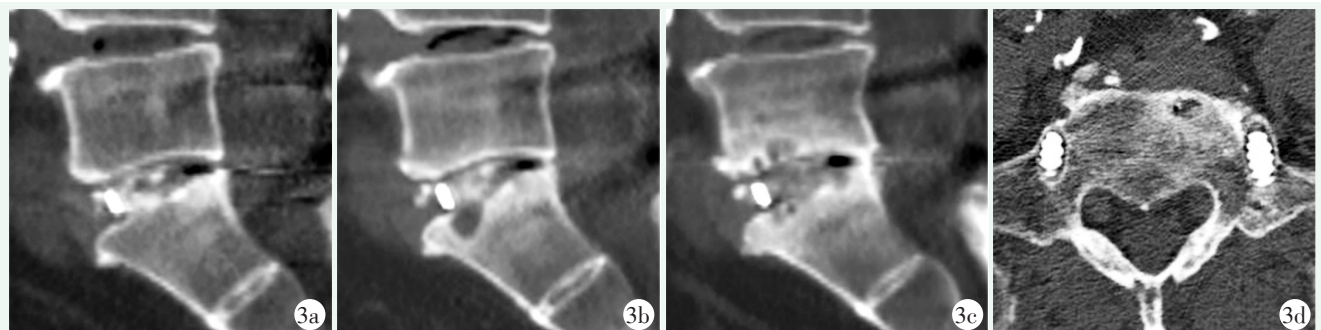


图3 患者,男,69岁,腰椎管狭窄症行TLIF,融合器斜置 3a:术后第3d腰椎CT矢状位,可见融合器内骨填充良好 3b:术后3个月,椎间隙未见融合表现 3c:术后2年,椎间隙内未见骨小梁通过等,但间隙后缘可见骨小梁通过 3d:术后2年,可见椎弓根钉松动表现

3 讨论

目前文献中常见的融合评价方法为基于X线片的Brantigan-Steffee分型^[13],但X线不能做为准确的评价标准^[11],所以很多学者用CT扫描加矢状位重建观察融合节段的上下终板有无连续的骨桥形成,以此评价融合情况^[14]。Lee^[15]通过CT评估腰椎术后融合的情况发现术后12个月评估局部骨融合情况更准确, Kim^[13]也认为术后1年评价融合情况最为合理。所以本研究采用CT评价TLIF术后的融合率,选择随访时间至少术后1年的患者作为研究对象,提

高了评价的准确性和合理性。本研究两组病例6个月随访时椎间隙融合程度以Lenke II级融合为主,但末次随访时Lenke I级融合明显增加,说明椎间融合在术后6个月仍未停止,需延长观察时间来确定是否为有效融合。

TLIF术中横行放置融合器更容易恢复腰椎的前凸,而合理的矢状位序列可减少术后疼痛、邻椎病的发生及术后翻修率^[16]。而斜行放置融合器操作相对简单,术中减少了器械与神经根及硬膜囊的接触,减少了神经牵拉,理论上降低了术中神经损伤的风险,但均未展示可靠的临床数据^[10]。本研究中57例患者

术后均未发生神经损伤，提示横向放置容易损伤神经可能只是存在于理论层面，随着手术技术的成熟和器

械操作的熟练，这种并发症还是有可能规避的。

表 4 两组患者影像测量结果与比较

指标	时间点	横向组 (n=23)	斜向组 (n=34)	P 值
椎间隙高度 (mm, $\bar{x} \pm s$)	术前	9.66±3.04	9.13±3.95	0.589
	术后 3 个月	11.07±3.55	11.11±4.50	0.972
	末次随访	10.52±3.87	10.74±4.54	0.850
	P 值	0.343	0.395	
Lenke 融合评级 (例, I/II/III/IV)	术后 6 个月	1/18/3/1	3/26/5/1	0.924
	末次随访	19/3/0/1	28/6/0/0	0.435
	P 值	<0.001	<0.001	
融合量评级 (例, I/II/III)	术后 6 个月	3/18/2	6/25/3	0.894
	末次随访	6/16/1	10/23/1	0.933
	P 值	0.484	0.352	
末次随访不同分区融合率 [例 (%)]	减压侧	16 (69.57)	20 (58.82)	0.576
	减压对侧	5 (21.74)	10 (29.41)	0.558
	融合器前	15 (65.22)	21 (61.76)	1.000
	融合器后	21 (91.30)	20 (58.82)	0.008
	融合器内	21 (91.30)	33 (97.06)	0.559

Kim^[17]发现横行放置的融合器比斜行放置的更靠终板前缘约 16%，这也造成了不同的生物力学结果。在冠状平面，融合器中置可以增加固定节段侧屈活动时的稳定性^[18]，而在矢状面，融合器前置可以增加屈伸活动时的稳定性。Rastegar^[19]和 Umale^[20]发现横行前置的融合器组骨-融合器界面应力最小。而 He^[21]发现，TLIF 中融合器横行前置虽可有效提高融合节段刚度并产生较少的融合器和终板的应力，但是在椎弓根螺钉棒系统产生的应力较大，提示出现内固定失效的概率较高。本研究发现，斜向组融合率为 100%，而横向组为 95.7%，有 1 例未融合且出现内置物的松动，说明从临床数据来看，斜向组的稳定性至少不低于横向组，因此融合器放置于哪个位置更具有生物力学优势，目前并不明确。

Choi^[22]为了描述 TLIF 术后融合器的位置，将椎间隙以 3×3 的方式平均分为 9 个区域，但他没有应用分区来评价融合的情况，而且以这种机械的分区方式也无法从 CT 上准确描述各个分区的融合特点。Lee^[23]以融合器为参考点将椎间隙分为 7 个区来观察 TLIF 术后椎间融合的特点，融合器内区及融合器前区融合率最高，其次是融合器后区。但他的研究对象是置入 2 枚融合器的 TLIF 术后患者，由于终板处理方式及融合器置入方式和数量不同，此结果并不能代表在更为常用的 TLIF 术后的融合特点。TLIF 术中

由于单侧入路加上视角的影响，融合器置入侧的骨床是最容易处理，而入路对侧的骨床最难处理，易出现软骨残留，影响融合效果^[24]。TLIF 术中融合器放置的位置对术后融合率的影响似乎不明显^[22]，本研究也得出了相似的结果。但具体植在哪里的骨块最终融合了，哪里才是真正有效植骨区域，关注的学者并不多。本研究中两组融合率最高的部位均位于融合器内，这与 Seo^[25]及 Lee^[23]在观察双融合器椎间融合特点时得出的结论一致。考虑原因是融合器的笼状结构避免植入骨屑溢出，高密度骨屑于密闭的笼内利于增强融合^[23, 25]。横向组融合器后方融合率高于斜向组与后方的植骨区域较大且植骨床处理充分有关，另外该区域前方有融合器支撑，后方有椎弓根钉系统固定，相对更加稳定，加之局部血肿的刺激，从而促进活性骨组织形成^[13]。

综上所述，腰椎融合手术采取横向和斜向置入椎间笼架均能取得满意的疗效，无论以何种方式放置融合器，融合器内的融合率是最高的，而横向放置时在融合器后方也可以得到 91.30% 的融合率，提示融合器内和横向组融合器后方是术中植骨的重点。

参考文献

- [1] 王丹, 蔡贤华, 徐峰, 等. 腰椎椎间融合术后笼架后移危险因素分析 [J]. 中国矫形外科杂志, 2021, 29 (14): 1264-1268.

- [2] Heinz Von Der Hoeh N, Villa T, Galbusera F, et al. Analysis of a unilateral bridging cage for lumbar interbody fusion: 2-year clinical results and fusion rate with a focus on subsidence [J]. *World Neurosurg*, 2018, 116: e308–e314.
- [3] Glassman SD, Carreon LY, Ghogawala Z, et al. Benefit of transforaminal lumbar interbody fusion vs posterolateral spinal fusion in lumbar spine disorders: a propensity-matched analysis from the National Neurosurgical Quality and Outcomes Database Registry [J]. *Neurosurgery*, 2016, 79 (3): 397–405.
- [4] Noorian S, Sorensen K, Cho W. A Systematic review of clinical outcomes in surgical treatment of adult isthmic spondylolisthesis [J]. *Spine J*, 2018, 18 (8): 1441–1454.
- [5] Lu T, Lu Y. Comparison of biomechanical performance among posterolateral fusion and transforaminal, extreme, and oblique lumbar interbody fusion: a finite element analysis [J]. *World Neurosurg*, 2019, 129: e890–e899.
- [6] Meng B, Bunch J, Burton D, et al. Lumbar interbody fusion: recent advances in surgical techniques and bone healing strategies [J]. *Eur Spine J*, 2021, 30 (1): 22–33.
- [7] 马远, 程省, 郭雄飞, 等. 椎管狭窄症两种经椎间孔椎体间融合术比较 [J]. *中国矫形外科杂志*, 2020, 28 (19): 1729–1733.
- [8] 孙武, 朱立国, 杨克新, 等. 退行性腰椎侧凸椎管狭窄两种椎间融合术比较 [J]. *中国矫形外科杂志*, 2021, 29 (21): 1939–1944.
- [9] Chi K, Cheng S, Kuo Y, et al. Safety of lumbar interbody fusion procedures for degenerative disc disease: a systematic review with network meta-analysis of prospective studies [J]. *Global Spine J*, 2021, 11 (5): 751–760.
- [10] Wanderman N, Sebastian A, Fredericks DJ, et al. Bullet cage versus crescent cage design in transforaminal lumbar interbody fusion [J]. *Clin Spine Surg*, 2020, 33 (2): 47–49.
- [11] Mummaneni PV, Dhall SS, Eck JC, et al. Guideline update for the performance of fusion procedures for degenerative disease of the lumbar spine. Part 4: radiographic assessment of fusion status [J]. *J Neurosurg Spine*, 2014, 21 (1): 23–30.
- [12] Rodgers WB, Gerber EJ, Rodgers JA. Clinical and radiographic outcomes of extreme lateral approach to interbody fusion with beta-tricalcium phosphate and hydroxyapatite composite for lumbar degenerative conditions [J]. *Int J Spine Surg*, 2012, 6 (1): 24–28.
- [13] Kim KS, Yang TK, Lee JC. Radiological changes in the bone fusion site after posterior lumbar interbody fusion using carbon cages impacted with laminar bone chips: follow-up study over more than 4 years [J]. *Spine (Philadelphia, Pa. 1976)*, 2005, 30 (6): 655–660.
- [14] Formica M, Vallerga D, Zanirato A, et al. Fusion rate and influence of surgery-related factors in lumbar interbody arthrodesis for degenerative spine diseases: a meta-analysis and systematic review [J]. *Musculoskel Surg*, 2020, 104 (4): 1–15.
- [15] Lee JH, Lee J, Park J, et al. Fusion rates of a morselized local bone graft in polyetheretherketone cages in posterior lumbar interbody fusion by quantitative analysis using consecutive three-dimensional computed tomography scans [J]. *Spine J*, 2011, 11 (7): 647–653.
- [16] Toop N, Viljoen S, Baum J, et al. Radiographic and clinical outcomes in one- and two-level transforaminal lumbar interbody fusions: a comparison of bullet versus banana cages [J]. *J Neurosurg Spine*, 2021, 2021: 1–10.
- [17] Kim J, Shin M, Lee H, et al. Restoration of lumbopelvic sagittal alignment and its maintenance following transforaminal lumbar interbody fusion (TLIF): comparison between straight type versus curvilinear type cage [J]. *Eur Spine J*, 2015, 24 (11): 2588–2596.
- [18] McKissack HM, Levene HB. Does the cage position in transforaminal lumbar interbody fusion determine unilateral versus bilateral screw placement? A review of the literature [J]. *Asian Spine J*, 2019, 13 (2): 325–333.
- [19] Rastegar S, Arnoux PJ, Wang X, et al. Biomechanical analysis of segmental lumbar lordosis and risk of cage subsidence with different cage heights and alternative placements in transforaminal lumbar interbody fusion [J]. *Comput Methods Biomech Biomed Engin*, 2020, 23 (9): 456–466.
- [20] Umale S, Yoganandan N, Baisden JL, et al. A biomechanical investigation of lumbar interbody fusion techniques [J]. *J Mechan Behavior Biomed Mater*, 2022, 125: 104961.
- [21] He L, Xiang Q, Yang Y, et al. The anterior and traverse cage can provide optimal biomechanical performance for both traditional and percutaneous endoscopic transforaminal lumbar interbody fusion [J]. *Comput Biol Med*, 2021, 131: 104291.
- [22] Choi WS, Kim JS, Hur JW, et al. Minimally invasive transforaminal lumbar interbody fusion using banana-shaped and straight cages: radiological and clinical results from a prospective randomized clinical trial [J]. *Neurosurgery*, 2018, 82 (3): 289–298.
- [23] Lee J, Lee D, Jung C, et al. The significance of extra-cage bridging bone via radiographic lumbar interbody fusion criterion [J]. *Global Spine J*, 2021, 2021: 1258261491.
- [24] Rihn JA, Gandhi SD, Sheehan P, et al. Disc space preparation in transforaminal lumbar interbody fusion: a comparison of minimally invasive and open approaches [J]. *Clin Orthop*, 2014, 472 (6): 1800–1805.
- [25] Seo DK, Kim MJ, Roh SW, et al. Morphological analysis of interbody fusion following posterior lumbar interbody fusion with cages using computed tomography [J]. *Medicine*, 2017, 96 (34): e7816.

(收稿:2022-01-01 修回:2022-06-08)

(同行评议专家: 黄勇 唐家广 张轶超)

(本文编辑: 郭秀婷)