·个案报告·

脊髓空洞症合并肩关节不稳△

薛　静[1]，初　冬[1]，厉晓杰[1]，刘俊鹏[1]，陈宇飞[1]，杜俊杰[1]，刘玉杰[2*]

（1. 空军特色医学中心骨科，北京 100089；2. 中国人民解放军总医院第四医学中心骨科医学部，北京 100853）

关键词：神经性关节炎，脊髓空洞症，肩关节不稳

中图分类号：R681.7　　**文献标志码**：C　　**文章编号**：1005-8478（2023）02-0184-03

夏科氏关节炎（Charcot arthropathy），又称作神经性关节炎，多数是由于糖尿病、脊髓空洞症、脊髓创伤、麻风病、慢性酒精中毒等因素，夏科氏关节炎常累及肩关节，导致骨质破坏，肩关节不稳和抬举功能障碍。造成肩关节周围神经功能障碍，脊髓空洞症是导致肩关节夏科氏关节炎的常见原因[1]，发生肩关节反复脱位，骨关节退变与破坏。

1　病例资料

患者，男，39 岁，不明原因左肩关节反复脱位十余年，每次脱位可自行复位，10 d 前左肩关节再次发生脱位，自行牵拉复位未能成功，遂来院就诊。

查体：左肩关节外展、前屈、背伸、内外旋均受限。左肘、腕、指关节活动自如，肌肉力量正常，左上肢痛温觉减退。左肩关节呈方肩（图 1a）伴空虚感。左肱二头肌较对侧隆起，呈“大力水手征”阳性，杜加氏征阳性，Sulcus 征试验阳性。影像学检查：X 线片显示左肩关节脱位，外侧可见钙化斑（图 1b），CT 显示左肱骨头向前下方脱位，关节盂前下缘嵌入肱骨头骨缺损处。MRI 显示左肩关节肩袖信号紊乱，关节腔大量高信号，肱二头肌长头腱于结节间沟处信号缺失，肱骨头嵌入肩胛盂（图 1c）。诊断为左肩关节脱位、Hill-sach 损伤。在非麻醉下试行手法复位成功。复位过程患者无疼痛感、无痛苦表情（1d）。复位后肩肘吊带制动，次日左肩关节再次发生脱位。

给予颈椎 MRI 检查显示：C_2~T_2 水平脊髓中央管长条状异常信号，T1WI 呈低信号，T2WI 呈高信号（图 1e）。肌电图检查：双侧指总伸肌、第一骨间肌、拇短展肌神经源性受损。

关节镜探查发现肩关节腔内滑膜组织增生、充血、水肿，冈上肌腱、冈下肌腱撕裂（图 1f），关节腔与肩峰下滑囊相通；肱二头肌长头腱断裂缺如（图 1g）；关节盂及肱骨头和肩盂软骨下骨大面积裸露。肩盂嵌入肱骨头三角形沟槽状缺损区呈锁定型咬合（图 1h）。

2　讨　论

肩关节不稳、不可修复性巨大肩袖损伤，根据常规查体和影像学检查比较容易诊断。然而，对来源于颈源性疾病造成的肩关节不稳，经验不足的医师很容易忽略颈段脊髓和颈丛神经病变与肩关节疾病的联系，往往仅围绕着肩关节来寻求病因，是发生漏诊漏治或误诊误治的主要原因。因此，当查体发现患肢感觉运动分离，怀疑是否有颈椎脊髓空洞症或神经系统病变时，要进行颈椎 MRI 检查，进一步明确诊断。通过本例颈椎 MRI 显示颈段脊髓中央导水管扩张，是脊髓空洞症的典型表现。

脊髓中央管纵贯脊髓全程，脑脊液循环梗阻可导致脊髓空洞形成[2]。脊髓空洞症是一种慢性、进行性脊髓内中央导水管管状囊性扩张的脊髓疾病，表现为囊腔由内向外进行性扩大压迫脊髓组织，导致感觉、运动分离和神经营养障碍，表现为痛温觉减退而触觉深感觉正常[3]。星形胶质细胞增多是其主要病理表现[4]。MRI 检查表现为脊髓节段性长 T1 长 T2 信号囊性病变[5]，对脊髓空洞症具有重要的诊断价值。

DOI:10.3977/j.issn.1005-8478.2023.02.21

△**基金项目**：军队后勤科研项目（编号：BKJ19B054）；空军“飞行人员作战效能提升航空医学重大问题科技攻关”首批资助项目（编号：2019ZTA02）

作者简介：薛静，副主任医师，博士学位，研究方向：骨科运动医学，（电话）13811996232，（电子信箱）drxuejing@163.com

* **通信作者**：刘玉杰，（电话）13161146779，（电子信箱）13701356381@163.com

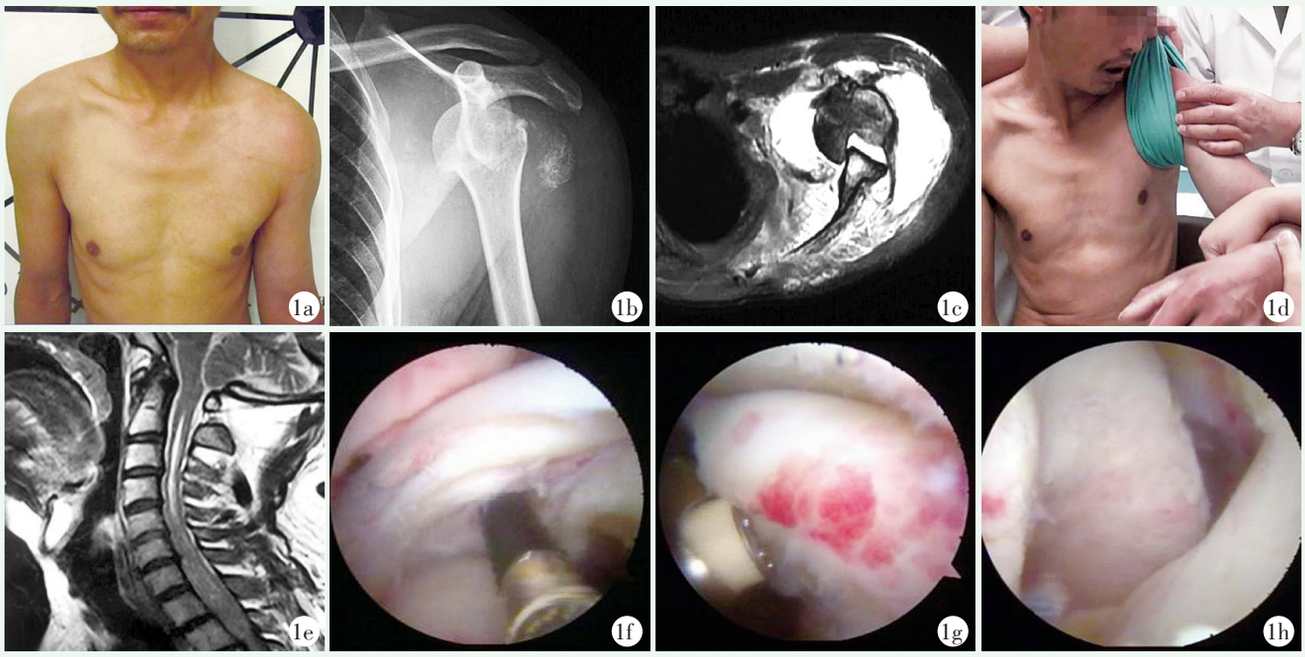

图 1　患者，男，39 岁，左肩关节不明原因反复脱位 1 年余，肩关节经常突发绞锁症状　1a: 左肩关节呈方肩伴空虚感　1b: X 线片示左肩关节脱位伴软组织钙化　1c: MRI 示肩关节腔高信号，肱骨头嵌入肩盂三角形骨缺损内　1d: 在非麻醉下试行手法复位，复位过程患者无疼痛感、无痛苦表情　1e: 颈椎 MRI 显示 C_2~T_2 水平脊髓可见中央管位置长条状异常信号影，T2WI 呈高信号　1f: 冈上肌腱损伤大面积缺损　1g: 肱二头肌长头腱断裂缺如　1h: 肱骨头沟槽状缺损与肩盂前下缘咬合

“夏科氏关节”是由法国学者 Jean-Marie Charcot 1868 年提出，由感觉神经异常及神经营养失调引起的骨关节破坏性疾病 [2]。脊髓空洞症是夏科关节的主要病因之一，病变多见于颈段脊髓，属于神经营养性障碍，表现为关节肿胀及活动受限 [4]。由于关节缺乏保护性反应，关节软骨磨损破坏严重，特别是长期从事重体力劳动者损伤更为严重。夏科氏关节炎，早期 X 线片检查显示软组织肿胀，骨端致密。晚期关节有不同程度的骨质吸收、破坏、关节内游离体、骨赘或新骨形成、关节脱位与畸形，还可发生关节周围结构破坏与病理性骨折。

肩关节夏科氏关节炎文献报道并不太多，2018 年 Wang [5] 统计了在 Pubmed 上发表的关于夏科氏关节炎的报道，共 34 例，其中 17 例（50%）涉及肩关节。同年，Hernigou [6] 也对英文文献中夏科氏关节累及肩关节的报道进行统计，共 18 例，占所有夏科氏关节炎的 5%。

由于肩关节夏科氏关节炎相对罕见，临床认识不足容易发生漏诊。对于无明显诱因出现肩关节反复脱位的患者，查体中应常规检查温、痛觉和触觉，必要时进行颈椎的影像学检查，早发现早治疗可以有效改善预后。虽然夏科氏肩关节炎在影像学和关节镜下的病理改变十分严重，但是疼痛症状和肌力障碍并不明显，由于保护性痛觉减退，肩关节可发生反复脱位，肱骨头与肩盂反复发生撞击，造成肱骨头及骨软骨严重损伤与骨缺损。夏科氏肩关节炎患者发生肩关节脱位可以自行复位，初次不宜过度治疗，以维持肩关节功能为主。后期由于肩盂嵌入肱骨头，发生咬合性绞锁难以复位需要手术处理。

有报道对夏科氏膝骨关节炎患者采用旋转铰链式膝关节置换手术治疗，其短期疗效较好，但远期疗效尚待探讨 [7]。夏科氏肩关节炎既往采用肩关节融合、半肩关节置换以及肩关节表面置换，长期疗效均不理想 [1]。许多学着认为治疗的关键是对颈椎脊髓空洞原发病的治疗阻止其进展 [3, 8]。Makihara 等 [9] 报道了 1 例合并重度肩关节骨关节炎的脊髓空洞症患者，经过脊髓减压术后，原有关节盂骨缺损，在术后 3 年里持续再生，且肩关节活动范围几乎恢复正常。Matsuhashi 等 [10] 也报道了 3 例脊髓减压术后进行肱骨头置换的患者，随访 8 年，疼痛及活动范围均有改善，术后没有发生失败。也有部分脊髓空洞自行吸收的报道 [11]。

综上所述，脊髓空洞症导致的肩关节夏科氏关节炎合并脱位的治疗，前提是神经外科对于脊髓空洞的诊治，通过保守治疗维持关节的功能。对于发生咬合性绞锁，难以复位的采用关节镜手术探查和治疗也是

较好的可选治疗方法。

参考文献

[1] Snoddy MC, Lee DH, Kuhn JE. Charcot shoulder and elbow: a review of the literature and update on treatment [J] . J Shoulder Elbow Surg, 2017, 26 (3) : 544-552.

[2] Kumar DR, Aslinia F, Yale SH, et al. Jean-Martin Charcot: the father of neurology [J] . Clin Med Res, 2011, 9 (1) : 46-49.

[3] 郑冠, 夏虹 . 脊髓空洞症的发病机制及手术治疗研究进展 [J] . 中国脊柱脊髓杂志, 2015, 25 (4) : 374-378.

[4] Sanders LJ. Jean-Martin Charcot (1825-1893) . The man behind the joint disease [J] . J Am Podiatr Med Assoc, 2002, 92 (7) : 375-380.

[5] Wang X, Li Y, Gao J, et al. Charcot arthropathy of the shoulder joint as a presenting feature of basilar impression with syringomyelia: a case report and literature review [J] . Medicine (Baltimore) , 2018, 97 (28) : e11391.

[6] Hernigou J, Boulares S, Delahaut O. Spontaneous posterior shoulder dislocation as the first symptom of a Charcot arthropathy [J] . Acta Orthop Belg, 2018, 84 (1) : 73-77.

[7] 庄至坤, 许志庆, 林行会, 等 . 可旋转铰链膝在晚期夏科氏膝关节病的应用 [J] . 中国矫形外科杂志, 2022, 30 (3) : 277-280.

[8] Zhou Y, Zhu L, Lin YX, et al. Charcot elbow joint as the initial symptom in Chiari malformation with syringomyelia [J] . Chin Med J (Engl) , 2015, 128 (24) : 3381-3382.

[9] Makihara T, Onishi S, Wadano Y, et al. Regrowth of the deteriorated glenoid in advanced Charcot shoulder after suboccipital decompression for syringomyelia: a case report [J] . J Shoulder Elbow Surg, 2015, 24 (8) : e223-e228.

[10] Matsuhashi T, Nagahama K, Suenaga N, et al. Midterm outcomes after humeral head replacement with rotator cuff repair in patients with syringomyelia shoulder neuroarthropathy: a report on three cases [J] . J Shoulder Elbow Surg, 2011, 20 (8) : e8-e15.

[11] 张宏其, 陈凌强, 郭超峰, 等 . 无神经症状的脊柱侧凸伴脊髓空洞症患者应否外科处理脊髓空洞的临床研究 [J] . 中国矫形外科杂志, 2008, 16 (13) : 961-965.

（收稿：2022-05-10 修回：2022-09-01）
（同行评议专家：李海鹏　伍　骥）
（本文编辑：闫承杰）

（上接 183 页）

[10] O'Brien J, Grebenyuk J, Leith J, et al. Frequency of glenoid chondral lesions on MR arthrography in patients with anterior shoulder instability [J] . Europ J Radiol, 2012, 81 (11) : 3461-3465.

[11] Galano GJ, Weisenthal BM, Altchek DW. Articular shear of the anterior-inferior quadrant of the glenoid: a gle- nolabral articular disruption lesion variant [J] . Radiology, 2010, 291 (2) : 175-186.

[12] Guntern DV, Pfirrmann CWA, Schmid MR, et al. Articular cartilage lesions of the glenohumeral joint: diagnostic effectiveness of MR arthrography and prevalence in patients with subacromial impingement syndrome [J] . Radiology, 2003, 226 (1) : 165-170.

[13] Waldt S, Burkart A, Imhoff AB, et al. Anterior shoulder instability: accuracy labroligamentous injuries [J] . Radiology, 2005, 237 (2) : 578-583.

[14] Weisenthal BM, Altchek DW. Articular shear of the anterior-inferior quadrant of the glenoid: a glenolabral articular disruption lesion variant [J] . Am J Orthop, 2013, 42 (1) : 41-43.

[15] Agarwalla A, Puzzitiello RN, Leong NL, et al. Concurrent primary repair of a glenoid labrum articular disruption and a bankart lesion in an adolescent: a case report of a novel technique [J] . Case Rep Orthop, 2019, 2019: 4371860.

[16] 甘志勇, 张少战, 黄长明, 等 . 关节盂软骨损伤的镜下手术治疗 [J] . 中国矫形外科杂志, 2022, 30 (11) : 1043-1046.

[17] Davey MS, Hurley ET, Colasanti CA, et al. Clinical outcomes of patients with anterior shoulder instability and glenolabral articular disruption lesions: A retrospective comparative study [J] . Am J Sports Med, 2020, 48 (14) : 3472-3477.

（收稿：2022-07-04 修回：2022-10-19）
（同行评议专家：刘玉杰　李海鹏　任　骥）
（本文编辑：郭秀婷）