

· 临床研究 ·

关节内注射脐带血单个核细胞治疗膝骨关节炎[△]

靳文舒, 王 哲, 岳耀辉, 李树锋, 闫新峰*

(山东第一医科大学第一附属医院, 山东济南 250014)

摘要: [目的] 探讨脐带血单个核细胞 (umbilical cord blood mononuclear cells, UCB-MNCs) 治疗膝关节炎 (knee osteoarthritis, KOA) 的临床疗效和安全性。[方法] 2021年2月—2022年9月, 30例早、中期KOA患者接受膝关节腔内注射 2×10^8 (3 ml) UCB-MNCs治疗2次, 间隔1个月。评估临床与影像资料。[结果] 所有患者均顺利完成注射, 主要不良反应为注射数天内关节肿胀和疼痛, 但不影响关节功能活动。治疗前后血常规、血沉、C反应蛋白以及肝功能、肾功能均无显著变化。随访6个月以上, 随时间推移, 患者疼痛和肿胀的VAS评分, 以及WOMAC的疼痛、僵硬、功能、总体评分均显著降低 ($P < 0.05$), 而KOOS各子项评分均显著提高 ($P < 0.05$)。影像方面, 与治疗前相比, 治疗3个月后X线片显示内侧、外侧和髌股室的K-L评级均无显著变化 ($P > 0.05$); 内侧室MOAKS无显著变化 ($P > 0.05$), 而外侧室和髌股室MOAKS显著下降 ($P < 0.05$)。[结论] KOA患者膝关节腔内注射UCB-MNCs治疗能有效缓解疼痛, 改善功能。

关键词: 脐带血, 单个核细胞, 膝关节炎, 软骨, 干细胞

中图分类号: R681.57 **文献标志码:** A **文章编号:** 1005-8478 (2023) 06-0555-04

Intra-articular injection of umbilical cord blood mononuclear cells for treatment of knee osteoarthritis // JIN Wen-shu, WANG Zhe, YUE Yao-hui, LI Shu-feng, YAN Xin-feng. The first affiliated Hospital of Shandong first Medical University, Jinan 250014, China

Abstract: [Objective] To explore the clinical efficacy and safety of intra-articular injection of umbilical cord blood mononuclear cells (UCB-MNCs) for treatment of knee osteoarthritis (KOA). [Methods] From February 2021 to September 2022, 30 patients received intravenous injection of 2×10^8 (3 ml) UCB-MNCs twice with one month apart for early- and mid-stage KOA. The clinical and imaging data were evaluated. [Results] All the patients had the injection completed successfully, with the main adverse reactions of joint swelling and pain within a few days after injection, whereas which not affected functional activities of the joint. There were no significant changes in blood routine, erythrocyte sedimentation, C-reactive protein, liver function and kidney function before and after treatment. As time went during the follow-up lasted for 6 months, the VAS scores for pain and swelling, as well as WOMAC pain, stiffness, function, and overall scores significantly decreased ($P < 0.05$), while all KOOS subscores significantly increased ($P < 0.05$). Radiographically, the Kellgren-Lawrence grades in the medial, lateral and patellofemoral compartments remained unchanged ($P > 0.05$), the MRI Osteoarthritis Knee Score (MOAKS) of the medial compartment was not changed either ($P > 0.05$), while the MOAKS scores of the lateral and patellofemoral compartments significantly decreased 3 months after treatment compared with those before treatment ($P < 0.05$). [Conclusion] Intra-articular injection of UCB-MNCs for KOA does effectively relieve pain and improve function in this trial.

Key words: umbilical cord blood, mononuclear cells, knee osteoarthritis, cartilage, stem cells

膝关节炎 (knee osteoarthritis, KOA) 是一种缓慢进展的退行性骨关节病, 主要病理特征是炎症与进行性关节软骨退变^[1]。由于关节软骨再生修复能力极其有限, 传统药物干预无法从根本上逆转软骨退变进程, 干细胞治疗则为软骨的修复和再生提供了可能^[2]。脐带血单个核细胞 (umbilical cord blood mono-

nuclear cells, UCB-MNCs) 取自脐带血, 除含有单核细胞、淋巴细胞外, 还有间充质干细胞 (mesenchymal stem cells, MSCs)、造血干细胞等干细胞成分, 其中干细胞能够调控软骨细胞功能, 抑制其凋亡, 促使软骨损伤的修复^[3-5]。体外实验已证明外周血单个核细胞能够促进同种异体软骨细胞的增殖和迁移^[5]。为

DOI:10.3977/j.issn.1005-8478.2023.06.16

△基金项目: 山东省自然科学基金项目 (编号: ZR2019MH130)

作者简介: 靳文舒, 硕士研究生, 研究方向: 骨关节炎的相关基础和临床研究, (电话) 15666258552, (电子信箱) jin15666258552@163.com

* 通信作者: 闫新峰, (电话) 13869112527, (电子信箱) yanxinfeng@sdhospital.com.cn

进一步验证UCB-MNCs对KOA的治疗作用,本研究选取2021年2月—2022年9月参与试验的30例KOA患者行关节腔内注射UCB-MNCs治疗以探究其临床效果和安全性。

1 临床资料

1.1 一般资料

2021年2月—2022年9月,选取30例KOA患者,所有患者均符合美国风湿病学会(ACR)修订的《膝关节骨关节炎分类标准》中KOA诊断标准;X线Kellgren-Lawrence分级处于III级及以下。其中男12例,女18例,平均年龄(54.1±8.5)岁,BMI为(24.0±3.3)kg/m²,左膝16例、右膝14例。本研究是一项前瞻性临床观察性试验(Clinical Trials.gov注册号NCT05000593),已通过医院伦理批准,所有患者均知情同意并签署知情同意书。

1.2 治疗方法

脐带血单个核细胞(UCB-MNCs)的制备:UCB-MNCs由山东省脐带血造血干细胞库提供,制备方法为:将新鲜脐带血移至50 ml离心管中,900 g离心15 min,去除上层血浆后,使用生理盐水稀释下层细胞,混匀后加至Ficoll分层液上,800 g离心20 min。吸取白膜层细胞经生理盐水洗涤2次(室温下分别以500 g、300 g离心10 min)后重悬得到单个核细胞悬液,经细胞计数及活率检测、流式细胞表型检测,检测合格后制成每份3 ml含细胞数 2×10^8 应用于本研究。

关节腔内注射:患者取仰卧位,伸直患膝。局部消毒后,选取膝关节髌骨外上入路行关节穿刺。向关节腔内注入1份UCB-MNCs,注射完成后局部无菌包扎,让患者屈伸膝关节活动数次,4周后行第2次注射。嘱患者1周内避免剧烈运动,告知注射后疼痛及肿胀等相关可能性。

1.3 评价指标

以美国国家癌症研究所不良事件通用术语标准(NCI-CTCAE)为依据,将膝关节出现肿胀、疼痛并且需服用止痛药物治疗者视为出现不良反应事件,将任何导致需住院治疗或明显影响生活自理行为者视为出现严重不良反应事件。采用疼痛和肿胀的视觉模拟评分(visual analogue scale, VAS)、西安大略和麦克斯特大学骨关节炎指数评分(the Western Ontario and McMaster University, WOMAC)、膝关节损伤及骨关节炎结局评分(Knee Injury and Osteoarthritis Outcome

Score, KOOS)评估临床疗效。

抽静脉血,检验血常规、肝功能、肾功能、ESR和CRP。行影像检查,按Kellgren-Lawrence分级,评估内侧室、外侧室、髌股室OA变化;按核磁共振骨性关节炎评分(MRI osteoarthritis knee score, MOAKS)进行软骨评分,分别评定内侧室、外侧室、髌股室。

1.4 统计学方法

采用SPSS 25.0软件进行数据统计分析,计量资料以 $\bar{x} \pm s$ 表示,资料呈正态分布时,采用单因素方差分析;资料呈非正态分布时,采用秩和检验。等级资料采用Kruskal-Wallis H检验。 $P < 0.05$ 为差异有统计学意义。

2 结果

2.1 临床结果

30例患者均顺利完成2次注射,注射过程中均无严重不良事件。第1次注射后,9例膝关节肿胀、疼痛明显,但运动功能正常,口服消炎止痛药后,均于10 d内症状消失。其中2例出现发热,最高体温均低于38℃并于第2 d恢复正常,认定9例出现不良反应。第2次注射后,6例出现不良反应,10 d内药物保守治疗后恢复正常。

第2次注射后随访6个月以上,随访过程中,所有患者均未出现症状加重,也未发现任何与治疗相关的不良反应。临床资料见表1,随时间推移,患者疼痛和肿胀的VAS评分,以及WOMAC的疼痛、僵硬、功能、总体评分均显著降低($P < 0.05$),而KOOS各子项评分均显著提高($P < 0.05$)。

2.2 辅助检查

所有患者注射前和2次注射后的血常规、肝功能、肾功能、ESR、CRP均无显著差异。

影像资料见表2,与治疗前相比,治疗3个月后X线片显示内侧、外侧和髌股室的K-L评级均无显著变化($P > 0.05$)。与治疗前相比,治疗3个月后内侧室MOAKS无显著变化,而外侧室和髌股室MOAKS评分显著下降($P < 0.05$)。典型病例影像见图1。

3 讨论

本研究结果显示:早、中期KOA患者经过2次注射UCB-MNCs后,疼痛减轻、功能恢复,疗效能

持续半年并仍处在逐渐改善趋势中，这与脐带或脐血 MSCs 治疗 KOA 的研究结果基本相同^[6, 7]，而 UCB-MNCs 获取速度快，操作简单，没有体外培养扩增可能带来的附加风险。安全性方面，注射前后的实验室

检查均无异常，没有患者因严重不良反应事件退出本研究，膝关节内注射 UCB-MNCs 后具有较高的安全性。

表 1 30 例患者临床功能评分结果 (分, $\bar{x} \pm s$) 与比较

指标	治疗前	治疗后 1 个月	治疗后 3 个月	治疗后 6 个月	P 值
疼痛 VAS 评分	6.5±1.3	4.3±1.0	3.2±0.9	2.3±0.6	<0.001
肿胀 VAS 评分	4.9±1.4	4.6±1.2	4.3±1.0	2.9±0.9	<0.001
WOMAC-疼痛	6.4±1.8	4.3±1.4	3.2±1.3	2.7±1.1	<0.001
WOMAC-僵硬	1.6±1.3	0.7±0.9	0.4±0.7	0.3±0.5	<0.001
WOMAC-功能	9.1±3.2	6.6±2.9	4.5±2.5	4.3±2.0	<0.001
WOMAC-总体	17.1±4.9	11.6±3.8	8.2±3.5	7.1±2.8	<0.001
KOOS-疼痛	70.8±7.4	78.8±6.4	84.0±5.6	87.5±5.8	<0.001
KOOS-症状	72.4±12.0	82.0±7.8	90.0±6.5	95.2±2.2	<0.001
KOOS-日常活动能力	71.7±8.2	77.9±7.6	81.0±7.4	82.7±7.3	<0.001
KOOS-运动及娱乐能力	39.3±11.2	51.0±9.3	58.0±8.8	62.2±10.1	<0.001
KOOS-生活质量	47.5±8.6	60.6±7.9	66.3±8.0	67.7±7.7	<0.001

表 2 30 例患者影像评估结果与比较

指标	治疗前	治疗后 3 个月	P 值
内侧室 K-L 评级 (膝, 0/I/II/III/IV)	0/7/15/8/0	0/8/13/9/0	>0.999
外侧室 K-L 评级 (膝, 0/I/II/III/IV)	0/13/16/1/0	0/14/15/1/0	0.705
髌股室 K-L 评级 (膝, 0/I/II/III/IV)	0/9/12/9/0	0/10/11/9/0	0.480
内侧室 MOAKS 评分 (分, $\bar{x} \pm s$)	0.5±0.8	0.4±0.7	0.083
外侧室 MOAKS 评分 (分, $\bar{x} \pm s$)	0.3±0.5	0.1±0.3	0.025
髌股室 MOAKS 评分 (分, $\bar{x} \pm s$)	0.9±1.0	0.7±1.0	0.008

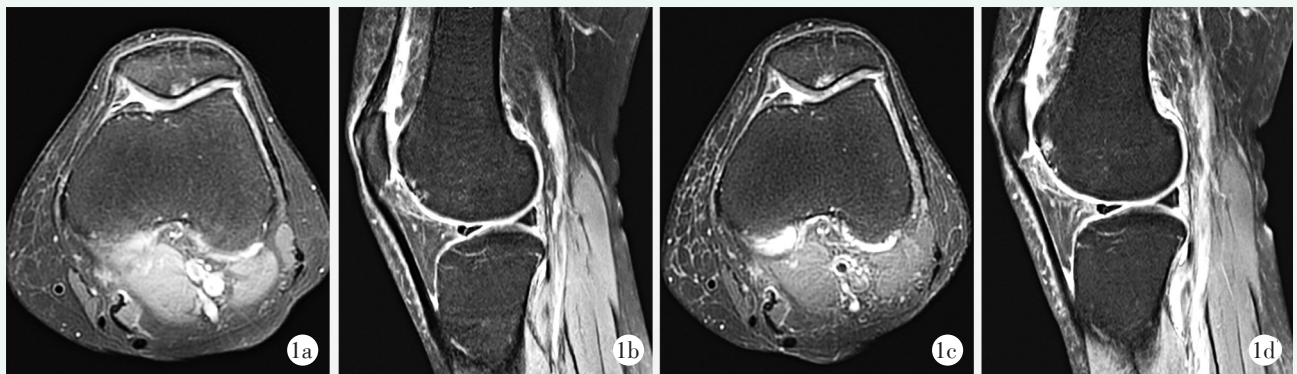


图 1 患者, 女, 64 岁, 诊断为左侧膝关节骨关节炎, 经关节腔内注射脐带血单个核细胞治疗 1a, 1b: 治疗前 MRI 显示髌骨、股骨部位软骨损伤情况 1c, 1d: 治疗后 3 个月 MRI 显示髌骨、股骨部位软骨损伤范围减少, 水肿减轻, 新生软骨填补受损部位

由于没有对照组, 作者将研究结果与对 KOA 自然病程变化的研究进行比较。文献分析表明, 一旦骨性关节炎开始, 软骨损伤将不断进展并逐渐加重。对 869 名受试者进行观察, 发现每年有 3% 的男性和 4% 的女性 K-L 分级出现增加^[8], 关节炎症状加重。在

MRI 评价软骨的研究中显示自然病程中 KOA 的关节软骨持续损失, 6 个月时软骨厚度测量显示全软骨损失率达 3.8%^[9], 作者的结果表明注射 UCB-MNCs 后关节炎症状减轻, 虽然 K-L 分级没有显著变化, 但 MRI 显示关节软骨损伤得到修复, 提示 KOA 在一定

程度上被遏制或逆转,说明UCB-MNCs治疗KOA是有效的。

UCB-MNCs中所含MSCs仅占单个核细胞总数的0.01%左右,由于没有经过培养扩增,MSCs虽然数量较少但仍保持原始生态位,这可能是本研究与使用扩增的脐血或脐带MSCs治疗KOA效果相似的原因之一^[6,7]。MSCs治疗KOA的作用机制主要是旁分泌和分化替代。旁分泌表现在MSCs培养后的上清液或产生的基质与软骨细胞共培养或注入关节后能够增强软骨细胞的增殖和迁移^[10,11];MSCs的外泌体能降低软骨细胞基质中金属蛋白酶MMP13的表达,增强抗炎细胞因子IL-10和II型胶原的表达,从而减轻炎症反应、抑制分解代谢、促进软骨修复^[11,12]。MSCs还能在BMP-2和TGF- β 1的诱导下分化为软骨细胞^[13],培养扩增的MSCs与基质支架结合植入到关节软骨缺损处12个月后大多数患者软骨缺损被修复,并在24个月时仍维持修复状态^[14]。

综上所述,关节腔内注射脐带血单个核细胞有望成为治疗早、中期膝骨关节炎的有效方案。作为首次UCB-MNCs治疗KOA的临床试验,作者的样本量较小,随访时间短,对临床效果、膝关节软骨变化和不良反应的观察结果都是短期的,需要增加样本量延长观察时间进一步研究。

参考文献

- [1] Sharma L. Osteoarthritis of the Knee [J]. *N Engl J Med*, 2021, 384 (1): 51-59.
- [2] 吕林洁,王长生,王晓冰,等. 间充质干细胞治疗膝骨性关节炎的临床研究进展 [J/CD]. *中华细胞与干细胞杂志(电子版)*, 2021, 11 (6): 365-371.
- [3] 寇龙威,郭珈宜,李峰,等. 外泌体在修复骨关节炎软骨损伤中的应用 [J]. *中国矫形外科杂志*, 2020, 28 (22): 2073-2076.
- [4] 贾海栋,李毅. 兔脂肪间充质干细胞膜片促进关节软骨损伤修复 [J]. *中国矫形外科杂志*, 2022, 30 (16): 1497-1502.
- [5] Hopper N, Henson F, Brooks R, et al. Peripheral blood derived mononuclear cells enhance osteoarthritic human chondrocyte migration [J]. *Arthritis Res Ther*, 2015, 17 (1): 199.
- [6] Suh DW, Han SB, Yeo WJ, et al. Human umbilical cord-blood-derived mesenchymal stem cell can improve the clinical outcome and Joint space width after high tibial osteotomy [J]. *Knee*, 2021, 33: 31-37.
- [7] Diloglo IH, Canintika AF, Hanitya AL, et al. Umbilical cord-derived mesenchymal stem cells for treating osteoarthritis of the knee: a single-arm, open-label study [J]. *Eur J Orthop Surg Traumatol*, 2020, 30 (5): 799-807.
- [8] Felson DT, Zhang Y, Hannan MT, et al. The incidence and natural history of knee osteoarthritis in the elderly. The Framingham Osteoarthritis Study [J]. *Arthritis Rheum*, 1995, 38 (10): 1500-1505.
- [9] Raynauld JP, Martel-Pelletier J, Berthiaume MJ, et al. Quantitative magnetic resonance imaging evaluation of knee osteoarthritis progression over two years and correlation with clinical symptoms and radiologic changes [J]. *Arthritis Rheum*, 2004, 50 (2): 476-87.
- [10] Cheng JH, Hsu CC, Hsu SL, et al. Adipose-derived mesenchymal stem cells-conditioned medium modulates the expression of inflammation induced bone morphogenetic protein-2, -5 and -6 as well as compared with shockwave therapy on rat knee osteoarthritis [J]. *Biomedicines*, 2021, 9 (10): 4721-4729.
- [11] Tofiño-Vian M, Guillén MI, Pérez Del Caz MD, et al. Microvesicles from human adipose tissue-derived mesenchymal stem cells as a new protective strategy in osteoarthritic chondrocytes [J]. *Cell Physiol Biochem*, 2018, 47 (1): 11-25.
- [12] 赖圳登,张雷,赵建宁. 间充质干细胞外泌体对软骨修复作用的研究进展 [J]. *中国矫形外科杂志*, 2022, 30 (14): 1278-1281.
- [13] Contentin R, Demoor M, Concaro M, et al. Comparison of the chondrogenic potential of mesenchymal stem cells derived from bone marrow and umbilical cord blood intended for cartilage tissue engineering [J]. *Stem Cell Rev Rep*, 2020, 16 (1): 126-143.
- [14] Akgun I, Unlu MC, Erdal OA, et al. Matrix-induced autologous mesenchymal stem cell implantation versus matrix-induced autologous chondrocyte implantation in the treatment of chondral defects of the knee: a 2-year randomized study [J]. *Arch Orthop Trauma Surg*, 2015, 135 (2): 251-263.

(收稿:2022-09-28 修回:2022-12-29)

(同行评议专家:张海宁 刘新宇 李伟)

(本文编辑:闫承杰)