

· 综述 ·

胫骨截骨矫正胫骨扭转畸形：1例报告和综述[△]

张玉琼^{1,2}, 邵明洪^{1,2}, 王启阳², 陆声^{2*}

(1. 昆明理工大学医学院, 云南昆明 650500; 2. 云南省第一人民医院骨科, 云南昆明 650032)

摘要: 胫骨扭转 (tibial torsion, TT) 是指胫骨自身绕其纵向轴线扭转, TT 畸形会导致约 1% 的成年人出现步态异常、膝关节疼痛、髌股关节紊乱等临床症状, 在临床工作中 TT 易被忽略。国内目前对 TT 的研究主要是 TT 角度和临床症状之间的关系。本文通过报道 1 例 TT 畸形手术治疗病例, 从手术治疗相关方面对 TT 的临床症状、手术指征和手术方式等进行文献复习及总结, 为临床 TT 的诊治提供参考。

关键词: 胫骨扭转, 胫骨截骨, 腓骨截骨, 截骨矫形, 病例报道

中图分类号: R682.6 **文献标志码:** A **文章编号:** 1005-8478 (2023) 12-1111-05

Tibial osteotomy for correction of tibial torsion deformity: a case report with literature review // ZHANG Yu-qiong^{1,2}, SHAO Ming-hong^{1,2}, WANG Qi-yang², LU Sheng². 1. School of Medicine, Kunming University of Science and Technology, Kunming 650500, China; 2. Department of Orthopedics, The First People's Hospital of Yunnan Province, Kunming 650032, China

Abstract: Tibial torsion (TT) refers to the twisting of the tibia itself around its longitudinal axis, which may cause clinical symptoms such as abnormal gait, knee pain, and patellofemoral joint disorder in about 1% of adults, despite of the fact that TT is prone to be ignored in clinical setting. The current research on tibial torsion in China mainly focuses on the relationship between the angle of tibial torsion and clinical symptoms. In this paper, we reported a case of tibial torsion deformity treated by surgery, additionally reviewed the literatures about the clinical symptoms, surgical indications and surgical methods for tibial torsion to provide a reference for the diagnosis and treatment of clinical tibial torsion.

Key words: tibial torsion, tibial osteotomy, fibular osteotomy, case report

胫骨扭转 (tibial torsion, TT) 是指胫骨自身绕其纵向轴线扭转。在正常站立时可以看到, 相对于胫骨近端, 胫骨远端发生横向扭转, 并导致足尖向内或者向外的体态^[1]。在儿童人群中, 股骨或者胫骨扭转病变的患病率高达 50%, 大多数扭转问题随着年龄的增长而逐渐纠正^[2, 3]。在成年人人群中, TT 患病率约为 1%^[4]。黄煌渊等^[5]经过测量后认为国人的 TT 角度平均为 23.5°, 正常范围为 13.5°~33.5°^[5], 大于或小于这个范围均为扭转畸形。当 TT 角>40°时, 建议手术矫正^[6]。本院于 2019 年 1 月 2 日收治 1 例先天性右侧 TT 畸形患者, CT 提示 TT 角为 61.6°。行胫骨联合腓骨截骨矫形手术治疗, 术后随访 36 个月, 临床效果满意, 患者主观评价术后功能无障碍, 可行跑步等体育活动, 现报告此病例, 并对相关文献进行综述。

1 病例报告

患者, 男, 24 岁, 右足外旋, 跛行二十余年。患者自诉, 从小出现右足外旋, 并随年龄增长外旋角度增加; 现右足明显外旋、跛行步态、下蹲受限, 其余未感异常; 无外伤及其他病史。查体示: 右足较对侧明显外旋 (图 1a), 跛行, 跑步时跛行明显, 下蹲受限; 双下肢皮肤感觉、循环未见异常, 肌力 V 级; 双侧踝关节、膝关节活动正常。全身浅表淋巴结未触及; 心脏、肺部、腹部查体未见异常。实验室检查示: 血常规、生化、炎症指标正常。辅助检查: 右侧膝关节+胫腓骨全长+踝关节 CT 扫描结果提示: 右胫腓骨骨质结构及密度未见明显异常; 右侧胫腓骨外旋, TT 角 61.6°, 右侧膝关节、踝关节诸骨及周围软

DOI:10.3977/j.issn.1005-8478.2023.12.11

[△]基金项目: 云南省数字骨科重点实验室项目 (编号: 202005AG70004); 云南省数字骨科创新团队项目 (编号: 202105AE160015)

作者简介: 张玉琼, 硕士研究生在读, 研究方向: 骨科, (电话) 13212762215, (电子信箱) zyqwhxh@163.com

* 通信作者: 陆声, (电子信箱) drlusheng@163.com

组织未见明显异常(图1c, 1d)。患者骨骼已停止生长发育, 难以自我纠正扭转畸形; 有步态异常、活动受限等临床症状; TT角度 $>40^\circ$; 具备手术指征, 拟行手术治疗。

2019年1月4日全麻下行右侧胫骨截骨联合腓骨截骨矫形术。患者仰卧, 下肢上止血带。取右小腿外侧下1/3处行纵行切口。逐层暴露, 直至腓骨骨膜, 在器械保护下用摆锯截断腓骨, 逐层缝合切口。再以胫骨结节下2cm为 midpoint 做外上至内下约15cm斜行切口, 逐层暴露。选胫骨结节下2cm处为截骨面, 截骨后根据术前胫股角旋转胫骨远端, 旋转至适当位置。视觉上使胫骨结节与第二跖骨对齐, 最大限度恢复下肢正常的负重力线, 然后进行钢板内固定。检查下肢力线, 右侧TT角和左侧进行对比, TT角改

善后逐层缝合。术后可见患侧TT畸形得到纠正, 力线恢复。给予下肢石膏固定, 限制下肢活动, 有利于缓解疼痛、肿胀, 促进骨折愈合。

术后住院期间观察患肢疼痛、循环、肌力, 未见腓神经损伤和骨筋膜室综合征的临床表现。指导术后康复锻炼, 术后5d未见异常, 办理出院。术后1个月门诊复查, 下肢感觉、循环可, 肌力IV级, 可在助行器辅助下行走, 伤口愈合可, 缝线已拆除。术后3个月门诊复查, 步态正常, 可下蹲, 下肢X线检查提示: 胫骨、腓骨断端骨痂形成(图1g, 1h)。术后2年复查, 已在当地行内固定取出术, 活动正常。术后3年复查, 可进行跑步等日常锻炼, 效果满意。手术3个月复查之后患者到外省工作, 之后复查均通过网络进行。

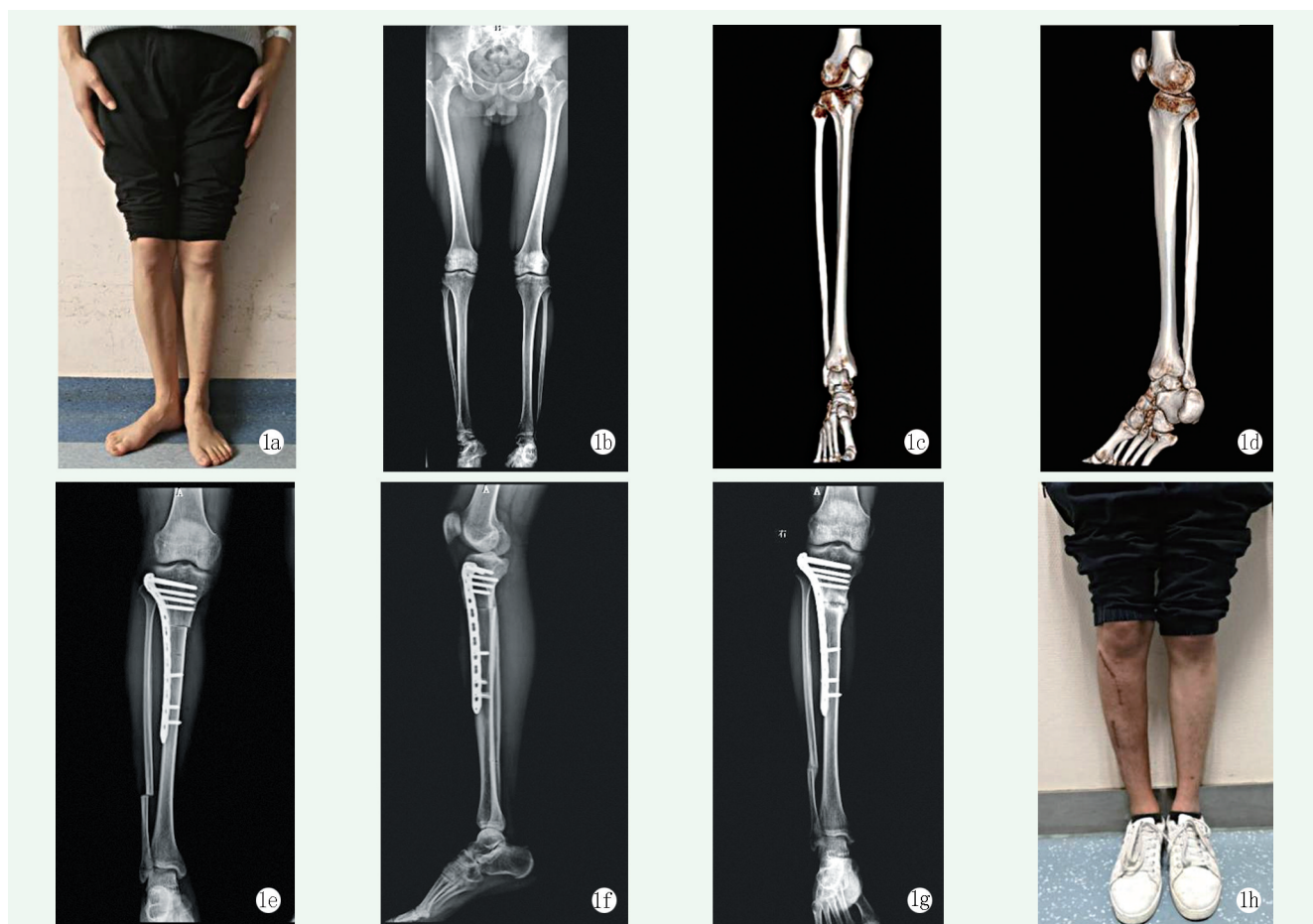


图1 患者, 男, 24岁, 右足外旋, 跛行二十余年, 诊断为右侧TT畸形 1a: 术前下肢大体观, 右足明显外旋 1b: 术前双下肢正位X线片可见右侧胫腓远端关节向后旋转 1c, 1d: 术前右侧小腿CT平扫三维重建, 报告提示: 右侧胫腓骨外旋, TT角 61.6° , 右侧膝关节、踝关节诸骨及周围软组织未见明显异常 1e, 1f: 术后右侧胫腓骨X线片显示胫骨近端截骨钢板螺钉内固定术后, 腓骨截骨术后, 胫骨外旋已矫正, 位置可 1g: 术后3个月右下肢正位X线片显示胫骨和腓骨断端骨痂形成, 愈合可 1h: 术后3个月下肢大体观, 右侧TT已矫正

2 讨论及文献综述

国内对于TT的研究主要是TT角度和膝关节疼痛、髌股关节紊乱等临床症状的关系, 然而在胫骨过度扭转引起的临床症状的手术治疗方面尚未见病例报

道。本文通过1例胫骨截骨联合腓骨截骨治疗胫骨过度扭转病例,结合国内外文献,从TT发生机制、临床症状、手术治疗等相关角度进行综述。

2.1 TT的发生机制

胫骨近端和远端关节面的扭转从子宫开始,从童年到青春期一直到骨骼成熟^[7]。LeDamany等是最早记录儿童TT的人之一,他认为肌肉紧张和局部力量使胫骨远端骨骺产生旋转应力,从而导致扭转的发生。Staheli等^[7]认为大多数TT异常是宫内塑形的结果,是正常发育的极端表现。个体基因差异可能在胫骨旋转异常中起到一定作用。Yang等^[8]利用光学跟踪技术,研究了人体在行走、上下台阶和奔跑过程中胫骨节段变形的人体负荷情况。结果表明,TT与小腿肌肉收缩密切相关,TT除了和胫骨所受负荷大小有关,还和胫骨负荷时的状态有关。Min等^[9]通过对472例脑瘫患者进行研究发现,脑瘫患者的TT角度随着年龄的增长而增加;还发现,偏瘫患者的健侧和患侧TT角度都比双瘫患者大,表明TT角度和下肢神经支配有关。还有就是外伤,外伤导致的TT是更容易理解的。

2.2 TT畸形的临床表现

在成年期,TT畸形可导致步态异常、髌膝踝多关节疼痛、髌股关节紊乱等临床症状^[10-15]。在生长发育期间,胫骨过度内旋导致足趾向内,足旋前幅度增加、内侧纵弓高度减少,会破坏足部的减震功能,并可能在运动过程影响肢体间隙,还和成人膝关节内侧间室退行性关节炎有关。胫骨的过度外旋导致足趾向外,足旋后幅度增加、足跟内翻、内侧纵弓高度增加、膝外翻,会在站立过程影响脚部的稳定性,还可能导致踝外翻、足部退行性关节炎^[10, 13, 16]。在徐青镭等^[11]进行的膝前痛与TT畸形的相关性研究中发现,正常膝关节的胫骨外旋扭转角为 $21.9^{\circ} \pm 4.1^{\circ}$,膝前痛患者的胫骨外旋扭转角为 $37.9^{\circ} \pm 4.9^{\circ}$,结论是胫骨外旋角度增大和膝前痛有关。在孙振杰等^[15]进行的髌股关节紊乱与TT畸形的相关性分析中发现,正常膝关节的胫骨外旋扭转角为 $23.1^{\circ} \pm 4.7^{\circ}$,髌股关节紊乱的胫骨外旋扭转角为 $30.3^{\circ} \pm 7.1^{\circ}$,结论是胫骨外旋角度增大和髌股关节紊乱有关。TT的过度内旋或者外旋都属于TT畸形,都会导致步态异常及其他相关临床症状。除了影响日常活动,还可能在成长过程中带来心理负担。

2.3 TT角度的测量评估方法

TT的检测方法分为三类:(1)直接进行尸体测量;(2)通过体格检查、步态分析进行间接评估;

(3)通过影像学检测来测量TT角度,包括:MRI、CT、X线、超声^[17-23]。CT测量TT角的具体操作是测量内外踝中点连线与内外侧胫骨平台后缘连线的夹角作为胫骨外旋角。CT测量可对胫骨进行三维重建,可得到骨骼精确的测量数据,具有可重复性,且结果准确,故目前CT被认为是检测TT角度的金标准^[24, 25]。Sangeux等^[26]通过对64例TT患者的扭转角度分别进行CT测量和体格检查,并对结果进行对比分析,发现体格检查的评估角度低于CT测量角度,因此建议对TT患者,体格检查作为筛查手段,CT测量作为必要检查。

2.4 TT角度的个体差异

LeDamany等于1909年首次报道了TT角的正常值,通过测量的100个人体样本,计算出TT角的平均值为 23.7° 。Strecker等^[27]记录了504例正常患者的TT角,平均为 34.9° 。Gandhi等^[19]则对100名成人干燥TT角度进行了测定,包含50名男性和50名女性,左右侧骨骼数量相等。在右侧,男性为 29.8° ,女性为 28.9° ;在左侧,男性为 28.0° ,女性为 28.1° 。Volkmar等^[17]测量了229名正常人下肢TT角度,分析同一人两侧TT角之间的差异。结果提示:受试者的两侧TT角平均相差 6.0° ,两侧TT角差值 $<5^{\circ}$ 占受试者47.2%,差值 $>10^{\circ}$ 占受试者的17.9%,差值 $>20^{\circ}$ 占受试者的0.4%。在所有受试者中,右侧胫骨的外旋角度平均比左侧多 4.4° 。单洵等^[18]对长春、通辽两地出土的男71副、女56副成人干燥胫骨进行测量,胫骨远近端横轴扭转角均值男性为 16.0° ,女性为 18.2° 。TT角表现出显著的人种和地区差异,主要和不同地区生活习惯有关,例如日本人习惯膝关节屈曲坐在地板上,足向内旋,臀部坐在脚上,在胫骨上施加内旋压力;而印度人的坐姿常常是交叉双腿,加剧了胫骨外旋。不同人群之间TT角存在显著差异,因此尚无TT畸形的公认诊断标准。

2.5 TT畸形的手术指征

TT的影像学检查不是旋转截骨手术的唯一指征。首先患者必须有明确的症状,活动受限或者影响外观,非手术治疗无效;其次要确定TT是导致症状的主要原因,因为股骨扭转也会出现类似的临床表现^[14, 28]。从现有文献中还没有公认的手术指南,目前认为TT角 $20^{\circ} \sim 40^{\circ}$ 可能是异常的,但只有TT导致临床症状时,才考虑手术治疗;TT角 $>40^{\circ}$ 则建议手术矫正^[6, 29]。Dickschas等^[30]做的49例TT截骨矫形手术的手术指征为:髌骨不稳定伴髌骨脱位或半脱位;膝前痛。术前测量胫骨外旋平均角度为 47.4° ,

范围是 $37^{\circ}\sim 66^{\circ}$ 。Drexler等^[31]做的15例TT截骨矫形手术的手术指征为：胫骨过度外旋导致髌骨半脱位；TT角 $>30^{\circ}$ 。术前胫骨外旋角度平均为 62° ，范围是 $55^{\circ}\sim 70^{\circ}$ ，平均旋转矫正 36° ，术后平均TT角为 24° 。TT畸形并无统一的手术指征，在临床工作中可以结合实际情况，同时参考前人的手术经验进行判断。

2.6 TT畸形的手术方式

胫骨截骨矫正TT畸形需要考虑年龄、截骨位置、固定方式、是否需要联合腓骨截骨等因素，因此手术方式多种多样。胫骨截骨矫形术固定方式包括石膏固定、克氏针交叉固定、胫骨髓内钉固定、外固定支架和钢板固定^[31-35]。石膏固定的优点是没有内固定物，缺点是固定不稳。克氏针交叉固定操作简单，但需要石膏保护，是临时性的，必须及早移除，这两种固定方式适合下肢力量较弱的儿童。成年人可采用外固定架、钢板和胫骨髓内钉固定，其中钢板内固定应用更加广泛。胫骨截骨包括胫骨近端截骨、中段截骨和远端截骨3种方式^[6, 31, 32, 35, 36]。TT畸形矫正需在术前确定扭转畸形的位置，因为胫骨外扭转超过 35° 时，很大一部分畸形可能位于胫骨结节的远端^[6, 37]。胫骨近端截骨术的好处是能够同时矫正轴向和冠状面畸形，以及骨接触的干骺端区域利于愈合。缺点包括腓神经损伤、骨筋膜间室综合征。术中建议进行小腿前筋膜室切开，以避免骨筋膜室综合征的发生^[32]。当胫骨截骨旋转畸形 $>20^{\circ}$ 时，推荐腓骨截骨术来辅助旋转，以避免胫骨截骨旋转对踝关节和胫腓关节的影响，特别是对骨骼成熟的成年人^[30, 32, 38]。关于是否需要腓骨截骨存在争议，有人提出旋转矫正平均 28.8° ，范围 $20^{\circ}\sim 50^{\circ}$ ，不需要腓骨截骨^[35]。胫骨截骨矫正TT畸形的手术方式，主要取决于截骨位置和固定方式的选择，每种手术方式都有其优缺点，需要在临床工作中根据具体病情，做出最佳选择。

3 小结

TT畸形可能是胫骨在生长发育过程中局部受力不均造成的，还有遗传和外伤因素的参与。胫骨过度扭转会导致步态异常、膝关节疼痛、髌股关节紊乱等临床症状。TT角的测量方式多样，目前下肢CT平扫是公认的测量扭转角度的金标准。TT角度因显著的人种及地区差异，目前尚没有明确的诊断标准，一般TT角 $>40^{\circ}$ 建议手术治疗，但TT角度不是判断手术矫形治疗的唯一依据，还要结合具体症状。胫骨截

骨矫形手术多采用胫骨近端截骨或远端截骨，同时还要考虑需要矫正的角度以确定是否联合腓骨截骨、腓神经松解术来增大旋转角度，具体要结合年龄、TT位置选择合适的手术方式。

参考文献

- [1] Staheli LT. Torsional deformity [J]. *Pediatr Clin North Am*, 1986, 33 (6): 1373-1383.
- [2] Mooney JR. Lower extremity rotational and angular issues in children [J]. *Pediatr Clin North Am*, 2014, 61 (6): 1175-1183.
- [3] Fabry G, Cheng LX, Molenaers G. Normal and abnormal torsional development in children [J]. *Clin Orthop Relat Res*, 1994, 302 (302): 22-26.
- [4] Hutter CJ, Scott W. Tibial torsion [J]. *J Bone Joint Surg Am*, 1949, 31A (3): 511-518.
- [5] 黄煌渊, 张权祝, 吴江. 髌股关节疼痛患者的胫骨扭转角CT测定 [J]. *中华骨科杂志*, 1998, 18 (2): 28-30.
- [6] Noonan B, Cooper T, Chau M, et al. Rotational deformity—When and how to address femoral anteversion and tibial torsion [J]. *Clin Sports Med*, 2022, 41 (1): 27-46.
- [7] Staheli LT, Corbett M, Wyss C, et al. Lower—extremity rotational problems in children. Normal values to guide management [J]. *J Bone Joint Surg Am*, 1985, 67 (1): 39-47.
- [8] Yang PF, Kriechbaumer A, Albracht K, et al. On the relationship between tibia torsional deformation and regional muscle contractions in habitual human exercises in vivo [J]. *J Biomech*, 2015, 48 (3): 456-464.
- [9] Min JJ, Kwon SS, Kim KT, et al. Evaluation of factors affecting external tibial torsion in patients with cerebral palsy [J]. *BMC Musculoskelet Disord*, 2021, 22 (1): 684.
- [10] Davids JR, Davis RB. Tibial torsion: significance and measurement [J]. *Gait Posture*, 2007, 26 (2): 169-171.
- [11] 徐青镭, 李飞. 膝前痛与下肢扭转畸形的相关性研究 [J]. *骨科临床与研究杂志*, 2018, 3 (1): 7-11.
- [12] Bouklas P. Tibial torsion defects [J]. *Dtsch Arztebl Int*, 2020, 117 (35-36): 599.
- [13] McCarthy CF, Weinberg DS, Liu RW. Internal tibial torsion is related to syndesmosis injury in a large osteological collection [J]. *Foot Ankle Surg*, 2020, 26 (8): 939-942.
- [14] Snow M. Tibial torsion and patellofemoral pain and instability in the adult population: current concept review [J]. *Curr Rev Musculoskelet Med*, 2021, 14 (1): 67-75.
- [15] 孙振杰, 袁一, 刘瑞波. 髌股关节紊乱与胫骨扭转畸形的相关性分析 [J]. *中国骨伤*, 2015, 28 (3): 222-225.
- [16] Rerucha CM, Dickison C, Baird DC. Lower extremity abnormalities in children [J]. *Am Fam Physician*, 2017, 96 (4): 226-233.
- [17] Volkmar AJ, Stinner DJ, Pennings J, et al. Prevalence of individual differences in tibial torsion: a CT-based study [J]. *J Am Acad Orthop Surg*, 2022, 30 (2): e199-e203.
- [18] 单涛, 丁士海, 丁洲. 国人胫骨的测量及其性别判别分析 [J].

- 人类学学报, 1996, 15 (2) : 135-144.
- [19] Gandhi S, Singla RK, Kullar JS, et al. Human tibial torsion—morphometric assessment and clinical relevance [J]. *Biomed J*, 2014, 37 (1) : 10-13.
- [20] 陈哨军. 痉挛性脑瘫胫骨扭转矫形外科治疗进展 [J]. *中国矫形外科杂志*, 2005, 13 (13) : 1024-1025.
- [21] Radler C, Kranzl A, Manner HM, et al. Torsional profile versus gait analysis: consistency between the anatomic torsion and the resulting gait pattern in patients with rotational malalignment of the lower extremity [J]. *Gait Posture*, 2010, 32 (3) : 405-410.
- [22] Hudson D, Royer T, Richards J. Ultrasound measurements of torsions in the tibia and femur [J]. *J Bone Joint Surg Am*, 2006, 88 (1) : 138-143.
- [23] Koenig JK, Pring ME, Dwek JR. MR evaluation of femoral neck version and tibial torsion [J]. *Pediatr Radiol*, 2012, 42 (1) : 113-115.
- [24] 张承启, 张志刚. 胫骨扭转角的测量及其相关研究进展 [J]. *中国矫形外科杂志*, 2009, 17 (15) : 1161-1163.
- [25] Gruskay JA, Fragomen AT, Rozbruch SR. Idiopathic rotational abnormalities of the lower extremities in children and adults [J]. *JB-JS Rev*, 2019, 7 (1) : e3.
- [26] Sangeux M, Mahy J, Graham HK. Do physical examination and CT-scan measures of femoral neck anteversion and tibial torsion relate to each other [J]. *Gait Posture*, 2014, 39 (1) : 12-16.
- [27] Strecker W, Keppler P, Gebhard F, et al. Length and torsion of the lower limb [J]. *J Bone Joint Surg Br*, 1997, 79 (6) : 1019-1023.
- [28] 许红生, 焦绍锋, 王振军, 等. 股骨去旋转截骨术的研究进展 [J]. *中国矫形外科杂志*, 2021, 29 (3) : 241-244.
- [29] Grisch D, Dreher T. Torsion and torsional development of the lower extremities [J]. *Orthopade*, 2019, 48 (6) : 523-530.
- [30] Dickschas J, Tassika A, Lutter C, et al. Torsional osteotomies of the tibia in patellofemoral dysbalance [J]. *Arch Orthop Trauma Surg*, 2017, 137 (2) : 179-185.
- [31] Drexler M, Dwyer T, Dolkart O, et al. Tibial rotational osteotomy and distal tuberosity transfer for patella subluxation secondary to excessive external tibial torsion: surgical technique and clinical outcome [J]. *Knee Surg Sports Traumatol Arthrosc*, 2014, 22 (11) : 2682-2689.
- [32] Walton DM, Liu RW, Farrow LD, et al. Proximal tibial derotation osteotomy for torsion of the tibia: a review of 43 cases [J]. *J Child Orthop*, 2012, 6 (1) : 81-85.
- [33] Ryan DD, Rethlefsen SA, Skaggs DL, et al. Results of tibial rotational osteotomy without concomitant fibular osteotomy in children with cerebral palsy [J]. *J Pediatr Orthop*, 2005, 25 (1) : 84-88.
- [34] Inan M, Ferri-de BF, Chan G, et al. Correction of rotational deformity of the tibia in cerebral palsy by percutaneous supramalleolar osteotomy [J]. *J Bone Joint Surg Br*, 2005, 87 (10) : 1411-1415.
- [35] Stotts AK, Stevens PM. Tibial rotational osteotomy with intramedullary nail fixation [J]. *Strategies Trauma Limb Reconstr*, 2009, 4 (3) : 129-133.
- [36] Erschbamer M, Gerhard P, Klima H, et al. Distal tibial derotational osteotomy with external fixation to treat torsional deformities: a review of 71 cases [J]. *J Pediatr Orthop B*, 2017, 26 (2) : 179-183.
- [37] Winkler PW, Lutz PM, Rupp MC, et al. Increased external tibial torsion is an infratuberositary deformity and is not correlated with a lateralized position of the tibial tuberosity [J]. *Knee Surg Sports Traumatol Arthrosc*, 2021, 29 (5) : 1678-1685.
- [38] Cidambi EO, Farnsworth CL, Jeffords ME, et al. Distal tibial osteotomy to address internal tibial torsion: Should the fibula be cut [J]. *Clin Biomech (Bristol, Avon)*, 2022, 91: 105536.

(收稿:2022-04-29 修回:2022-11-14)
(同行评议专家:刘炯 刘振东)
(本文编辑:宁桦)