

· 临床论著 ·

## 多节段腰椎退行性疾病非融合与融合固定比较<sup>△</sup>

刘涛<sup>1</sup>, 俞兴<sup>2\*</sup>, 关健斌<sup>1</sup>, 杨永栋<sup>2</sup>, 杨济洲<sup>2</sup>, 赵赫<sup>2</sup>, 曲弋<sup>2</sup>, 王逢贤<sup>2</sup>, 赵子义<sup>2</sup>, 赵丁岩<sup>2</sup>

(1. 北京中医药大学第一临床医学院, 北京 100700; 2. 北京中医药大学东直门医院骨科, 北京 100700)

**摘要:** [目的] 比较多节段腰椎退行性疾病椎弓钉非融合与融合固定的临床效果。[方法] 2018年1月—2019年12月62例三节段腰椎退行性疾病患者纳入本研究, 根据术前医患沟通结果, 30例采用椎管减压非融合椎弓钉-PEEK棒固定, 32例采用减压常规钉-棒融合固定。比较两组围手术期、随访及影像结果。[结果] 两组切口长度、术后引流量、切口愈合等级、下地行走时间、住院时间的差异均无统计学意义 ( $P < 0.05$ ), 但是非融合组手术时间 [(172.2±48.7) min vs (216.5±75.4) min,  $P < 0.05$ ] 及术中出血量 [(216.5±75.4) ml vs (268.8±94.5) ml,  $P < 0.05$ ] 显著优于融合组。所有患者平均随访 (28.1±3.8) 个月, 随时间推移, 两组患者腰痛 VAS 评分、腿痛 VAS 评分、ODI 指数及 LSDI 评分均显著改善 ( $P < 0.05$ )。相应时间点, 两组间腰痛 VAS 评分、腿痛 VAS 评分、ODI 指数的差异均无统计学意义 ( $P > 0.05$ )。术后 12 个月 [(7.2±4.1) vs (9.7±3.9),  $P < 0.05$ ] 及末次随访时 [(6.8±3.7) vs (8.9±3.6),  $P < 0.05$ ] 非融合组的 LSDI 评分显著优于融合组。影像方面, 术前两组间上位椎间 ROM、固定节段 ROM、腰椎整体 ROM、Pfirrmann 分级的比较差异均无统计学意义 ( $P > 0.05$ )。术后 12 个月及末次随访时非融合组上位椎间活动度均显著小于融合组 [(5.2±3.4)° vs (6.3±3.2)°,  $P < 0.001$ ; (5.3±3.7)° vs (6.7±3.8)°,  $P < 0.001$ ]。术后 3、12 个月和末次随访时, 非融合组固定节段 ROM 均显著大于融合组 [(8.4±3.6)° vs (2.1±0.9)°,  $P < 0.001$ ; (9.7±2.3)° vs (1.4±0.5)°,  $P < 0.001$ ; (11.5±2.9)° vs (0.9±0.4)°,  $P < 0.001$ ]。末次随访时腰椎整体活动度显著大于融合组 [(26.2±6.8) vs (23.4±3.5),  $P = 0.012$ ]。末次随访时, 非融合组上邻椎间隙 Pfirrmann 分级显著优于融合组 [I/II/III/IV/V: (5/15/7/3/0) vs (4/12/11/4/2),  $P = 0.014$ ]。[结论] 非融合术后能保留固定节段部分活动度、患者腰背部僵硬感较轻, 对邻近节段椎间盘退变影响相对较小。

**关键词:** 腰椎退行性疾病, 聚醚醚酮棒, 钛棒, 非融合固定, 邻近节段退变

**中图分类号:** R681.5 **文献标志码:** A **文章编号:** 1005-8478 (2023) 13-1164-07

**Comparison of non-fusion versus fusion pedicle screw fixation for multilevel lumbar degenerative disease // LIU Tao<sup>1</sup>, YU Xing<sup>2</sup>, GUAN Jian-bin<sup>1</sup>, YANG Yong-dong<sup>2</sup>, YANG Ji-zhou<sup>2</sup>, ZHAO He<sup>2</sup>, QU Yi<sup>2</sup>, WANG Feng-xian<sup>2</sup>, ZHAO Zi-yi<sup>2</sup>, ZHAO Ding-yan<sup>2</sup>. 1. First Clinical Medical College, Beijing University of Chinese Medicine, Beijing 100700, China; 2. Department of Orthopedics, Dongzhimen Hospital, Beijing University of Chinese Medicine, Beijing 100700, China**

**Abstract: [Objective]** To compare the clinical outcomes of non-fusion versus fusion pedicle screw fixation for multi-segment lumbar degenerative diseases. **[Methods]** A total of 62 patients with three-segment lumbar degenerative diseases were included in this study from January 2018 to December 2019. According to preoperative doctor-patient communication, 30 patients were treated with spinal decompression and non-fusion pedicle screw fixation with PEEK rod, while the remaining 32 patients received decompression and conventional pedicle screw-rod fixation and fusion. The perioperative, follow-up and imaging data were compared between the two groups. **[Results]** Although there were no significant differences in incision length, postoperative drainage volume, incision healing grade, postoperative walking time and hospital stay between the two groups ( $P < 0.05$ ), the non-fusion group proved significantly superior to the fusion group in terms of operative time [(172.2±48.7) min vs (216.5±75.4) min,  $P < 0.05$ ] and intraoperative blood loss [(216.5±75.4) ml vs (268.8±94.5) ml,  $P < 0.05$ ]. With time of follow-up lasted for (28.1±3.8) months on a mean, the VAS scores for back pain and leg pain, as well as ODI and LSDI score significantly improved in both groups ( $P < 0.05$ ). Despite of the fact that there were no significant differences in the VAS scores for lumbago and leg pain as well as ODI score between the two groups at any time points accordingly ( $P > 0.05$ ), the non-fusion group was significantly superior to the fusion group in LSDI score 12 months postoperatively [(7.2±4.1) vs (9.7±3.9),  $P < 0.05$ ] and at the latest follow-up [(6.8±3.7) vs (8.9±3.6),  $P < 0.05$ ]. Radiographically, there were no statistically significant differences in preoperative upper adjacent segment range of motion (ROM), fixed segment ROM, total lumbar ROM and Pfirrmann grade for degeneration of the upper adjacent intervertebral disc between the two groups ( $P < 0.05$ ). However, the non-fusion group had significantly less ROM of the upper adjacent segment at 12 months postoperatively and

DOI:10.3977/j.issn.1005-8478.2023.13.03

△基金项目: 潍坊奥精仿生骨多中心临床研究项目(编号:HX-DZM-2018010)

作者简介: 刘涛, 住院医师, 在读博士, 研究方向: 脊柱外科, (电话)18091706397, (电子信箱)ltao0917@163.com

\* 通信作者: 俞兴, (电话)010-84013324, (电子信箱)yxspine@163.com

the latest follow-up [(5.2±3.4)° vs (6.3±3.2)°,  $P<0.001$ ; (5.3±3.7)° vs (6.7±3.8)°,  $P<0.001$ ], whereas significantly greater fixed segment ROM at 3, 12 months and the latest follow-up [(8.4±3.6)° vs (2.1±0.9)°,  $P<0.001$ ; (9.7±2.3)° vs (1.4±0.5)°,  $P<0.001$ ; (11.5±2.9)° vs (0.9±0.4)°,  $P<0.001$ ], and significantly greater overall lumbar ROM at the last follow-up than the fusion group [(26.2±6.8)° vs (23.4±3.5)°,  $P=0.012$ ]. In addition, the non-fusion group had significantly better Pfirrmann grade for the upper adjacent space at the last follow-up [I/II/III/IV/V: (5/15/7/3/0) vs (4/12/11/4/2),  $P=0.014$ ]. **[Conclusion]** The non-fusion fixation does remains partial motion of fixed segment with less stiffness of lumbar spine, which has relatively little impact on the degeneration of adjacent intervertebral disc.

**Key words:** lumbar degenerative disease, polyetheretherketone rod, titanium rod, non-fusion fixation, adjacent segment degeneration

腰椎退行性疾病造成的腰腿痛严重影响工作与生活。腰椎减压融合固定在有效解除神经压迫症状同时重建椎体的稳定<sup>[1]</sup>, 是目前治疗腰椎退行性疾病的最常见术式。但多节段腰椎退行性疾病节段的固定融合后, 患者满意度及临床疗效随着固定节段增加而下降, 断钉断棒等内固定相关并发症及邻近节段退变也随之增加<sup>[2, 3]</sup>。近十余年来有学者研发椎弓根螺钉为基础的腰椎动态稳定系统并用于临床非融合手术, 如 Dynesys, ISObar TTL 及 Bioflex 等, 以期维持腰椎稳定性的同时保留手术节段一定的活动度<sup>[4, 5]</sup>。

PEEK 棒是一种新型的半刚性 (或柔性) 固定装置, 具有良好的机械强度、组织相容性好、耐化学腐蚀、具有较大范围的形变能力、弹性模量与皮质骨接近等优势, 生物力学试验表明腰椎 PEEK 棒固定后力学负载传递接近生理状态<sup>[6, 7]</sup>。在临床应用于腰椎固定融合术的基础上, 有学者尝试将 PEEK 棒系统用于腰椎单节段非融合及 Hybrid 手术, 并取得较好早期疗效<sup>[8-10]</sup>。本研究采用前瞻性设计, 探讨 PEEK 棒椎弓根螺钉系统非融合固定联合椎管减压治疗三节段腰椎退行性疾病的可行性及临床效果, 现将 2 年以上随访结果报道如下。

## 1 资料与方法

### 1.1 纳入与排除标准

纳入标准: (1) 三节段腰椎退行性疾病引起腰痛、下肢放射痛或间歇性跛行; (2) 临床症状与影像学表现一致; (3) 正规保守治疗 6 个月无效; (4) 病例资料齐全。

排除标准: (1) 腰椎骨折、感染、肿瘤、重度骨质疏松症、精神病等疾病史; (2) 合并腰椎侧凸畸形, 腰椎滑脱 $\geq$ II 度; (3) 严重心肺功能不全, 难以耐受手术。

### 1.2 一般资料

本研究为前瞻性研究, 2018 年 1 月—2019 年 12

月共 62 例符合纳入标准的病患者纳入本研究。依据患者病情及术前医患沟通结果, 30 例采用 PEEK 棒非融合固定, 32 例采用钛棒融合固定。两组患者一般资料见表 1。两组年龄、性别、BMI、疾病类型、诊断、退变节段的差异均无统计学意义 ( $P>0.05$ )。本研究经北京中医药大学东直门医院伦理委员会批准 (伦理批号: 2022dzmecc-085-04), 所有患者均知情同意。

表 1 两组术前一般资料与比较

指标	非融合组 (n=30)	融合组 (n=32)	P 值
年龄 (岁, $\bar{x} \pm s$ )	63.7±8.3	65.8±9.1	0.175
性别 (例, 男/女)	11/19	14/18	0.843
BMI (kg/m <sup>2</sup> , $\bar{x} \pm s$ )	25.7±4.1	26.4±4.5	0.326
诊断 (例, DD/CS/DS)	7/21/2	6/22/4	0.806
病程 (月, $\bar{x} \pm s$ )	58.7±42.1	60.4±37.6	0.517
节段 (例, L <sub>1-4</sub> /L <sub>2-3</sub> /L <sub>3-S</sub> <sub>1</sub> )	1/22/7	2/21/9	0.406

注: DD: disc degeneration, 椎间盘退变; CS: canal stenosis, 椎管狭窄; DS: degenerative spondylolisthesis, 退行性滑脱

### 1.3 手术方法

所有手术均由同一团队完成。全麻成功后, 取俯卧位, 腹部悬空, 常规消毒铺巾。取腰椎后正中入路, 剥离两侧椎旁肌至双侧关节突关节外侧。透视确认手术节段, 分别置入适当长度的万向椎弓根螺钉 4 对。咬除责任节段部分棘突、椎板, 切除增生的骨赘和肥厚的黄韧带, 注意保护关节突关节。潜行侧隐窝减压、直至神经根管和中央椎管压迫完全解除, 探查并摘除游离脱出的髓核组织, 但尽可能不骚扰手术节段椎间隙。充分减压后, 分别行以下处理:

非融合组: 安装双侧 PEEK 棒, 不行植骨, 调整钉-棒系统, 拧紧锁定螺栓。

融合组: 安装双侧钛棒, 调整紧固, 并安装横连接。将剪除的棘突及椎板修剪成松质骨粒、混合同种异体骨进行后外侧及关节突关节植骨。

冲洗伤口、彻底止血、放置引流管, 逐层缝合伤口。术后应用抗生素 24 h, 引流管留置 24~48 h, 术

后 14 d 拆线。术后全麻清醒后即开始指导患者行直腿抬高及下肢阻力训练、防止下肢深静脉血栓形成并减少神经根粘连，卧床期间指导患者进行腰背肌锻炼。术后 3~5 d 佩戴支具下地行走，术后非融合组佩戴支具 1 个月、融合组 3 个月。

#### 1.4 评价指标

记录两组围手术期资料。采用视觉模拟量表 (visual analogue scale, VAS) 评分、Oswestry 功能障碍指数 (Oswestry disability index, ODI) 及腰椎僵硬残障指数 (lumbar stiffness disability index, LSDI) 评价临床效果。行腰椎过前屈-后伸动力侧位 X 线片，测量腰椎整体、手术节段及上位椎间活动度 (range of motion, ROM)。末次随访时行 MRI 检查，根据 Pfirrmann 评分判断上邻节段退变情况<sup>[11]</sup>。观察有无螺钉断裂和松动<sup>[12]</sup>。

#### 1.5 统计学方法

采用 SPSS 26.0 软件进行统计分析，计量资料以  $\bar{x} \pm s$  表示，资料呈正态分布时，两组间比较采用独立样本 *t* 检验；组内时间点比较采用单因素方差分析；资料呈非正态分布时，采用秩和检验。计数资料采用  $\chi^2$  检验或 Fisher 精确检验。等级资料两组比较采用 Mann-Whitney *U* 检验，组内比较采用多个相关资料的 Friedman 检验。*P*<0.05 为差异有统计学意义。

## 2 结果

### 2.1 围手术期资料

两组患者均顺利完成手术，术中无神经损伤、硬膜撕裂等并发症。两组围手术期情况见表 2，非融合组的手术时间、术中出血量均显著少于融合组 (*P*<0.05)，两组切口长度、术后引流量、切口愈合等级、下地行走时间、住院时间的差异均无统计学意义 (*P*>0.05)。非融合组 1 例术后切口脂肪液化；融合组 2 例术后切口脂肪液化，给予相应处理后伤口愈合。

### 2.2 随访结果

所有患者均获随访 24~37 个月，平均 (28.1±3.8) 个月。两组患者随访结果见表 3，随时间推移，两组腰痛 VAS 评分、腿痛 VAS 评分、ODI 指数及 LSDI 评分均显著减少 (*P*<0.05)。相应时间点，两组间腰痛 VAS 评分、腿痛 VAS 评分、ODI 指数的差异均无统计学意义 (*P*>0.05)；两组术前和术后 3 个月两组 LSDI 评分比较差异无统计学意义 (*P*>0.05)，术后 12 个月及末次随访时非融合组 LSDI 评分显著优于融合组 (*P*<0.05)。

表 2 两组患者围手术期资料 ( $\bar{x} \pm s$ ) 与比较

指标	非融合组 (n=30)	融合组 (n=32)	<i>P</i> 值
手术时间 (min)	172.2±48.7	216.5±75.4	0.024
切口总长度 (cm)	15.7±2.5	16.5±2.2	0.072
术中失血量 (ml)	216.5±75.4	268.8±94.5	0.009
术后引流量 (ml)	236.3±71.9	245.3±82.6	0.757
下地行走时间 (d)	4.9±1.0	5.4±0.9	0.106
住院时间 (d)	15.3±5.5	16.4±5.0	0.374

### 2.3 影像评估

两组影像评估结果见表 4，随时间推移，两组上位椎间 ROM 显著增加 (*P*<0.05)；固定节段 ROM 显著减少 (*P*<0.05)；整体 ROM 呈曲线变化，不同时间点间差异有统计学意义 (*P*<0.05)；上邻节段椎间 Pfirrmann 分级均呈加重趋势，但差异均无统计学意义 (*P*>0.05)。

术前两组间上位椎间 ROM、固定节段活动度、腰椎整体活动度、Pfirrmann 分级的比较差异均无统计学意义 (*P*>0.05)。术后 12 个月及末次随访时非融合组上位椎间活动度均显著小于融合组 (*P*<0.05)。术后 3 个月至末次随访时，非融合组固定节段 ROM 均显著大于融合组 (*P*<0.05)。末次随访时，腰椎整体活动度显著大于融合组 (*P*<0.05)。末次随访时，非融合组上邻椎间隙 Pfirrmann 分级显著优于融合组 (*P*<0.05)。

至末次随访时，PEEK 组 1 枚螺钉松动，1 枚螺钉断裂，融合组 1 枚螺钉断裂。非融合组典型影像见图 1，融合组典型影像见图 2。

## 3 讨论

腰椎减压融合固定术是目前治疗腰椎退行性疾病的常见术式<sup>[1]</sup>，但多节段腰椎退行性疾病进行长节段的固定融合后，患者满意度及临床疗效随着随访时间延长而下降、断钉断棒等内固定相关并发症及邻近节段退变发生率也随之增加<sup>[2, 3]</sup>。随着生物力学的发展，动态固定理念出现，其初衷在维持腰椎稳定的前提下，保留手术节段部分活动功能<sup>[4, 13, 14]</sup>。PEEK 材料有良好的生物相容性、弹性模量与皮质骨相近等优点，生物力学研究发现腰椎 PEEK 棒固定后力学负载传递接近生理状态<sup>[6]</sup>，理论上能够促进椎间植骨融合，这是 PEEK 棒初期多用于融合手术的理论基础<sup>[15, 16]</sup>。生物力学研究结果显示 PEEK 棒系统用于腰椎后路固定能够提供同钛棒相似的力学稳定性<sup>[17]</sup>。许小多等<sup>[18]</sup>发现与钛棒相比，PEEK 棒内固定系统可显著降低相邻节段

椎间盘内压力。Abdulhafez 等<sup>[19]</sup> 也认为 PEEK 棒可提供与钛棒等效的稳定性, 同时 PEEK 棒负载传递更接近生理状态, 能使前柱承载更大的负荷从而降低螺钉与骨、钉与棒界面的应力。有学者通过有限元研究分

析对比 PEEK 棒与 Dynesys 两种内固定系统对手术节段椎间活动的影响, 研究发现两系统非融合固定时对相应椎间活动度的影响相似, 这为 PEEK 棒内固定系统应用于腰椎的非融合手术提供了依据<sup>[20, 21]</sup>。

表 3 两组患者随访结果 ( $\bar{x} \pm s$ ) 与比较

指标	时间点	非融合组 (n=30)	融合组 (n=32)	P 值
腰痛 VAS 评分 (分)	术前	5.8±1.1	6.0±1.1	0.564
	术后 3 个月	3.8±0.8	3.7±0.9	0.452
	术后 12 个月	1.5±0.5	1.7±0.7	0.106
	末次随访	0.8±0.4	1.0±0.5	0.117
	P 值	<0.001	<0.001	
腿痛 VAS 评分 (分)	术前	7.2±1.7	7.0±1.6	0.513
	术后 3 个月	2.8±0.9	2.8±0.6	0.544
	术后 12 个月	0.9±0.5	1.1±0.6	0.097
	末次随访	0.7±0.4	0.8±0.5	0.282
	P 值	<0.001	<0.001	
ODI 评分 (%)	术前	68.5±8.9	66.3±8.2	0.279
	术后 3 个月	28.7±3.4	27.6±3.3	0.167
	术后 12 个月	16.5±2.1	18.4±2.4	0.106
	末次随访	9.8±1.6	10.1±1.5	0.087
	P 值	<0.001	<0.001	
LSDI 评分 (分)	术前	14.8±4.5	15.1±3.9	0.285
	术后 3 个月	10.4±3.8	11.2±3.5	0.463
	术后 12 个月	7.2±4.1	9.7±3.9	0.003
	末次随访	6.8±3.7	8.9±3.6	<0.001
	P 值	<0.001	<0.001	

表 4 两组患者影像评估结果与比较

指标	时间点	非融合组 (n=30)	融合组 (n=32)	P 值
上位椎间 ROM (°, $\bar{x} \pm s$ )	术前	3.9±2.7	4.0±3.1	0.727
	术后 3 个月	4.5±2.3	4.8±1.9	0.692
	术后 12 个月	5.2±3.4	6.3±3.2	<0.001
	末次随访	5.3±3.7	6.7±3.8	<0.001
	P 值	0.017	<0.001	
固定节段 ROM (°, $\bar{x} \pm s$ )	术前	23.5±5.8	24.7±6.4	0.670
	术后 3 个月	8.4±3.6	2.1±0.9	<0.001
	术后 12 个月	9.7±2.3	1.4±0.5	<0.001
	末次随访	11.5±2.9	0.9±0.4	<0.001
	P 值	<0.001	<0.001	
腰椎整体 ROM (°, $\bar{x} \pm s$ )	术前	29.7±11.9	28.4±14.7	0.663
	术后 3 个月	18.3±6.5	17.9±6.7	0.724
	术后 12 个月	22.7±7.5	21.1±4.6	0.071
	末次随访	26.2±6.8	23.4±3.5	0.012
	P 值	0.003	<0.001	
上邻近节段 Pfirrmann 分级 (例, I/II/III/IV/V)	术前	6/14/8/2/0	5/15/9/3/0	0.912
	末次随访	5/15/7/3/0	4/12/11/4/2	0.014
	P 值	0.426	0.313	

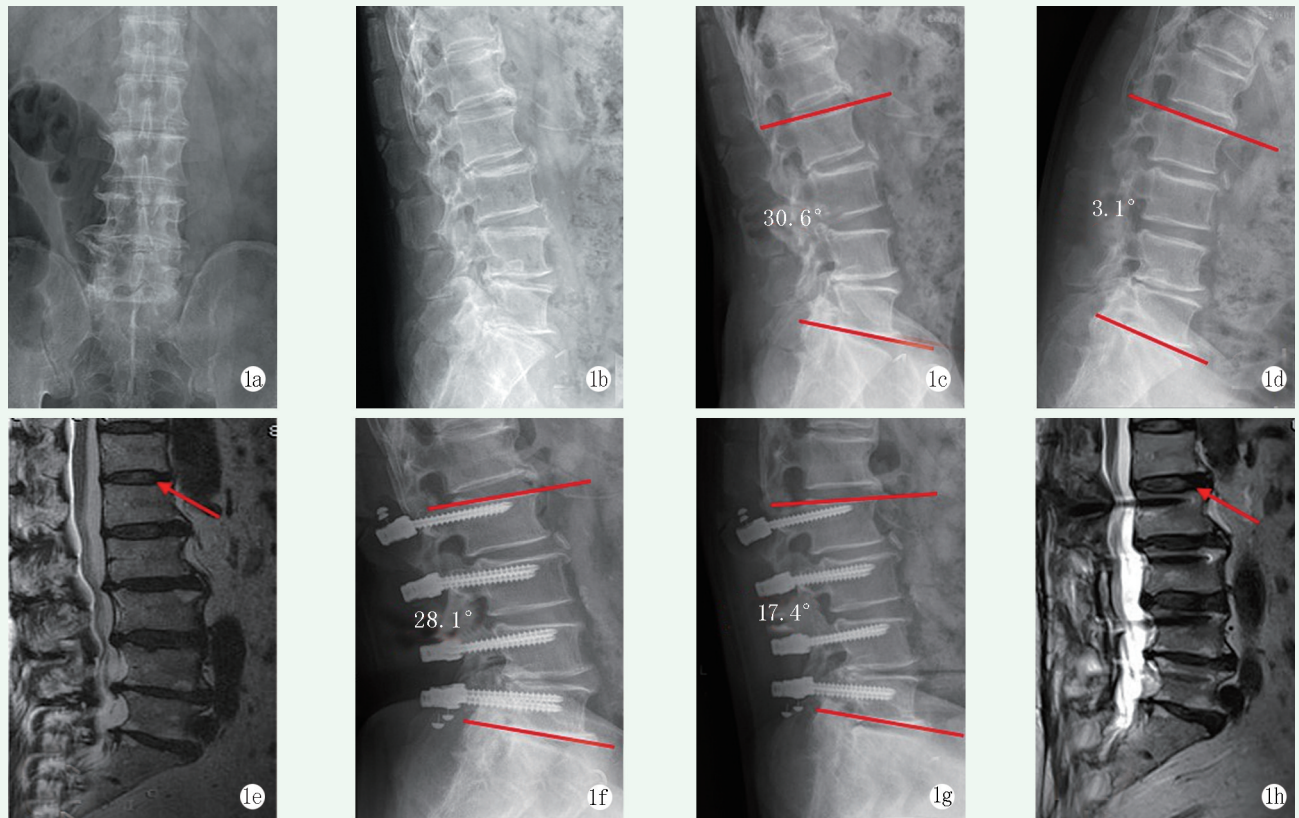


图 1 患者，男，65 岁，间断腰痛伴左下肢麻木 6 年，加重 1 个月 1a, 1b: 术前正侧位 X 线片示多节段腰椎退变 1c, 1d: 术前动力侧位 X 线片，固定节段 ROM 27.5° 1e: 术前上相邻节段 (L<sub>1/2</sub>) Pfirrmann 分级为 III 级 1f, 1g: 末次随访时动力侧位 X 线片，固定节段 ROM 10.7° 1h: 末次随访时上相邻节段 (L<sub>1/2</sub>) Pfirrmann 分级为 III 级，较术前无明显变化

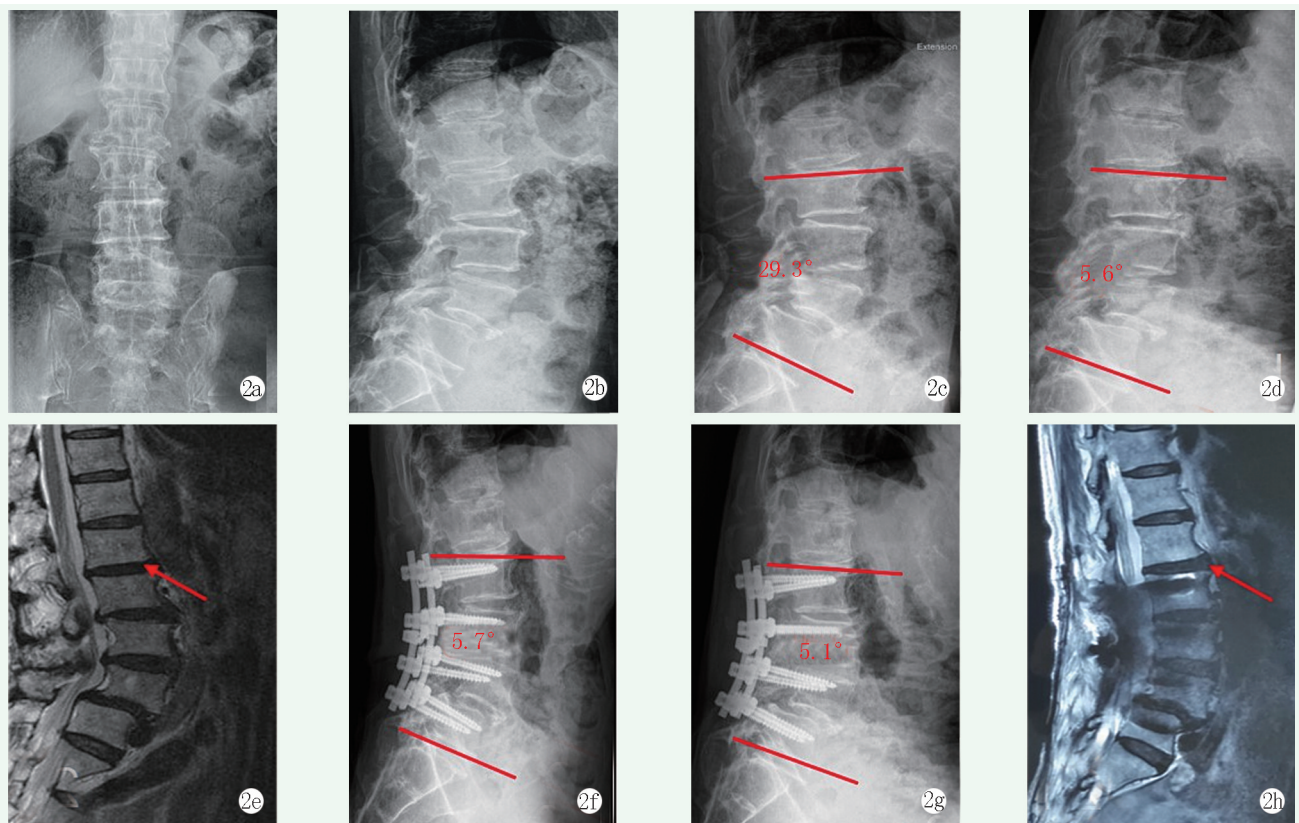


图 2 患者，男，73 岁，间断腰痛 7 年，加重伴跛行 4 个月 2a, 2b: 术前正侧位 X 线片示多节段腰椎退变 2c, 2d: 术前动力侧位 X 线片，固定节段 ROM 23.7° 2e: 术前 MRI 显示上相邻节段 (L<sub>1/2</sub>) Pfirrmann 分级为 IV 级 2f, 2g: 末次随访时动力侧位 X 线片，固定节段 ROM 0.6° 2h: 末次随访时上相邻节段 (L<sub>1/2</sub>) Pfirrmann 分级为 IV 级，较术前无明显变化

Huang 等<sup>[8]</sup>对 31 例单节段腰椎退行性病变的患者采用 PEEK 棒非融合内固定, 2 年随访显示 PEEK 棒能提供满意的稳定性, ODI 和 JOA 评分均较术前明显改善, 仅 1 例发生螺钉松动。王庆锋等<sup>[9]</sup>对 20 例双节段腰椎患者采用 PEEK 棒内固系统进行融合与非融合结合的杂合术式, 术后无内固定断裂、松动等器械相关并发症, 术后 6 个月及末次随访时邻近节段椎间高度和活动度与术前相比无差异。Gao 等<sup>[22]</sup>在腰椎内镜基础上辅以 PEEK 棒动态固定治疗 243 例腰椎间盘突出症患者, 2 年随访结果显示: 内镜联合非融合组临床疗效优于单纯内镜组, 同时可显著降低术后间盘突出复发率。

以往研究 PEEK 棒非融合固定仅局限于单节段或与融合结合的 Hybrid 手术, 本研究将 PEEK 棒用于三节段腰椎非融合手术。与融合组相比, 非融合组手术时间相对短、术中出血量少, 这与非融合固定无需植骨、无需显露后外侧植骨床有关。术后两组腰部与下肢疼痛程度较术前均有显著缓解, 这与充分减压和重建稳定有关。尽管两组腰背部僵硬感评分随访早期并无差异, 但随着随访时间延长, 非融合组固定节段的活动度有一定程度恢复, 患者腰背部僵硬感评分在术后 12 个月及末次随访时明显优于融合组, 这一结果与以往研究结果一致<sup>[10, 23]</sup>, 可能原因除与非融合组保留一定活动度有关外, 笔者认为与 PEEK 棒固定后接近生理的力学负载传递也分不开。本研究中非融合组术后各时间点固定节段 ROM 水平均明显高于融合组, 这与以往结果类似<sup>[24]</sup>。

动态固定能否有效减少术后邻椎病的发生仍存在争议<sup>[3, 25]</sup>, 但随着固定节段的延长邻椎应力负载随之增加已是不争的事实, 长节段固定融合更易出现邻椎的退变。本研究结果也证实了这一点, 术后 12 个月及末次随访时, 融合组上邻近节段的活动度明显大于非融合组, 末次随访时融合组有 2 例上邻近节段发生退变加重, Pfirrmann 分级由 III 级和 IV 级升至 V 级, 而非融合组未见明显的退变加重, 笔者认为这与 PEEK 棒保留固定节段部分活动度、固定节段应力分配更接近生理状态, 减少邻椎代偿性应力集中, 从而延缓邻椎的退变有关。

非融合固定保留一定的活动度, 有学者担心, 以椎弓根螺钉为基础的动态稳定系统术后螺钉的松动、断钉断棒发生率会增高。现有研究结果显示这种顾虑可能是多余的, 与刚性钛棒系统相比, 非刚性固定螺钉松动发生率反而较低, Meyers 等<sup>[26]</sup>认为半刚性固定如 Dynesys 和 TOPS, 能更均匀地传导骨螺钉界

面的负荷, 在一定程度上可预防(或减少)螺钉松动的发生。本研究非融合组出现 1 枚螺钉松动, 2 年随访螺钉的松动率为 0.4%, 这与 Schwarzenbach 等<sup>[27]</sup>报道的 0.5%松动率相似。

综上所述, PEEK 棒非融合固定与钛棒融合固定联合椎管减压治疗三节段腰椎退行性疾病 2 年随访均取得良好的临床疗效; 与融合相比, 非融合术中创伤更小, 术后能保留部分固定节段活动度、患者腰背部僵硬感减轻, 对邻近节段间盘退变影响相对较少。本研究样本量小、随访时间较短, PEEK 棒非融合固定在三节段腰椎退行性疾病中应用的可行性及确切效果仍需大样本、多中心的长期随访研究。

### 参考文献

- [1] Martin BI, Mirza SK, Spina N, et al. Trends in lumbar fusion procedure rates and associated hospital costs for degenerative spinal diseases in the United States, 2004 to 2015 [J]. *Spine (Phila Pa 1976)*, 2019, 44 (5): 369-376.
- [2] Tobert DG, Antoci V, Patel SP, et al. Adjacent segment disease in the cervical and lumbar spine [J]. *Clin Spine Surg*, 2017, 30 (3): 94-101.
- [3] Wang T, Ding W. Risk factors for adjacent segment degeneration after posterior lumbar fusion surgery in treatment for degenerative lumbar disorders: a meta-analysis [J]. *J Orthop Surg Res*, 2020, 15 (1): 582.
- [4] Zhang Y, Zhang ZC, Li F, et al. Long-term outcome of dynesys dynamic stabilization for lumbar spinal stenosis [J]. *Chin Med J (Engl)*, 2018, 131 (21): 2537-2543.
- [5] Liu C, Wang L, Tian JW. Early clinical effects of the Dynesys system plus transfacet decompression through the Wiltse approach for the treatment of lumbar degenerative diseases [J]. *Med Sci Monit*, 2014, 20 (4): 853-859.
- [6] 王河军, 曲弋, 杨永栋, 等. PEEK 棒腰椎后路内固定的基础及临床应用进展 [J]. *生物骨科材料与临床研究*, 2020, 17 (5): 58-60.
- [7] Chou WK, Chien A, Wang JL. Biomechanical analysis between PEEK and titanium screw-rods spinal construct subjected to fatigue loading [J]. *J Spinal Disord Tech*, 2015, 28 (3): E121-E125.
- [8] Huang WM, Chang ZQ, Song RX, et al. Non-fusion procedure using PEEK rod systems for lumbar degenerative diseases: clinical experience with a 2-year follow-up [J]. *BMC Musculoskelet Disord*, 2016, 17 (1): 53.
- [9] 王庆锋, 王一农. PEEK 棒系统的杂合术式治疗腰椎退变性疾病 [J]. *中国矫形外科杂志*, 2019, 27 (19): 1749-1753.
- [10] Zhao Y, Xu B, Qi LT, et al. Hybrid surgery with PEEK rods for lumbar degenerative diseases: a 2-year follow-up study [J]. *BMC Musculoskelet Disord*, 2022, 23 (1): 4.
- [11] Pfirrmann CW, Metzendorf A, Zanetti M, et al. Magnetic resonance classification of lumbar intervertebral disc degeneration [J]. *Spine*,

- 2001, 26 (17) : 1873-1878.
- [12] Wu XL, Shi JW, Wu JY, et al. Pedicle screw loosening: the value of radiological imagings and the identification of risk factors assessed by extraction torque during screw removal surgery [J]. *J Orthop Surg Res*, 2019, 14 (1) : 6.
- [13] 王宝东, 芦俊峰, 曹杨. 腰椎棘突间撑开器的特点及临床适用性 [J]. *中国组织工程研究*, 2018, 22 (31) : 5041-5047.
- [14] 陈龙, 简月奎, 赵伟峰, 等. 腰椎经椎弓根动态固定系统的研究进展 [J]. *中华骨科杂志*, 2021, 41 (17) : 1283-1290.
- [15] Mesbah M, Barkaoui A. Biomechanical investigation of the effect of pedicle-based hybrid stabilization constructs: a finite element study [J]. *Proc Inst Mech Eng H*, 2020, 234 (9) : 931-941.
- [16] Yeager MS, Cook DJ, Cheng BC. In vitro comparison of dynesys, peek, and titanium constructs in the lumbar spine [J]. *Adv Orthop*, 2015, 2015 : 895-931.
- [17] Ponnappan RK, Serhan H, Zarda B, et al. Biomechanical evaluation and comparison of polyetheretherketone rod system to traditional titanium rod fixation [J]. *Spine J*, 2009, 9 (3) : 263-267.
- [18] 许小多, 于秀淳, 黄伟敏, 等. PEEK 椎弓根螺钉内固定系统对椎间盘内压力变化影响的生物力学 [J]. *中国矫形外科杂志*, 2018, 26 (11) : 1041-1047.
- [19] Abdulhafez S, Sarah M, Feng T. Polyetheretherketone (PEEK) rods for lumbar fusion: a systematic review and meta-analysis [J]. *Int J Spine Surg*, 2018, 12 (2) : 190-200.
- [20] Kim H, Lim DH, Oh HJ, et al. Effects of nonlinearity in the materials used for the semi-rigid pedicle screw systems on biomechanical behaviors of the lumbar spine after surgery [J]. *Biomed Mater*, 2011, 6 (5) : 055005.
- [21] Schulte TL, Hurschler C, Haversath M, et al. The effect of dynamic, semi-rigid implants on the range of motion of lumbar motion segments after decompression [J]. *Eur Spine J*, 2008, 17 (8) : 1057-1065.
- [22] Gao X, Tang KY, Xia Y, et al. Efficacy analysis of percutaneous endoscopic lumbar discectomy combined with peek rods for giant lumbar disc herniation: a randomized controlled study [J]. *Pain Res Manag*, 2020, 2020: 3401605.
- [23] Ross DA, Ross MN. Lumbar fusion with polyetheretherketone rods use for patients with degenerative disease [J]. *Fed Pract*, 2021, 38 (Suppl 1) : S9-S16.
- [24] 钱嘉铭, 李春根, 尹辛成, 等. 聚醚醚酮棒与钛棒椎弓根钉固定腰椎退行性病的比较 [J]. *中国矫形外科杂志*, 2022, 30 (9) : 796-800.
- [25] 李传鸿, 赵赫, 王逢贤, 等. 腰椎融合术前邻近节段退变对术后ASD影响的研究现状与进展 [J]. *生物骨科材料与临床研究*, 2019, 16 (3) : 67-70.
- [26] Meyers K, Tauber M, Sudin Y, et al. Use of instrumented pedicle screws to evaluate load sharing in posterior dynamic stabilization systems [J]. *Spine J*, 2008, 8 (6) : 926-932.
- [27] Schwarzenbach O, Rohrbach N, Berlemann U. Segment by segment stabilization for degenerative disc disease: a hybrid technique [J]. *Eur Spine J*, 2010, 19 (6) : 1010-1020.
- (收稿:2022-08-04 修回:2023-01-30)  
(同行评议专家: 崔志明 张喜善)  
(本文编辑: 郭秀婷)