

· 技术创新 ·

# 镜下双韧带结缝线桥固定胫骨髁间嵴 Meryers IV 型骨折

曲峰<sup>1</sup>, 李海鹏<sup>2</sup>, 王克涛<sup>1</sup>, 周敬滨<sup>3</sup>, 赵盈绮<sup>3</sup>, 申学振<sup>4</sup>, 刘玉杰<sup>2</sup>

(1. 首都医科大学附属北京同仁医院足踝外科, 北京 100730; 2. 解放军总医院骨科运动医学中心, 北京 100853;  
3. 国家体育总局体育医院, 北京 100061; 4. 首都医科大学附属潞河医院骨科, 北京 100069)

**摘要:** [目的] 介绍关节镜下双韧带结缝线桥固定 Meryers IV 型前交叉韧带胫骨髁间嵴撕脱骨折的手术技术与初步效果。[方法] 2019年10月—2021年9月对9例 Meryers-McKeever IV 型胫骨髁间嵴撕脱骨折行镜下双韧带结缝线桥固定。镜下清创复位后, 用 Lasso 缝合钩, 环绕前交叉韧带根部, 行2个环形缝线套扎固定, 将两股缝线尾端拉出关节外, 分别将不同韧带结的尾线合为一束, 形成网状缝线桥。分别于骨折区内内缘和前外缘建立2个至胫骨前内侧面的骨道。将两侧缝线束分别引入骨道, 至胫骨近端前内侧面拉出、收紧打结固定。[结果] 9例患者均顺利完成手术, 术后切口均 I 期愈合, 无感染、皮肤坏死及神经血管损伤等并发症发生。随访 11~26 个月, 末次随访患者膝关节均恢复稳定, Lachman 试验和前抽屉试验均为阴性, 无跛行、绞锁等表现, 膝关节伸屈活动度可达 0°~130°; 生活和运动均恢复伤前水平。与术前相比, 末次随访时膝关节 IKDC 评分显著改善 [(43.9±3.6), (90.3±2.9),  $P<0.001$ ], Lysholm 评分显著改善 [(32.6±2.2), (92.7±2.5),  $P<0.001$ ]。术后影像显示所有患者均达到良好骨折复位, 骨折均于术后 8~15 周愈合。[结论] 关节镜下撬拨复位, 双韧带结缝线桥固定 Meryers IV 型胫骨髁间嵴粉碎性撕脱骨折, 技术简单有效, 初步临床效果满意。

**关键词:** 胫骨髁间嵴粉碎性撕脱骨折, 关节镜术, 双韧带结, 缝线桥

中图分类号: R683.42 文献标志码: A 文章编号: 1005-8478 (2023) 14-1316-04

**Arthroscopic double-tie-knot suture bridge for fixation of Meryers type IV tibial intercondylar eminence fractures // QU Feng<sup>1</sup>, LI Hai-peng<sup>2</sup>, WANG Ke-tao<sup>1</sup>, ZHOU Jing-bin<sup>3</sup>, ZHAO Ying-qi<sup>3</sup>, SHEN Xue-zhen<sup>4</sup>, LIU Yu-jie<sup>2</sup>. 1. Department of Foot and Ankle Surgery, Beijing Tongren Hospital, Capital Medical University, Beijing 100730, China; 2. Center of Orthopaedics and Sports Medicine, General Hospital of PLA, Beijing 100853, China; 3. Sports Hospital, State General Administration of Sport, Beijing 100061, China; 4. Department of Orthopedics, Luhe Hospital, Capital Medical University, Beijing 100069, China**

**Abstract: [Objective]** To introduce the surgical technique and preliminary results of arthroscopic double-tie-knot suture bridge for fixation of Meryers type IV tibial intercondylar eminence fractures. **[Methods]** From October 2019 to September 2021, 9 patients received abovementioned surgical procedures for Meryers-McKeever type IV tibial intercondylar eminence fractures. After arthroscopic debridement and fracture reduction, the lasso suture hook was used to place two loop sutures around the root of anterior cruciate ligament, and the one end of each suture bundle was crossed over the anterior surface of the ligament to form a suture bridge, then pulled out of the joint. Two bone tunnels 2 mm in diameter were established from the anteromedial and anterolateral margins of the fracture area to the anteromedial surface of the proximal tibia respectively under a ACL guide. Both sides of the suture bundle were introduced into the bone tunnels accordingly, pulled out to the anterior medial side of the proximal tibia, finally were tightened and tied for fixation. **[Results]** All the 9 patients were successfully operated on, with good incisions healing, whereas without complications, such as infection, skin necrosis and neurovascular injury. At the latest follow-up lasted from 11 to 26 months, all patients had the stable affected knee with negative Lachman test and anterior drawer test, with no claudication or locking, and achieved knee extension-flexion range of motion 0 to 130°, restored to the pre-injury level of daily activity. Compared with those preoperatively, the IKDC score [(43.9±3.6), (90.3±2.9),  $P<0.001$ ] and Lysholm score [(32.6±2.2), (92.7±2.5),  $P<0.001$ ] significantly improved at the latest follow-up. In addition, the postoperative images showed good fracture reduction in all patients with fracture healing within 8 to 15 weeks after surgery. **[Conclusion]** The arthroscopic double-tie-knot suture bridge for fixation of Meryers type IV tibial intercondylar eminence fractures is a simple and effective technique, and achieves satisfactory preliminary clinical consequence.

**Key words:** comminuted avulsion fracture of tibial intercondylar eminence, arthroscopy, double tie knot, suture bridge

胫骨髁间嵴撕脱骨折临床较为常见,是由前交叉韧带急剧牵拉引发胫骨止点撕脱的一类膝关节内损伤,其病因包括摔伤、运动伤以及交通伤等,多见于儿童以及青少年<sup>[1, 2]</sup>。骨折块容易发生移位,常规手术难以达到解剖复位和有效固定,骨折块发生移位畸形愈合,发生髁间窝撞击和前交叉韧带失效,影响膝关节稳定,引起软骨损伤及半月板损伤和骨关节炎<sup>[3, 4]</sup>。国内外常规采用克氏针、锚钉和空心螺钉等<sup>[5-7]</sup>,固定 Meyers-McKeever II、III 型移位骨折。而 Meyers-McKeever IV 型属于粉碎骨折,采用上述常规的固定方法难以奏效。为了解决上述问题,笔者采用双领带结缝线桥固定技术治疗 Meryers IV 型前交叉韧带胫骨髁间嵴撕脱骨折取得了良好疗效。

## 1 手术技术

### 1.1 术前准备

术前影像检查明确 Meryers IV 型胫骨髁间棘骨折(图 1a),并排除其他骨折。局部皮肤无严重损伤,条件良好。完善全面检查,排除手术禁忌证。

### 1.2 麻醉与体位

选择全麻或持续硬膜外麻醉。患者取仰卧位,患肢可下垂 90°。股部上充气止血带。常规消毒,铺无菌巾。

### 1.3 手术操作

建立膝关节标准前内(anteromedial, AM)以及前外侧入路(anterolateral, AL)入口,分别置入关节镜和器械。首先,清理关节内陈旧性积血以及骨折碎屑,切除充血滑膜组织。全面检查膝关节,明确有无合并损伤,并给予相应处理。探查胫骨髁间嵴撕脱骨折块移位情况,撬拨分离嵌入骨折间隙的膝横韧带等软组织,再行骨折撬拨复位。采用 Lasso 缝合钩,环绕前交叉韧带后下方,穿过骨块和前交叉韧带的根部,经导线将双股 5 号不可吸收缝线(图 1b)穿出,缝线环形套扎前交叉韧带胫骨端(图 1c),调整领带结于靠近前交叉韧带胫骨止点的一侧(图 1e)。以相同方式行另一领带结环形套扎固定,将两股缝线尾端拉出关节外(图 1d)。分别将不同领带结的尾线合为一束,形成网状缝线桥(图 1g)。在 ACL 定位器引导下分别于骨折区前内缘和前外缘建立 2 个至胫骨前内侧面、直径为 2 mm 的骨道。用钢丝裨分别将两侧缝线束分别引入骨道,至胫骨近端前内侧面拉出。收紧双侧缝线束,镜下见缝线呈网状将交叉韧带止点的粉碎骨折块覆盖,骨折块复位良好(图 1h)。

双侧缝线打结固定。

### 1.4 术后处理

术后用膝关节铰链支具固定于伸直位,行足泵活动,第 2 d 拄拐下地,患肢免负重活动;术后 2 周行被动髌骨活动及股四头肌等长收缩锻炼,支具保护下逐渐锻炼屈曲,每周卡盘最大屈曲增加 30°;6 周后开始部分负重,第 8 周膝关节屈伸活动需达到 120°,去除支具,逐步负重行走;12 周后根据恢复情况开展慢跑,逐渐恢复日常活动。

## 2 临床资料

### 2.1 一般资料

2019 年 10 月—2021 年 9 月本院收治经影像学检查确诊为 Meyers-McKeever IV 型胫骨髁间嵴撕脱骨折的患者 9 例,其中男 3 例,女 6 例;年龄 26~52 岁,平均(42.5±3.9)岁。左膝 5 例,右膝 4 例。致伤原因:运动伤 3 例,交通伤 6 例。受伤至手术时间 2~11 d,平均(6.0±1.2) d。本研究经医院伦理委员会批准,所有患者均知情同意。

### 2.2 初步结果

9 例患者均顺利完成手术,术后切口均 I 期愈合,无感染、皮肤坏死及神经血管损伤等并发症发生。9 例均随访 11~26 个月。

末次随访患者膝关节均恢复稳定,Lachman 试验和前抽屉试验均为阴性,无跛行、绞锁等表现,膝关节伸屈活动度可达 0°~130°;生活和运动均恢复伤前水平。与术前相比,末次随访时膝关节 IKDC 评分显著改善[(43.9±3.6), (90.3±2.9),  $P<0.001$ ], Lysholm 评分显著改善[(32.6±2.2), (92.7±2.5),  $P<0.001$ ]。

术后影像显示所有患者均达到良好骨折复位,骨折均于术后 8~15 周愈合。

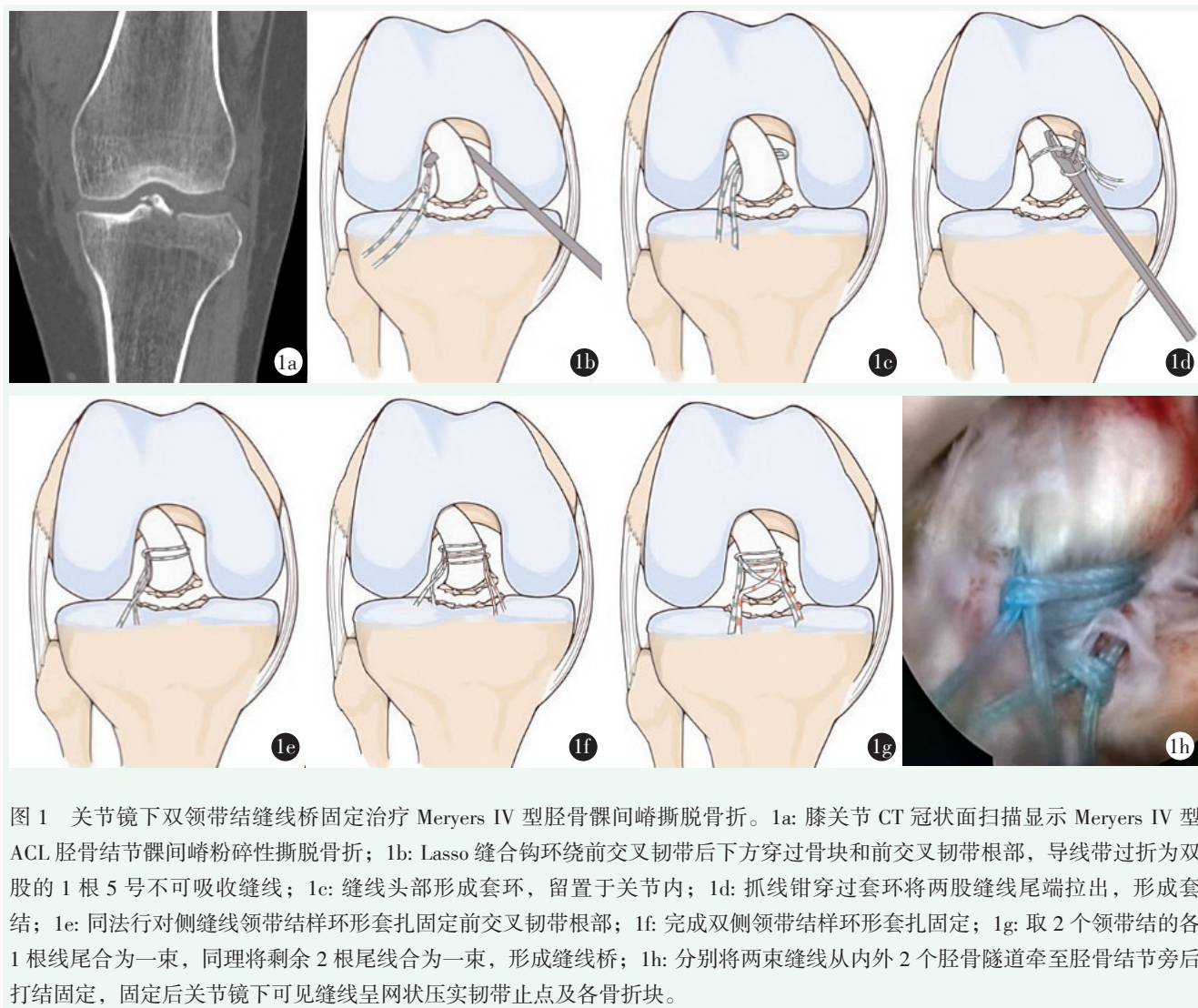
## 3 讨论

前交叉韧带胫骨髁间嵴止点撕脱骨折移位畸形愈合,将会发生膝关节并发症<sup>[8]</sup>,尤以粉碎性骨折的复位是亟待解决的难题。本研究通过关节镜下应用双领带结缝线桥复位固定技术治疗膝关节 Meryers IV 型前交叉韧带胫骨髁间嵴撕脱骨折取得了良好疗效为临床治疗提供了参考。

目前,对前交叉韧带胫骨髁间嵴撕脱骨折的处理方式主要是根据其及解剖特点进行选择。针对 Meryers I 型骨折,通过保守治疗可以获得较好的临床疗

效；Meryers II型骨折则采用手术治疗；Meryers III~IV型骨折因骨折块移位、粉碎保守治疗疗效欠佳，极易导致膝关节不稳以及关节退行性改变等，因此首选手术治疗<sup>[9-11]</sup>。近些年来采用关节镜下手术因其创伤小、疗效好等优势，已然取代了传统的开放性手术<sup>[12]</sup>。关节镜下手术内固定方式呈现多样性，其主

要固定材料采用缝线、钢丝以及空心螺钉等固定方法为主，其中缝线固定以及螺钉固定更为常见<sup>[13, 14]</sup>。后者不适合粉碎性骨块，存在螺钉断裂以及螺钉拔出等风险，需要再手术二期取出内固定，增加了患者的痛苦<sup>[15, 16]</sup>。缝线固定的生物力学可靠，且无需二次手术取出内固定装置<sup>[17]</sup>，已经逐渐被临床采用。



关节镜下缝线固定治疗胫骨髁间嵴前交叉韧带撕脱骨折，通过撬拨撕脱骨折达到解剖复位，保持前交叉韧带张力，获得较为稳定的内固定效果，有利于术后早期膝关节功能康复，降低伤后并发症风险。常用缝线锚钉固定装置，虽然操作简单，但存在锚钉拔出风险，尤其是不适用于伴有严重骨质疏松患者，不利于早期功能康复。缝线韧带结套扎固定，不仅具备传统缝线固定优势，且固定强度较大，术后早期进行膝关节功能恢复。有研究表明不可吸收缝线韧带结套扎固定治疗胫骨髁间嵴撕脱骨折疗效良好<sup>[18]</sup>。

Meryers IV型胫骨髁间嵴骨折的主要特点是骨折

块粉碎，传统的不可吸收缝线韧带结套扎固定力量难以把握：如缝线牵拉不足可能导致固定失效影响骨折愈合；牵拉过紧切割骨块造成骨折固定失败。故在术中应避免将粉碎骨块与韧带止点剥离，增加固定难度和影响交叉韧带的强度，双韧带结套扎固定亦慎行打结以免影响血运。

缝线桥固定技术是近年来所发展起来的固定技术，已广泛用于肩袖损伤修复。该技术应用于胫骨髁间嵴撕脱骨折可减少锚钉过多置入，同时降低每根缝线的切割力，有利于肌腱和骨折接触，促进腱骨愈合。

本组9例患者术后切口均I期愈合,无感染、皮肤坏死及神经血管损伤等并发症发生。复查X线片示骨折均于术后8~15周愈合,平均愈合时间13周。末次随访患者膝关节均恢复稳定,Lachman试验和前抽屉试验均为阴性,无跛行、绞锁等表现,膝关节伸屈活动度可达 $0^{\circ}\sim 130^{\circ}$ ;生活和运动均恢复伤前水平。充分反映了关节镜下应用双韧带结缝线桥复位固定治疗膝关节Meryers IV型前交叉韧带胫骨髁间嵴撕脱骨折,安全可靠。可有效减少缝线所承受的应力,实现了止点区域从“点状”固定变为“面状”固定,有效增加加压面积,促进愈合,对术后骨折愈合起到积极促进作用<sup>[19, 20]</sup>。随访显示膝关节IKDC评分及Lysholm评分均高于手术前,可见关节镜下应用双韧带结缝线桥复位固定治疗Meryers IV型胫骨髁间嵴撕脱骨折,可有效促进膝关节功能的恢复。双韧带结缝线桥固定呈网状固定骨折块,固定面积大,压力均匀,对粉碎性骨折可获得更为良好的初期固定稳定性,允许尽早适度活动,为膝关节的恢复提供了重要基础。

由于本组样本量较少,后续研究应尽量增大样本量,以获取更为可靠的结果。本研究并未分析双韧带结缝线桥复位固定与其他固定方法治疗膝关节Meryers IV型前交叉韧带胫骨髁间嵴撕脱骨折的效果差异,需今后进一步完善。

综上所述,关节镜下应用双韧带结缝线桥复位固定治疗膝关节Meryers IV型前交叉韧带胫骨髁间嵴撕脱骨折,有利于骨折愈合和膝关节功能的恢复,值得临床借鉴和推广应用。

#### 参考文献

- [1] Bailey MEA, Wei R, Bolton S, et al. Paediatric injuries around the knee: bony injuries [J]. *Injury*, 2020, 51 (3): 611-619.
- [2] Leeberg V, Lekdorf J, Wong C, et al. Tibial eminence avulsion fracture in children - a systematic review of the current literature [J]. *Dan Med J*, 2014, 61 (3): A4792.
- [3] Chouhan DK, Dhillon MS, John R, et al. Management of neglected ACL avulsion fractures: a case series and systematic review [J]. *Injury*, 2017, 48 (Suppl 2): S54-S60.
- [4] White EA, Patel DB, Matcuk GR, et al. Cruciate ligament avulsion fractures: anatomy, biomechanics, injury patterns, and approach to management [J]. *Emerg Radiol*, 2013, 20 (5): 429-40.
- [5] 刘尧, 王晓东, 朱伦庆, 等. 镜下改良克氏针固定儿童胫骨髁间棘骨折 [J]. *中国矫形外科杂志*, 2021, 29 (18): 1692-1694.
- [6] 张江涛, 李启义, 常守亚. 镜下与开放手术治疗胫骨平台合并前交叉韧带止点骨折 [J]. *中国矫形外科杂志*, 2021, 29 (4): 312-315.
- [7] 易刚, 张磊, 扶世杰, 等. 镜下锚钉与空心钉固定前交叉韧带胫骨撕脱骨折 [J]. *中国矫形外科杂志*, 2022, 30 (21): 1935-1940.
- [8] Yuan L, Shi R, Chen Z, et al. The most economical arthroscopic suture fixation for tibial intercondylar eminence avulsion fracture without any implant [J]. *J Orthop Surg Res*, 2022, 17 (1): 327-329.
- [9] Chu Y, Hu T, Chen M, et al. Preliminary clinical outcomes of the double-row anchor suture-bridge technique for the fixation of tibial intercondylar eminence fractures in adults: a 12-months minimal follow-up [J]. *BMC Musculoskelet Disord*, 2021, 22 (1): 74-75.
- [10] Callanan M, Allen J, Flutie B, et al. Suture versus screw fixation of tibial spine fractures in children and adolescents: a comparative study [J]. *Orthop J Sports Med*, 2019, 7 (11): 1961-1962.
- [11] Gigante A, Setaro N, Rotini M, et al. Intercondylar eminence fracture treated by resorbable magnesium screws osteosynthesis: A case series [J]. *Injury*, 2018, 49 (3): S48-S53.
- [12] Zhao C, Bi Q, Bi M, et al. Management of a type two avulsion fracture of the tibial intercondylar eminence in children: arthroscopic suture fixation versus conservative immobilization [J]. *Int Orthop*, 2018, 42 (6): 1363-1369.
- [13] 罗杨, 魏民. 关节镜下单通道双线技术治疗胫骨髁间棘骨折 [J]. *中国骨伤*, 2022, 35 (6): 555-559.
- [14] Saitoh A, Hiranaka T, Arimoto A, et al. Intraoperative avulsion fracture of the intercondylar eminence in Oxford mobile-bearing unicompartmental knee arthroplasty: Case report [J]. *Knee*, 2023, 1 (40): 220-226.
- [15] Arroume A, Pascual M, Mathieu F, et al. Knee laxity after anterior tibial eminence fracture in children: A 35-case series [J]. *Orthop Traumatol Surg Res*, 2022, 12 (23): 103533-103534.
- [16] Yoshida K, Hakozaiki M, Kobayashi H, et al. Surgical treatment for a combined anterior cruciate ligament and posterior cruciate ligament avulsion fracture: A case report [J]. *World J Clin Cases*, 2022, 10 (12): 3879-3885.
- [17] Yu D, Yu R, Zhang J, et al. Arthroscopic treatment of adult displaced tibial eminence fractures with anchor and pushlock fixation [J]. *Medicine (Baltimore)*, 2020, 99 (38): e21237-21238.
- [18] 刘玉杰, 王俊良, 齐玮, 等. 不可吸收缝线韧带结套扎固定技术治疗胫骨髁间隆突撕脱骨折 [J]. *中国修复重建外科杂志*, 2011, 25 (8): 903-906.
- [19] Kanayama T, Nakase J, Asai K, et al. Suture bridge fixation for posterior cruciate ligament tibial avulsion fracture in children [J]. *Arthrosc Tech*, 2022, 11 (4): e609-e613.
- [20] Lee HI, Cho JH, Choi JY, et al. Fixation of transverse olecranon fractures by suture bridge method using suture anchor: biomechanical comparison with tension band wiring technique [J]. *J Hand Surg Asian Pac Vol*, 2021, 26 (4): 563-570.

(收稿:2023-04-18 修回:2023-05-11)  
(同行评议专家:王显军 王明新)  
(本文编辑:郭秀婷)