

· 临床论著 ·

后路内镜椎间盘切除凝胶囊富血小板血浆置入[△]

李土胜^{1,2}, 丁宇^{1,2*}, 蒋强¹, 张晗硕¹, 杜薇¹, 刘江¹

(1. 解放军总医院第六医学中心中医医学部骨伤科, 北京 100048; 2. 南方医科大学第二临床医学院, 广东广州 510515)

摘要: [目的] 评价经皮内镜经椎板间椎间盘切除术 (percutaneous endoscopic interlaminar discectomy, PEID) 联合富血小板血浆 (platelet rich plasma, PRP) 凝胶囊治疗腰椎间盘突出症 (lumbar disc herniation, LDH) 的临床疗效。[方法] 回顾性分析 2018 年 3 月—2020 年 2 月 PEID 治疗 LDH 的 87 例患者的临床资料, 依据术前医患沟通结果, 45 例接受 PEID 联合 PRP 凝胶囊治疗 (PRP 组), 42 例仅行 PEID 治疗 (无 PRP 组)。经倾向评分匹配 (propensity score matching, PSM), PRP 组 30 例, 无 PRP 组 30 例列入本研究。比较两组围手术期、随访及影像学资料。[结果] 两组手术时间、切口总长度、术中失血量、术中透视次数、下地行走时间、切口愈合等级及住院时间比较差异无统计学意义 ($P>0.05$)。随访时间平均 (27.2 ± 2.0) 个月, 两组完全负重活动时间的差异无统计学意义 ($P>0.05$)。随时间推移, 两组 VAS、ODI 与 JOA 评分均较术前显著改善 ($P<0.05$)。术后 6 个月, PRP 组在腰痛 VAS [(1.9 ± 0.8) vs (2.5 ± 0.8), $P<0.05$]、腿痛 VAS [(2.6 ± 0.9) vs (3.1 ± 0.9), $P<0.05$]、ODI [(24.5 ± 8.0) vs (29.5 ± 8.3), $P<0.05$] 与 JOA 评分 [(22.2 ± 2.2) vs (21.0 ± 2.1), $P<0.05$] 均显著优于无 PRP 组。影像方面, 随着时间推移, 两组的硬膜囊横截面积 (dural sac cross-sectional surface area, DCSA)、椎间盘高度指数 (disc height index, DHI)、髓核与脑脊液信号强度比 (signal intensity ratio, SIR) 均显著改善 ($P<0.05$)。末次随访时, PRP 组在 DCSA [(215.6 ± 12.9) mm² vs (208.3 ± 13.2) mm², $P=0.034$]、Pfirrmann 分级 [I/II/III/IV/V, (0/0/23/7/0) vs (0/0/15/11/4), $P=0.037$] 和 SIR [$(24.6\pm 2.3)\%$ vs ($23.0\pm 3.3\%$), $P=0.033$] 均显著优于无 PRP 组。[结论] PEID 联合 PRP 凝胶囊治疗 LDH 患者临床疗效确切且应用安全, 一定程度上可延缓椎间盘的退变。

关键词: 腰椎间盘突出症, 后路内镜椎间盘切除术, 富血小板血浆, 倾向性评分匹配

中图分类号: R681.53 **文献标志码:** A **文章编号:** 1005-8478 (2024) 03-0199-07

Posterior endoscopic discectomy combined with intervertebral implantation of platelet-rich plasma capsule // Li Tu-sheng^{1,2}, DING Yu^{1,2}, JIANG Qiang¹, ZHANG Han-shuo¹, DU Wei¹, LIU Jiang¹. 1. Department of Orthopaedics, Sixth Medical Center, General Hospital of PLA, Beijing 100048, China; 2. The Second Clinical College of Medicine, Southern Medical University, Guangzhou 510515, China

Abstract: [Objective] To evaluate the clinical efficacy of percutaneous endoscopic interlaminar discectomy (PEID) combined with intervertebral implantation of platelet-rich plasma capsule for lumbar disc herniation (LDH). [Methods] A retrospective study was performed on 87 patients who received PEID for LDH from March 2018 to February 2020. According to the preoperative doctor-patient communication, 45 patients received PEID combined with PRP capsule (the PRP group), while other 42 patients received PEID alone (the non-PRP group). By propensity score matching (PSM), 30 patients in the PRP group and 30 patients in the non-PRP were included in this study. The perioperative period, follow-up and imaging data of the two groups were compared. [Results] There were no significant differences in operation time, total incision length, intraoperative blood loss, intraoperative fluoroscopy times, walking time, incision healing grade and hospital stay between the two groups ($P>0.05$). The follow-up period lasted for (27.2 ± 2.0) months on a mean, and there was no significant difference in time to resume full weight-bearing activity between the two groups ($P>0.05$). The VASs, ODI and JOA score were significantly improved over time in both groups ($P<0.05$). At 6 months postoperatively, the PRP group proved significantly superior to the non-PRP group in terms of low back pain VAS [(1.9 ± 0.8) vs (2.5 ± 0.8), $P<0.05$], leg pain VAS [(2.6 ± 0.9) vs (3.1 ± 0.9), $P<0.05$], ODI [(24.5 ± 8.0) vs (29.5 ± 8.3), $P<0.05$] and JOA score [(22.2 ± 2.2) vs (21.0 ± 2.1), $P<0.05$]. Radiographically, the dural sac cross-sectional surface area (DCSA), disc height index (DHI), and signal intensity ratio (SIR) between nucleus pulposus and cerebrospinal fluid were significantly improved in both group over time ($P<0.05$). At the last follow-up, the PRP group were significantly better than non-PRP group in terms of DCSA [(215.6 ± 12.9) mm² vs

DOI:10.3977/j.issn.1005-8478.2024.03.02

[△]基金项目:首都临床诊疗技术研究及示范应用项目(编号:Z191100006619028)

作者简介:李土胜,医师,研究方向:脊柱外科,(电话)13189486780,(电子信箱)a2209992392@163.com

* 通信作者:丁宇,(电话)18600310206,(电子信箱)cosmos_dingyu@163.com

(208.3±13.2) mm², $P=0.034$], Pfirrmann grade of disc degeneration [I/II/III/IV/V, (0/0/23/7/0) vs (0/0/15/11/4), $P=0.037$], and SIR [(24.6±2.3)% vs (23.0±3.3)%], $P=0.033$]. [Conclusion] The PEID combined with PRP capsule is effective and safe in the treatment of LDH, and might delay the degeneration of intervertebral disc to a certain extent.

Key words: lumbar disc herniation, posterior endoscopic discectomy, platelet-rich plasma, propensity score matching

腰椎间盘突出症 (lumbar disc herniation, LDH) 是临床上常见、多发的脊柱疾患, 给全球健康及社会经济带来沉重的负担^[1]。LDH 主要表现为下肢神经根性疼痛、神经根分布区域皮肤的感觉障碍及肢体活动受限等^[2]。对于初发的 LDH 患者, 临床多首选药物治疗、物理功能锻炼等保守治疗^[3], 90% LDH 患者经保守治疗后症状可缓解^[4], 但在保守治疗无效或神经功能进一步加重时则需实施手术干预^[5]。随着微创脊柱内镜的快速发展, 微创脊柱内镜因其创伤小、恢复快及住院时间短等优势已成为治疗 LDH 的主流术式之一^[6], 如经皮内镜经椎板间椎间盘切除术 (percutaneous endoscopic interlaminar discectomy, PEID) 已被广泛应用于治疗 LDH, 并取得满意的临床疗效^[7]。然而, 椎间盘切除术中摘除突出间盘以实现神经根减压的同时, 不可避免会破坏椎间盘结构的完整性而加重椎间盘退变^[8]。

随着对椎间盘退变机制的深入研究, 富血小板血浆 (platelet rich plasma, PRP) 作为一种新型、安全的生物学治疗方法, 越来越受到临床重视^[9]。国内外临床及基础研究表明, PRP 具有促进椎间盘细胞增殖分化、血管生成、下调炎症因子表达、抑制细胞凋亡等作用^[10, 11]。目前 PRP 已被广泛应用于治疗椎间盘退行性疾病, 并取得满意的临床疗效^[8, 12-13]。微创脊柱内镜术中摘除突出椎间组织, 可缓解 LDH 患者症状, PRP 促进椎间盘组织修复再生, 可恢复椎间盘的生物力学功能, 两种技术的结合能够起到“1+1>2”的应用效果^[12]。本研究采用 PEID 联合 PRP 凝胶囊治疗 LDH 患者, 取得了满意疗效, 报告如下。

1 资料与方法

1.1 纳入与排除标准

纳入标准: (1) 年龄 20~65 岁; (2) 明确腰痛病史并伴有明显下肢神经根性症状, 经保守治疗 6 个月无效; (3) 影像学检查提示单纯椎间盘突出, 无骨性椎管狭窄; (4) 保持正常椎间盘高度的 50% 或以上; (5) 患者生命体征平稳, 无心力衰竭、凝血功能障碍等禁忌证; (6) 自愿签署知情同意书。

排除标准: (1) 合并腰椎滑脱、腰椎不稳或严重后纵韧带钙化; (2) 合并严重基础疾病, 如严重贫血、肝肾功能障碍、严重糖尿病等; (3) 腰椎感染、结核及恶性肿瘤患者; (4) 既往有腰椎手术病史、精神疾病史; (5) 妊娠; (6) 随访信息不全的患者。

1.2 一般资料

回顾性分析 2018 年 3 月—2020 年 2 月 PEID 治疗 LDH 患者的临床资料, 共 87 例患者符合上述标准, 依据医患沟通结果, 45 例接受 PEID 联合 PRP 凝胶囊治疗 (PRP 组), 42 例仅行 PEID 治疗 (无 PRP 组)。为了使本研究尽可能接近随机临床试验, 采用倾向评分匹配 (propensity score matching, PSM) 对两组患者按 1:1 的比例进行匹配, 以实现两组潜在混杂变量的可比性。在 PSM 后, 共 60 例 LDH 患者纳入研究, 其中 30 例列入 PRP 组, 30 例列入无 PEID。两组一般资料见表 1, 两组年龄、性别、BMI、病程、节段方面的比较差异均无统计学意义 ($P>0.05$)。本研究获得医院伦理委员会批准, 患者及家属均签署知情同意书。

表 1 两组患者术前一般资料比较

Table 1 Comparison of preoperative general data between the two groups

指标	PRP 组 (n=30)	无 PRP 组 (n=30)	P 值
年龄 (岁, $\bar{x} \pm s$)	37.1±11.0	36.9±10.7	0.924
性别 (例, 男/女)	17/13	18/12	0.793
BMI (kg/m ² , $\bar{x} \pm s$)	24.2±2.6	24.1±1.8	0.799
病程 (月, $\bar{x} \pm s$)	29.0±7.9	28.7±8.9	0.903
节段 (例, L4/5/L5S1)	15/15	18/12	0.436

1.3 手术方法

使用无菌 WEGO PRP 套装制备试剂盒 (威高集团医用高分子制品股份有限公司, 中国山东) 制备 PRP。在无菌试管中加入 4 ml 枸橼酸钠抗凝剂, 并抽取患者新鲜外周静脉血 36 ml。将 40 ml 抗凝血放置于离心机进行 2 000 r/min 离心 10 min 30 s, 第 1 次离心后抽弃管内最下层的红细胞, 然后进行 2 350 r/min 二次离心 10 min 30 s。离心后抽弃 3/4 上层清液, 剩下上层清液即为所需的 PRP 制剂, 约 4 ml。

患者取俯卧位, 在 X 线透视下确定责任节段体

表投影穿刺点。穿刺点为椎间隙平面，棘突旁开 1.5~2 cm。逐层麻醉皮肤及深层肌肉筋膜，穿刺点进针，透视下确定针尖位于椎板间隙外侧交界角。插入导丝，用铅笔形软组织扩张管扩张手术通道，置入工作套管。连接光源和成像系统，将脊柱内镜（型号为 TH8700-030 L，制造商为德国 THINK）置入工作套管。内镜下显露椎板间隙，使用可视环锯行椎板开窗，切除部分上位椎板下缘及下位椎板上缘，摘除部分黄韧带，显露神经根及硬膜囊。探查神经根致压源，暴露突出间盘组织，摘除突出物。镜下见神经根及硬膜囊恢复自主搏动。采用双极射频刀热凝封闭纤维环，观察无活动性出血，取出脊柱内镜并缝合皮肤。

PRP 组在内镜减压完成后，使用髓核钳将可生物降解凝胶囊（广州市诚熙贸易有限公司生产，规格型号：CC-540）置于减压的椎间盘内，关闭冲洗液通道并吸出术区冲洗液，连接 PRP 注射器并将 PRP 缓慢注入凝胶囊内。无 PRP 组仅行 PEID 手术，椎间未置入 PRP 胶囊。

1.4 评价指标

记录两组围手术期资料。采用完全负重活动时间、腰腿部疼痛的视觉模拟评分（visual analogue scale, VAS）、日本骨科协会评分（Japanese Orthopaedic Association, JOA）与 Oswestry 残疾指数（Oswestry Disability Index, ODI）评估临床疗效。行影像学检查，测量两组的硬膜囊横截面积（dural sac cross-sectional surface area, DCSA）；椎间盘高度指数（disc height index, DHI），即（椎间隙前缘高度+后缘高度）/（上位椎体宽度+下位椎体宽度） $\times 100\%$ ^[13]；腰椎前凸角（lumbar lordosis, LL），即侧位片上 L₁ 与 S₁ 上终板连线之间的夹角；髓核与脑脊液信号强度比（signal intensity ratio, SIR），即（髓核信号强度/脑脊液信号强度） $\times 100\%$ ；利用 MRI 影像评估椎间盘 Pfirrmann 分级。

1.5 统计学方法

采用 SPSS 25.0 软件进行统计分析。计量数据以 $\bar{x} \pm s$ 表示，资料呈正态分布时，两组间比较采用独立样本 *t* 检验；组内时间点比较采用单因素方差分析；资料呈非正态分布时，采用秩和检验。计数资料采用 χ^2 检验或 Fisher 精确检验。等级资料两组比较采用 Mann-whitney *U* 检验。*P*<0.05 为差异有统计学意义。

2 结果

2.1 围手术期资料

所有患者均顺利完成手术，两组患者围手术期资料见表 2。两组患者手术时间、切口总长度、术中失血量、术中透视次数、下地行走时间、切口愈合等级及住院时间的比较差异均无统计学意义（*P*>0.05）。在早期并发症方面，两组患者均未发生神经根损伤、硬膜囊撕裂、椎间隙感染等严重并发症。

表 2 两组患者围手术期资料与比较
Table 2 Comparison of perioperative data between the two groups

指标	PRP 组 (<i>n</i> =30)	无 PRP 组 (<i>n</i> =30)	<i>P</i> 值
手术时间 (min, $\bar{x} \pm s$)	67.0 \pm 4.5	66.6 \pm 4.1	0.766
切口总长度 (cm, $\bar{x} \pm s$)	0.8 \pm 0.1	0.8 \pm 0.1	0.564
术中失血量 (ml, $\bar{x} \pm s$)	38.9 \pm 5.2	38.1 \pm 5.9	0.580
术中透视次数 (次, $\bar{x} \pm s$)	3.0 \pm 0.6	2.9 \pm 0.6	0.512
下地行走时间 (d, $\bar{x} \pm s$)	1.2 \pm 0.4	1.2 \pm 0.4	0.741
切口愈合 (例, 甲/乙/丙)	30/0/0	30/0/0	<i>ns</i>
住院时间 (d, $\bar{x} \pm s$)	6.1 \pm 0.7	6.2 \pm 0.8	0.502
早期并发症 [例 (%)]	0 (0.0)	0 (0.0)	<i>ns</i>

2.2 随访结果

两组患者均获随访 24~32 个月，平均（27.2 \pm 2.0）个月，两组随访结果见表 3。两组完全负重活动时间的差异无统计学意义（*P*>0.05）。随时间推移，两组患者术后腰腿部疼痛 VAS、ODI 与 JOA 评分均显著改善（*P*<0.05）。术后 6 个月，PRP 组腰腿部疼痛 VAS、ODI 与 JOA 评分均显著优于无 PRP 组（*P*<0.05）。其他相应时间点，两组腰腿部 VAS、ODI 与 JOA 评分的差异均无统计学意义（*P*>0.05）。两组术后 2 年内共 4 例患者 LDH 复发，其中 PRP 组 1 例（复发率为 3.3%），无 PRP 组 3 例（复发率为 10%），两组复发率比较差异无统计学意义（*P*=0.605），再次给予脊柱内镜治疗，患者恢复良好。

2.3 影像评估

两组影像评估结果见表 4。随着时间推移，两组的 DCSA 均显著增加（*P*<0.05）；DHI、SIR 均显著降低（*P*<0.05）；LL 无显著变化（*P*>0.05）；PRP 组 Pfirrmann 评级无显著变化（*P*>0.05），无 PRP 组 Pfirrmann 评级加重（*P*<0.05）。术前、术后 6 及 12 个月，两组上述指标的差异均无统计学意义（*P*>0.05）；末次随访时，相比于无 PRP 组，PRP 组患者 DCSA 改善更优（*P*<0.05）、SIR 与椎间盘 Pfirrmann 分级下降幅度更低（*P*<0.05），但 DHI 及 LL 的差异无统计学意义（*P*>0.05）。典型病例见图 1。

表 3 两组患者随访资料 ($\bar{x} \pm s$) 与比较
Table 3 Comparison of follow-up data between the two groups ($\bar{x} \pm s$)

指标	时间点	PRP 组 (n=30)	无 PRP 组 (n=30)	P 值
完全负重活动时间 (d)		108.9±3.7	108.8±3.6	0.916
腰痛 VAS 评分 (分)	术前	5.1±1.2	5.2±1.2	0.789
	术后 6 个月	1.9±0.8	2.5±0.8	0.016
	术后 12 个月	1.6±0.8	2.0±0.8	0.074
	末次随访	1.4±0.8	1.6±0.8	0.225
	P 值	<0.001	<0.001	
腿痛 VAS 评分 (分)	术前	7.1±1.1	7.1±1.1	0.822
	术后 6 个月	2.6±0.9	3.1±0.9	0.021
	术后 12 个月	2.2±0.8	2.6±0.8	0.095
	末次随访	2.0±0.9	2.2±0.8	0.222
	P 值	<0.001	<0.001	
ODI 评分 (%)	术前	66.7±10.4	67.4±10.6	0.806
	术后 6 个月	24.5±8.0	29.5±8.3	0.019
	术后 12 个月	19.1±7.6	22.4±7.5	0.098
	末次随访	16.3±7.5	19.1±7.6	0.164
	P 值	<0.001	<0.001	
JOA 评分 (分)	术前	13.8±2.2	13.7±2.2	0.860
	术后 6 个月	22.2±2.2	21.0±2.1	0.034
	术后 12 个月	24.4±2.3	23.5±2.0	0.138
	末次随访	25.5±2.2	24.7±2.1	0.152
	P 值	<0.001	<0.001	

表 4 两组患者影像资料与比较
Table 4 Comparison of imaging data between the two groups

指标	时间点	PRP 组 (n=30)	无 PRP 组 (n=30)	P 值
DCSA (mm ² , $\bar{x} \pm s$)	术前	176.5±13.8	175.2±13.4	0.720
	术后 6 个月	188.2±13.4	185.2±13.3	0.390
	术后 12 个月	200.7±13.0	196.4±13.2	0.208
	末次随访	215.6±12.9	208.3±13.2	0.034
	P 值	<0.001	<0.001	
DHI (% , $\bar{x} \pm s$)	术前	31.2±3.5	30.8±3.3	0.667
	术后 6 个月	27.0±3.2	26.3±3.0	0.408
	术后 12 个月	24.4±3.0	23.2±2.9	0.130
	末次随访	22.0±3.0	20.6±2.9	0.089
	P 值	<0.001	<0.001	
LL (°, $\bar{x} \pm s$)	术前	42.0±3.0	41.6±2.4	0.512
	术后 6 个月	41.9±2.9	41.3±2.3	0.405
	术后 12 个月	41.6±2.9	40.9±2.2	0.260
	末次随访	41.1±2.8	40.2±2.1	0.151
	P 值	0.594	0.089	
Pfarrmann 评级 (例, I/II/III/IV/V)	术前	0/3/24/3/0	0/5/21/4/0	0.656
	术后 6 个月	0/1/26/3/0	0/0/24/6/0	0.353
	术后 12 个月	0/0/25/5/0	0/0/20/8/2	0.197

续表 4 两组患者影像资料与比较
Table 4 Comparison of imaging data between the two groups

指标	时间点	PRP 组 (n=30)	无 PRP 组 (n=30)	P 值
	末次随访	0/0/23/7/0	0/0/15/11/4	0.037
	P 值	0.194	<0.001	
SIR (% , $\bar{x} \pm s$)	术前	32.1 \pm 2.5	31.4 \pm 3.7	0.403
	术后 6 个月	29.7 \pm 2.5	28.6 \pm 3.5	0.186
	术后 12 个月	27.0 \pm 2.4	25.8 \pm 3.4	0.124
	末次随访	24.6 \pm 2.3	23.0 \pm 3.3	0.033
	P 值	<0.001	<0.001	

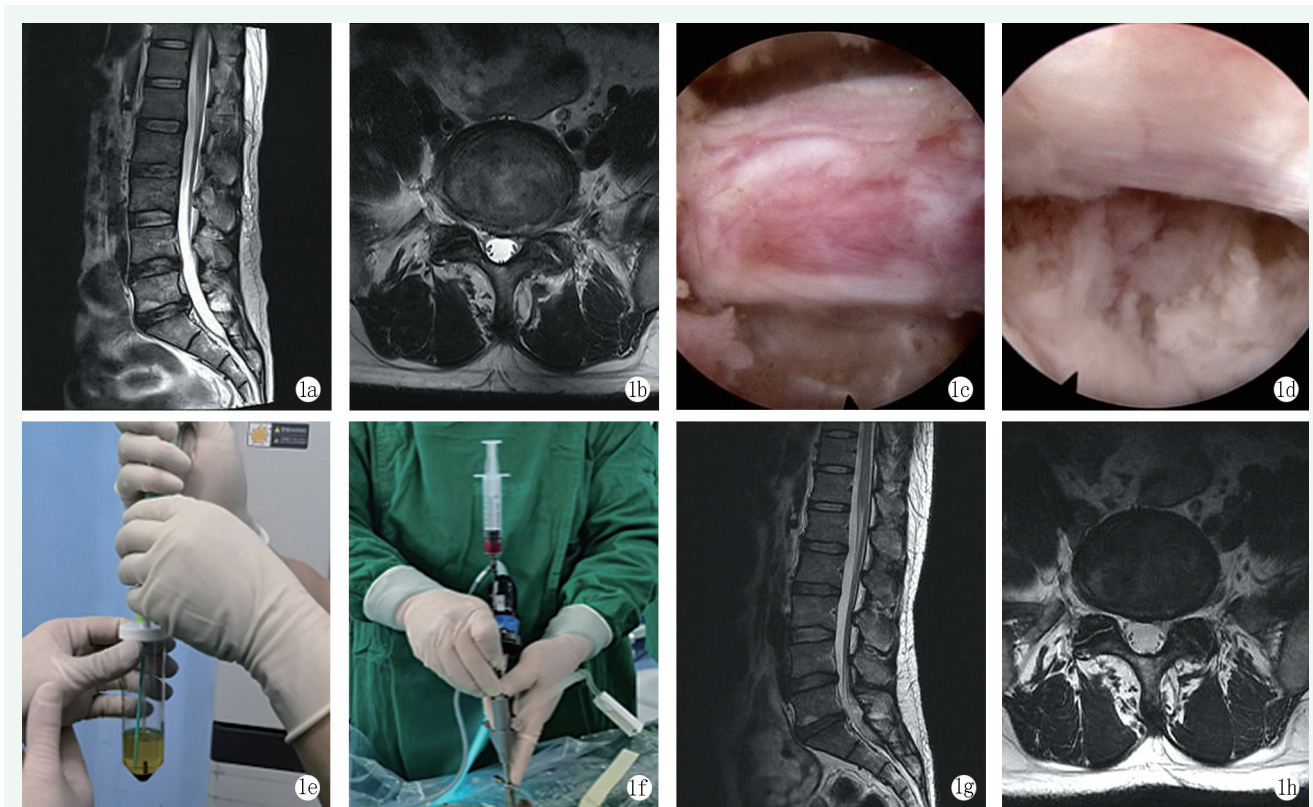


图 1 患者,男,32 岁,因 L₅S₁ 椎间盘突出行 PEID 胶囊 PRP 置入治疗。1a: 术前 MRI 示 L₅S₁ 椎间盘突出; 1b: 术前 MRI 示椎间盘向左后方突出,压迫神经根; 1c: 内镜下显露神经根; 1d: 内镜下摘除突出间盘并减压神经根; 1e: 制备二次离心 PRP; 1f: 内镜下注射 PRP; 1g, 1h: 末次随访 MRI 示突出间盘摘除,神经根减压。

Figure 1. A 32-year-old male received PEID combined with PRP capsule for L₅S₁ disc herniation. 1a: Preoperative MRI showed L₅S₁ disc herniation; 1b: Preoperative MRI showed that the intervertebral disc protruded to the left rear and compressed the nerve root; 1c: Endoscopic exposure of nerve roots; 1d: Endoscopic removal of protruding discs and decompression of nerve roots; 1e: Preparation of PRP; 1f: Endoscopic injection of PRP; 1g, 1h: MRI at the last follow-up showed intervertebral change and nerve root decompressed.

3 讨论

近年来, LDH 发病率随着年龄的增长而升高,严重影响人们的身体健康及生活质量^[14]。对于保守治疗难以取得满意疗效的 LDH 患者,手术干预是必要的治疗措施^[5]。传统开放手术是治疗 LDH 的经典术式,但术中需较大范围切除椎板与小关节,并广泛剥离椎旁肌肉,术后易导致腰椎失败综合征等并发

症^[15]。随着微创理念的普及,微创脊柱内镜已成为治疗 LDH 的主流术式之一,如 PEID 已被广泛应用于治疗 LDH,并可取得满意的临床疗效^[7]。然而,微创脊柱内镜并无法从本质上延缓椎间盘的退变,并可导致术后椎间盘退变的进一步加重^[8]。此外,椎间盘的无血管特性使得椎间盘退变后修复能力较差^[16]。因此,如何延缓椎间盘退变及促进椎间盘修复再生是临床上亟需解决的关键问题。

随着国内外学者对椎间盘退变发病机制的不断研

究, PRP 作为一种能够缓解症状及延缓椎间盘退变的生物学治疗方法深受重视。PRP 是自体全血经离心分离后获得的血小板浓缩物, 血小板激活后可大量释放多种生长因子, 如转化生长因子、血管内皮生长因子、血小板衍生生长因子等^[9-11]; 上述生长因子可通过“鸡尾酒”效应发挥促进椎间盘组织修复再生、抗炎、修复受损神经等作用。PRP 修复退变椎间盘的主要原理是将高浓度的血小板直接注射于椎间盘内以启动愈合级联反应^[17], PRP 中的纤维蛋白可为细胞的增殖与组织的修复提供支架结构, 能够防止细胞流失的同时粘连纤维环细胞, 以进一步密封纤维环裂口^[10]。此外, PRP 来源于自体血液, 无免疫排斥、过敏等风险, 并可因其具有抗微生物特性, 可有效降低术后感染的风险^[18]。

2011 年, Akeda 等^[19]首次证明椎间盘内应用自体 PRP 是治疗腰椎间盘突出性疾病安全有效的生物学方法。此后 PRP 被广泛应用于治疗各种腰椎间盘突出性疾病, 并取得了满意的临床效果^[8, 12, 13, 18]。在本研究中, 接受 PRP 治疗的 LDH 患者术后 6 个月内 VAS、ODI 与 JOA 改善更为明显, 表明 PRP 有助于缓解疼痛并改善生活质量。末次随访时, 接受 PRP 治疗的 LDH 患者 DCSA 改善更优, SIR 及椎间盘 Pfirrmann 分级下降幅度更低, 表明 PRP 在一定程度上能够延缓椎间盘的退变。随访期间, 共有 4 例患者 LDH 复发, 均为年龄较大且椎间盘退变分级为 Pfirrmann IV 的患者, 这时椎间盘细胞活性比率约为 70%^[20], 细胞自我修复能力差。椎间盘退变与年龄因素密切相关, 年龄较大患者椎间盘退变往往更为严重, 椎间盘细胞数量减少且活性相对降低, 对 PRP 的敏感度降低^[18, 21]。此外, 年龄较大患者全血制备的 PRP 中细胞因子、生长因子等生物活性物质较少且炎症因子较多^[22]。研究表明, 炎症因子的增多可严重阻碍椎间盘的再生^[23]。因此, PRP 应尽量应用于年轻且椎间盘早期退变的 LDH 患者。在本次研究中, PRP 注入凝胶囊能够使得 PRP 中高浓度的生长因子缓慢释放并持续作用于椎间盘细胞, 极大地提高 PRP 修复退变椎间盘的治疗效果; 同时所有患者术后均应用双极射频刀热凝以封闭纤维环裂口, 在一定程度上能够恢复纤维环的完整性, 不仅可有效防止 PRP 凝胶囊的移位与 PRP 渗漏, 还有助于减少手术区域局部炎症所致腰腿部疼痛的发生并降低术后 LDH 的复发率^[8]。

综上所述, PEID 联合 PRP 凝胶囊治疗 LDH 患者临床疗效确切且应用安全, 一定程度上可延缓椎间

盘的退变。本研究的不足: 病例样本数量较少、随访时间较短以及不可避免的数据测量误差均可对研究结果分析造成干扰。此外, PRP 的制备方案缺乏标准共识^[24], 制备过程中离心时间、离心加速度等参数变化均可导致 PRP 中各细胞成分的改变^[9, 25], 从而导致 PRP 的应用效果不同。因此, 大样本量、更长随访时间及更规范的 PRP 制备研究在未来有待进一步开展。

参考文献

- [1] 赵红卫, 刘丰平, 皮闻森, 等. 腰椎间盘突出症两种脊柱内镜术早期并发症分析 [J]. 中国矫形外科杂志, 2021, 29 (19): 1729-1733. DOI: 10.3977/j.issn.1005-8478.2021.19.01. Zhao HW, Liu FP, Pi WS, et al. Early complications of two spinal endoscopies for lumbar disc herniation [J]. Orthopedic Journal of China, 2021, 29 (19): 1729-1733. DOI: 10.3977/j.issn.1005-8478.2021.19.01.
- [2] Amin RM, Andrade NS, Neuman BJ. Lumbar disc herniation [J]. Curr Rev Musculoskelet Med, 2017, 10 (4): 507-516. DOI: 10.1007/s12178-017-9441-4.
- [3] Yu P, Mao F, Chen J, et al. Characteristics and mechanisms of re-sorption in lumbar disc herniation [J]. Arthritis Res Ther, 2022, 24 (1): 205. DOI: 10.1186/s13075-022-02894-8.
- [4] Gugliotta M, da Costa BR, Dabis E, et al. Surgical versus conservative treatment for lumbar disc herniation: a prospective cohort study [J]. BMJ Open, 2016, 6 (12): e012938. DOI: 10.1136/bmjopen-2016-012938.
- [5] Baig MZ, Abdullah UEH, Muhammad A, et al. Use of platelet-rich plasma in treating low back pain: a review of the current literature [J]. Asian Spine J, 2021, 15 (1): 117-126. DOI: 10.31616/asj.2019.0161.
- [6] 王龙强, 付松, 邵诗泽, 等. 经椎间孔与经椎板间内镜治疗腰椎间盘突出重度脱出 [J]. 中国矫形外科杂志, 2022, 30 (13): 1163-1168. DOI: 10.3977/j.issn.1005-8478.2022.13.03. Wang LQ, Fu S, Shao SZ, et al. Percutaneous endoscopic transforaminal discectomy versus translaminar counterpart for severely migrated lumbar disc prolapse [J]. Orthopedic Journal of China, 2022, 30 (13): 1163-1168. DOI: 10.3977/j.issn.1005-8478.2022.13.03.
- [7] 魏鑫鹏, 崔传广, 颜廷卫, 等. 椎板间入路与椎间孔入路内窥镜椎间盘切除术治疗 L₅/S₁ 椎间盘突出症的比较 [J]. 中国矫形外科杂志, 2018, 26 (13): 1177-1182. DOI: 10.3977/j.issn.1005-8478.2018.13.05. Wei XP, Cui CG, Yan TW, et al. Interlaminar versus transforaminal approaches in percutaneous endoscopic discectomy for L₅/S₁ lumbar disc herniation [J]. Orthopedic Journal of China, 2018, 26 (13): 1177-1182. DOI: 10.3977/j.issn.1005-8478.2018.13.05.
- [8] Jiang Y, Zuo R, Yuan S, et al. Transforaminal endoscopic lumbar discectomy with versus without platelet-rich plasma injection for lumbar disc herniation: a prospective cohort study [J]. Pain Res

- Manag, 2022, 2022 : 6181478. DOI: 10.1155/2022/6181478.
- [9] Everts P, Onishi K, Jayaram P, et al. Platelet-rich plasma: new performance understandings and therapeutic considerations in 2020 [J]. *Int J Mol Sci*, 2020, 21 (20) : 7794. DOI: 10.3390/ijms21207794.
- [10] 栾烁, 阮玉婷, 栗晓, 等. 富血小板血浆修复重建退变腰椎间盘组织的基础与临床研究进展 [J]. *解剖学研究*, 2017, 39 (6) : 487-490.
- Luan S, Ruan YT, Li X, et al. Basic and clinical research progress on platelet rich plasma repair and reconstruction of degenerative lumbar disc tissue [J]. *Anatomic Research*, 2017, 39 (6) : 487-490.
- [11] Navani A, Manchikanti L, Albers SL, et al. Responsible, safe, and effective use of biologics in the management of low back pain: American Society of Interventional Pain Physicians (ASIPP) Guidelines [J]. *Pain Physician*, 2019, 22 (1S) : S1-S74. DOI: 10.36076/ppj/2019.22.s1.
- [12] 杜薇, 丁宇, 崔洪鹏, 等. 经皮内窥镜下椎间盘摘除联合富血小板血浆凝胶微球置入治疗腰椎间盘突出症的疗效观察 [J]. *中国脊柱脊髓杂志*, 2020, 30 (11) : 1001-1006. DOI: 10.3969/j.issn.1004-406X.2020.11.06.
- Du W, Ding Y, Cui HP, et al. Clinical observation of percutaneous endoscopic lumbar discectomy combined with platelet-rich plasma gel microspheres implantation for the treatment of lumbar disc herniation [J]. *Chinese Journal of Spine and Spinal Cord*, 2020, 30 (11) : 1001-1006. DOI: 10.3969/j.issn.1004-406X.2020.11.06.
- [13] 林正坚, 邓高鹏, 侯平, 等. 富血小板血浆在经皮内窥镜椎间盘切除术的应用 [J]. *中国矫形外科杂志*, 2022, 30 (19) : 1750-1755. DOI: 10.3977/j.issn.1005-8478.2022.19.05.
- Lin ZJ, Deng GP, Hou P, et al. Effect of platelet-rich plasma on outcomes of percutaneous transforaminal endoscopic discectomy [J]. *Orthopedic Journal of China*, 2022, 30 (19) : 1750-1755. DOI: 10.3977/j.issn.1005-8478.2022.19.05.
- [14] Kim YK, Kang D, Lee I, et al. Differences in the incidence of symptomatic cervical and lumbar disc herniation according to age, sex and national health insurance eligibility: a pilot study on the disease's association with work [J]. *Int J Environ Res Public Health*, 2018, 15 (10) : 2094. DOI: 10.3390/ijerph15102094.
- [15] Cheng YP, Cheng XK, Wu H. A comparative study of percutaneous endoscopic interlaminar discectomy and transforaminal discectomy for L₅/S₁ calcified lumbar disc herniation [J]. *BMC Musculoskeletal Disord*, 2022, 23 (1) : 244. DOI: 10.1186/s12891-022-05186-z.
- [16] Mascarinas A, Harrison J, Boachie-Adjei K, et al. Regenerative treatments for spinal conditions [J]. *Phys Med Rehabil Clin N Am*, 2016, 27 (4) : 1003-1017. DOI: 10.1016/j.pmr.2016.06.006.
- [17] Tuakli-Wosornu YA, Terry A, Boachie-Adjei K, et al. Lumbar intradiscal platelet-rich plasma (PRP) injections: A prospective, double-blind, randomized controlled study [J]. *PM R*, 2016, 8 (1) : 1-10. DOI: 10.1016/j.pmrj.2015.08.010.
- [18] Mohammed S, Yu Y, 汤洋, 等. 富血小板血浆注射: 慢性盘源性腰痛的新疗法 [J]. *中国疼痛医学杂志*, 2019, 25 (10) : 721-724. DOI: 10.3969/j.issn.1006-9852.2019.10.001.
- Mohammed S, Yu J, Tang Y, et al. Platelet rich plasma injection: a new treatment for chronic discogenic low back pain [J]. *Chinese Journal of Pain Medicine*, 2019, 25 (10) : 721-724. DOI: 10.3969/j.issn.1006-9852.2019.10.001.
- [19] Akeda K, Imanishi T, Ohishi K, et al. Intradiscal injection of autologous serum isolated from platelet-rich-plasma for the treatment of discogenic low back pain: preliminary prospective clinical trial: GP141 [C]. *Spine: Affiliated Society Meeting Abstracts 2011*.
- [20] 卢正操, 蒋强, 丁宇, 等. 经皮脊柱内镜联合富血小板血浆注射治疗青壮年腰椎间盘突出症 [J]. *转化医学杂志*, 2021, 10 (1) : 30-34. DOI: 10.3969/j.issn.2095-3097.2021.01.006.
- Lu ZC, Jiang Q, Ding Y, et al. Treatment of lumbar disc herniation in young adults using percutaneous spinalendoscopic technique combined with platelet rich plasma injection [J]. *Translational Medicine Journal*, 2021, 10 (1) : 30-34. DOI: 10.3969/j.issn.2095-3097.2021.01.006.
- [21] Costăchescu B, Niculescu AG, Teleanu RI, et al. Recent advances in managing spinal intervertebral discs degeneration [J]. *Int J Mol Sci*, 2022, 23 (12) : 6460. DOI: 10.3390/ijms23126460.
- [22] O'Donnell C, Migliore E, Grandi FC, et al. Platelet-rich plasma (PRP) from older males with knee osteoarthritis depresses chondrocyte metabolism and upregulates inflammation [J]. *J Orthop Res*, 2019, 37 (8) : 1760-1770. DOI: 10.1002/jor.24322.
- [23] De Luca P, de Girolamo L, Kouroupis D, et al. Intervertebral disc and endplate cells response to IL-1 β inflammatory cell priming and identification of molecular targets of tissue degeneration [J]. *Eur Cell Mater*, 2020, 39 : 227-248. DOI: 10.22203/eCM.v039a15.
- [24] 王林伟, 刘明廷, 任强, 等. 富血小板血浆的制备与治疗肌肉骨骼系统疾病的研究进展 [J]. *中国矫形外科杂志*, 2019, 27 (15) : 1399-1403. DOI: 10.3977/j.issn.1005-8478.2019.15.12.
- Wang LW, Liu MT, Ren Q, et al. Progress in preparation of platelet-rich plasma for treatment of musculoskeletal system diseases [J]. *Orthopedic Journal of China*, 2019, 27 (15) : 1399-1403. DOI: 10.3977/j.issn.1005-8478.2019.15.12.
- [25] Dhurat R, Sukesh M. Principles and methods of preparation of platelet-rich plasma: a review and author's perspective [J]. *J Cutan Aesthet Surg*, 2014, 7 (4) : 189-197. DOI: 10.4103/0974-2077.150734.

(收稿:2023-02-11 修回:2023-08-04)
(同行评议专家: 孙海涛, 孙祯杰, 于栋)
(本文编辑: 闫承杰)