

· 临床研究 ·

腰椎减压术治疗腰膝综合症的疗效[△]

刘侃¹, 马涉^{1,2}, 于栋¹, 顾树明¹, 方心¹, 刘恒平^{1*}

(1. 北京中医药大学第三附属医院, 北京 100029; 2. 北京中医药大学, 北京 100029)

摘要: [目的] 探讨腰椎减压手术治疗腰膝综合症的临床疗效。[方法] 回顾性分析 2021 年 10 月—2023 年 1 月腰椎减压治疗 35 例腰膝综合症患者的临床资料, 评价临床及影像结果。[结果] 所有患者均顺利完成手术, 无脑脊液漏、过敏反应、胃肠道不适等症状出现。全部患者平均随访 (5.2±1.6) 个月。随术前, 术后 1 周, 术后 1、3 个月的时间推移, 患者下肢放射痛 VAS 评分 [(6.2±1.0), (2.4±0.7), (1.1±0.7), (0.5±0.7), $P<0.001$]、膝关节周围疼痛 VAS 评分 [(5.1±1.1), (2.1±1.1), (1.2±0.7), (0.9±0.9), $P<0.001$]、WOMAC 评分 [(51.1±9.5), (31.5±6.6), (16.9±4.0), (10.3±3.7), $P<0.001$] 均显著降低, 而 JOA 评分 [(9.2±2.1), (21.3±1.8), (23.5±1.7), (24.6±1.9), $P<0.001$] 和 Lysholm 评分 [(55.8±9.8), (72.3±7.3), (77.9±6.2), (85.3±3.9), $P<0.001$] 均显著增加。影像方面, 与术前相比, 术后 3 个月椎管面积显著增加 [(151.9±37.2) mm², (180.3±34.9) mm², $P=0.002$]。[结论] 腰膝综合症行腰椎减压手术治疗后, 患者下肢放射痛、膝关节周围疼痛明显减轻, 腰椎及膝关节功能、椎管面积显著改善。

关键词: 腰膝综合症, 经皮椎间孔镜技术, 单侧双通道内镜技术, 腰椎后路椎间融合术

中图分类号: R687 **文献标志码:** A **文章编号:** 1005-8478 (2024) 05-0455-04

Lumbar decompression for lumbo-knee syndrome // LIU Kan¹, MA She^{1,2}, YU Dong¹, GU Shu-ming¹, FANG Xin¹, LIU Heng-ping¹. 1. The Third Affiliated Hospital, Beijing University of Chinese Medicine, Beijing 100029, China; 2. Beijing University of Chinese Medicine, Beijing 100029, China

Abstract: [Objective] To investigate the clinical outcomes of lumbar decompression in the treatment of lumbo-knee syndrome. [Methods] A retrospective study was done on 35 patients who received lumbar decompression for lumbo-knee syndrome from October 2021 to January 2023. The clinical and imaging documents were evaluated. [Results] All patients had lumbar decompression performed successfully, with no cerebrospinal fluid leakage, allergic reaction, gastrointestinal discomfort and other complications. All of them were followed up for an average of (5.2±1.6) months. With time went from the point preoperatively to those 1 week, 1 month and 3 months postoperatively, the VAS score for lower limb radiation pain [(6.2±1.0), (2.4±0.7), (1.1±0.7), (0.5±0.7), $P<0.001$], the VAS score for pain around the knee [(5.1±1.1), (2.1±1.1), (1.2±0.7), (0.9±0.9), $P<0.001$], WOMAC score [(51.1±9.5), (31.5±6.6), (16.9±4.0), (10.3±3.7), $P<0.001$] significantly decreased, while the JOA score [(9.2±2.1), (21.3±1.8), (23.5±1.7), (24.6±1.9), $P<0.001$] and Lysholm score [(55.8±9.8), (72.3±7.3), (77.9±6.2), (85.3±3.9), $P<0.001$] significantly increased. In terms of imaging, the spinal canal area was significantly increased at 3 months after surgery compared with that before surgery [(151.9±37.2) mm², (180.3±34.9) mm², $P=0.002$]. [Conclusion] After lumbar decompression for lumbo-knee syndrome, the radiative pain of lower limbs and pain around the knee are significantly reduced, while the function of the lumbar spine and knee, as well as spinal canal area are significantly improved.

Key words: lumbo-knee syndrome, percutaneous endoscopic lumbar discectomy (PELD), unilateral biportal endoscopy (UBE), posterior lumbar interbody fusion (PLIF)

近年来, 学术界针对“腰源性膝痛”进行了一系列讨论, 腰源性膝痛指腰骶部稳定系统出现破坏导致下肢力线失衡, 出现膝关节及其周围软组织疼痛为主的疾病, 患者主诉多以膝关节疼痛为主, 可不伴腰痛, 后期多发展为膝骨关节炎, 治疗时腰膝同治方可

见效^[1, 2]。但在临床中观察到与之不甚相似的另一类患者: 症状以腰痛伴下肢放射痛为主, 合并膝关节周围疼痛, 直腿抬高试验及加强试验阳性; 影像学提示椎间盘突出、椎管狭窄, 可不伴有膝关节间隙变窄、软骨下骨硬化和(或)囊性变、关节边缘骨赘形

DOI:10.3977/j.issn.1005-8478.2024.05.13

△基金项目: 中医骨伤科学一流学科建设项目

作者简介: 刘侃, 主治医师, 博士学位, 研究方向: 脊柱外科, (电话)13146954969, (电子信箱)atmlkmd@126.com

* 通信作者: 刘恒平, (电话)18510865377, (电子信箱)liuhengpingdr@163.com

成；在未针对膝关节治疗，仅对腰椎疾患选取适当的减压手术治疗后，膝关节症状可随之改善。因此，我们暂将其称为“腰膝综合征”。

本院 2021 年 10 月—2023 年 1 月共收治 518 例腰椎手术患者，其中 72 例合并膝关节周围疼痛，29 例术后膝关节疼痛改善不明显，8 例资料或随访记录不完整。回顾性收集符合纳入标准，并最终随访且资料完整的 35 例患者作为研究对象，现将结果汇报如下。

1 临床资料

1.1 一般资料

35 例患者中，男 14 例，女 21 例；年龄 51~79 岁，平均 (65.1±7.1) 岁，所有患者均为腰椎间盘突出症^[3]、腰椎管狭窄症^[4]，有明显的腰背部或下肢症状；有明显的膝关节疼痛、僵硬等症状，膝关节疼痛位置不固定，常在弯腰、负重时加重。排除合并严重创伤、孕妇、严重骨质疏松症的老年人患者及伴有脊柱感染、结核、骨折、肿瘤等其他脊柱疾病。病变节段 L_{3/4} 者 20 例，L_{4/5} 者 12 例，L₅S₁ 者 3 例。腰痛伴下肢放射痛病程 2~59 个月，平均 (24.7±18.8) 个月，膝关节周围疼痛病程 1~65 个月，平均 (24.9±17.8) 个月。

1.2 手术方法

入院后完善相关辅助检查，明确诊断，西医予调整骨代谢、消炎止痛、脱水消肿等治疗，中医以活血化瘀、行气止痛为法，予红外线照射、中药湿热敷等外治法，排除手术禁忌证后，选择合适的腰椎减压手术治疗，所有患者手术均由具有丰富经验的主任医师完成，16 例行经皮椎间孔镜椎间盘切除术 (percutaneous endoscopic lumbar discectomy, PELD)，12 例行单侧双通道内镜技术 (unilateral biportal endoscopy, UBE)，7 例行后路椎体间融合术 (posterior lumbar interbody fusion, PLIF)。术后常规予预防感染、营养神

经、脱水水肿、防止粘连、消炎止痛等治疗，出院后定期随访复诊。

1.3 评价指标

采用下肢放射痛及膝关节周围疼痛视觉模拟评分 (visual analogue scale, VAS)、日本骨科协会 (Japanese Orthopaedic Association, JOA) 评分、西安大略和麦克马斯特大学骨关节炎指数 (Western Ontario and McMaster Universities, WOMAC)、膝关节 Lysholm 评分及不良反应情况评价临床效果。行影像检查，取术前 MRI 图像显示的椎间盘突出致神经根受压最严重、椎管面积最小处水平面为测量水平面，测量椎管面积。

1.4 统计学方法

应用 SPSS 26.0 统计学软件进行数据统计分析。计量数据以 $\bar{x} \pm s$ 表示，资料呈正态分布时，采用单因素方差分析或配对样本 *T* 检验；资料呈非正态分布时，采用秩和检验。*P*<0.05 为差异有统计学意义。

2 结果

2.1 临床结果

所有患者均顺利完成手术，无脑脊液漏、过敏反应、胃肠道不适等症状出现，术后无切口感染、无下肢血栓等并发症发生。

所有患者均获随访，随访时间 3~11 个月，平均 (5.2±1.6) 个月。完全负重活动时间 3~27 d，平均 (8.5±6.2) d。随时间推移，患者下肢放射痛 VAS 评分、膝关节周围疼痛 VAS 评分、WOMAC 评分均显著降低 (*P*<0.05)，JOA 评分、Lysholm 评分显著增加 (*P*<0.05)。

2.2 影像评估

责任节段椎管得到充分减压，与术前相比，术后 3 个月患者责任节段椎管面积显著增加 (*P*<0.05)。末次随访时责任节段均良好融合，无内固定物松动，典型影像见图 1。

表 1 35 患者临床影像资料 ($\bar{x} \pm s$) 与比较

Table 1 Comparison of clinical and imaging data ($\bar{x} \pm s$) of the 35 patients

指标	术前	术后 1 周	术后 1 个月	术后 3 个月	<i>P</i> 值
下肢放射痛 VAS 评分 (分)	6.2±1.0	2.4±0.7	1.1±0.7	0.5±0.7	<0.001
膝关节周围疼痛 VAS 评分 (分)	5.1±1.1	2.1±1.1	1.2±0.7	0.9±0.9	<0.001
JOA 评分 (分)	9.2±2.1	21.3±1.8	23.5±1.7	24.6±1.9	<0.001
WOMAC 评分 (分)	51.1±9.5	31.5±6.6	16.9±4.0	10.3±3.7	<0.001
Lysholm 评分 (分)	55.8±9.8	72.3±7.3	77.9±6.2	85.3±3.9	<0.001
椎管面积 (mm ²)	151.9±37.2	-	-	180.3±34.6	0.002

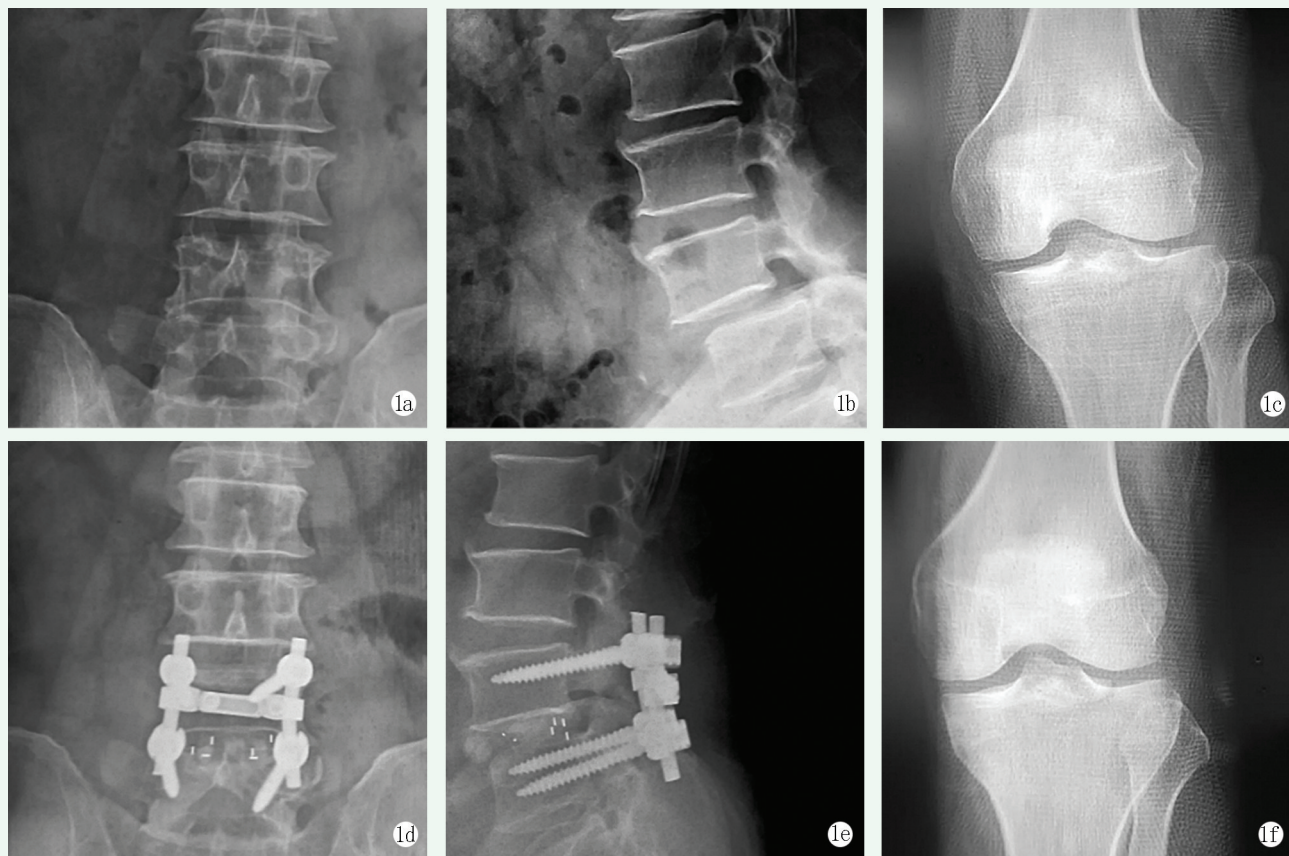


图 1 患者,男,61 岁。1a, 1b: 术前腰椎正侧位 X 线片可见 L₄ 椎体前滑移; 1c: 术前右膝关节正位 X 线片可见膝关节对位不良, 下肢力线较差; 1d, 1e: 术后腰椎正侧位 X 线片可见融合器位置良好, 内固定牢固; 1f: 术后右膝关节正位 X 线片可见膝关节力线得到改善。

Figure 1. A 61-year-old male. 1a, 1b: Preoperative anteroposterior (AP) and lateral lumbar X rays revealed anterior spondylolisthesis of L₄; 1c: Preoperative AP X-ray of the right knee showed poor alignment with degeneration; 1d, 1e: Postoperative AP and lateral lumbar radiographs showed the fusion apparatus in good position; 1f: Postoperative AP X-ray of the right knee showed improvement in knee alignment.

3 讨论

近年来,临床提出“腰源性膝痛”^[5]、“腰-膝协同治疗”、“腰髌膝综合疗法”、“脊-盆-膝整体诊疗模式”、“腰-髌-膝-踝整体疗法”、“膝关节-脊柱综合征”^[6]等概念,均论述了腰与膝的密切联系,但对于腰骶部与膝关节同见功能及结构异常的情况,尚缺乏统一、权威的诊断标准,且对于治疗效果的评价重点多集中于膝关节的改变,而忽视了腰椎的功能评价。本文试探性地提出了“腰膝综合征”的概念,为临床中久病不愈的膝关节疼痛提出了新的治疗思路。

膝关节不同位置的疼痛可溯源至不同的肌肉、神经损伤,膝关节前部疼痛由闭孔神经被刺激而引起,膝关节后部疼痛是因股神经后支损伤,膝外侧痛是股神经外侧皮支受刺激所致,膝内侧痛主要是闭孔神经及隐神经嵌压所致。若 L₅ 神经根受压,会影响内收

肌导致膝内侧区麻木、疼痛;若 L₄ 神经根受压,会影响股四头肌导致膝前区麻木、疼痛,伸膝力量减弱,膝跳反射减弱或消失^[7]。根据全息理论,腰部可作为一个新的全息元,此时 L_{3/4} 为膝关节相对应的位置^[8]。本文所述 35 例腰膝综合征患者中,发病节段集中于 L_{3/4},这与神经解剖和全息理论基本符合。

膝关节的稳定往往被分为外源动力性稳定和内源静力性稳定两类,在常态下,膝关节骨关节炎的诱因往往是外缘动力性稳定的失衡^[9]。当腰部、髌部的外源性动力系统失衡时,人体重心发生偏移,腰部肌肉及下肢无法正常发挥作用,导致相应的活动度减少或消失,下肢力线失稳,进一步加剧了关节受力不均及周围肌肉紊乱^[10],如果病变发生在一侧,人体会自行变换为保护性体位,应力也会更加集中。本研究中,在行腰椎减压手术治疗后,患者椎管面积扩大,下肢放射痛、膝关节周围疼痛的症状明显减轻,腰椎功能及膝关节功能也有显著改善,这可能与术后患者

腰-膝平衡得到调整,神经压迫解除有关。因此,在腰膝综合征的治疗上,仍应关注力线的异常,应在手术治疗的基础上,指导患者调整行走姿势及速度,辅以温和的功能锻炼。对于半月板不存在明显撕裂的患者,可适当佩戴外翻位支具,减轻内侧间隙狭窄^[11]。对于腰椎不存在楔形变的患者,可适当佩戴腰部支具,维持脊柱稳定性^[12, 13]。

总之,本研究患者经腰椎减压手术治疗后,下肢放射痛、膝关节周围疼痛明显减轻,腰椎及膝关节功能、椎管面积显著改善,但仍需进一步观察并测量下肢力线的改变,并进行多中心、大样本的研究。

参考文献

- [1] 张淑宁,王伟,曹军社. 麦肯基疗法结合早期中西药治疗腰源性膝痛的效果[J]. 临床医学研究与实践, 2019, 4 (1): 41-42. DOI: 10.19347/j.cnki.2096-1413.201901019.
- Zhang SN, Wang W, Cao JS. Effect of McKenzie therapy combined with early Chinese and western medicine in the treatment of waist-knee pains [J]. Clinical Research and Practice, 2019, 4 (1): 41-42. DOI: 10.19347/j.cnki.2096-1413.201901019.
- [2] 高慧. 一例腰源性膝痛误诊为腿部肌肉劳损案例分析及文献复习[J]. 按摩与康复医学, 2021, 12 (16): 67-68. DOI: 10.19787/j.issn.1008-1879.2021.16.026.
- Gao H. A case analysis and literature review about lumbar knee pain misdiagnosed as leg muscle strain [J]. Chinese Manipulation & Rehabilitation Medicine, 2021, 12 (16): 67-68. DOI: 10.19787/j.issn.1008-1879.2021.16.026.
- [3] 中华医学会骨科学分会脊柱外科学组, 中华医学会骨科学分会骨科康复学组. 腰椎间盘突出症诊疗指南[J]. 中华骨科杂志, 2020, 40 (8): 477-487. DOI: 10.3760/cma.j.cn121113-20200402-00213.
- The Spine Surgery Group of Chinese Orthopedic Association Department of Orthopaedics, Chinese Orthopaedic Association of Orthopaedic Rehabilitation Group. Clinical practice guideline for diagnosis and treatment of lumbar disc herniation [J]. Chinese Journal of Orthopaedics, 2020, 40 (8): 477-487. DOI: 10.3760/cma.j.cn121113-20200402-00213.
- [4] Gustav A, Juerg H, Johann S. Uncertainties in the diagnosis of lumbar spinal stenosis [J]. Radiology, 2011, 261 (3): 681-684. DOI: 10.1148/radiol.11111086.
- [5] 张向东, 张荣, 赵明宇. 基于“以骨为先”探讨腰源性膝痛的诊疗思维[J]. 陕西中医药大学学报, 2022, 45 (4): 67-71. DOI: 10.13424/j.cnki.jsctcm.2022.04.015.
- Zhang XD, Zhang R, Zhao MY. To explore the diagnosis and treatment thinking of lumbar knee pain based on "bone first" [J]. Journal of Shaanxi University of Chinese Medicine, 2022, 45 (4): 67-71. DOI: 10.13424/j.cnki.jsctcm.2022.04.015.
- [6] Govil G, Tomar L, Dhawan P. Knee-spine syndrome: management dilemma when knee osteoarthritis coexists with spine degeneration [J]. Cureus, 2022, 14 (5): e24939. DOI: 10.7759/cureus.24939.
- [7] Habib Z, Mansha M, Hafeez Y, et al. Quadriceps weakness due to disc protrusion causing nerve root compression. A case report and literature review [J]. J Med Res, 2021, 7 (2): 47-50. DOI: 10.31254/JMR.2021.7204.
- [8] 郭运岭, 李蕊, 张拓. 膝痹病与腰痛病的相互影响及相关性临床分析[J]. 中医药学报, 2019, 47 (2): 64-67. DOI: 10.19664/j.cnki.1002-2392.190050.
- Guo YL, Li R, Zhang T. Clinical analysis of the interaction and correlation between knee arthralgia and low back pain [J]. Acta Chinese Medicine and Pharmacology, 2019, 47 (2): 64-67. DOI: 10.19664/j.cnki.1002-2392.190050.
- [9] 张帅攀, 朱清广, 孔令军, 等. 膝痹的“筋骨力失衡”与现代生物力学的相关性探讨[J]. 时珍国医国药, 2021, 32 (6): 1425-1428. DOI: 10.3969/j.issn.1008-0805.2021.06.41.
- Zhang SP, Zhu QG, Kong LJ, et al. Discussion on the relationship between the "imbalance of muscle and bone strength" of knee paralysis and modern biomechanics [J]. Lishizhen Medicine and Materia Medica Research, 2021, 32 (6): 1425-1428. DOI: 10.3969/j.issn.1008-0805.2021.06.41.
- [10] 丁浩, 金新蒙, 杭栋华, 等. 腰椎管狭窄症经关节突减压术后新发腰腿痛的原因[J]. 中国矫形外科杂志, 2021, 29 (14): 1327-1329. DOI: 10.3977/j.issn.1005-8478.2021.14.18.
- Ding H, Jin XM, Hang DH, et al. New-onset pain secondary to transforaminal lumbar decompression: the occurrence and reason [J]. Orthopedic Journal of China, 2021, 29 (14): 1327-1329. DOI: 10.3977/j.issn.1005-8478.2021.14.18.
- [11] 杨信信, 李睿, 何良志, 等. 膝外翻支具治疗膝骨性关节炎的荟萃分析[J]. 中国矫形外科杂志, 2019, 27 (23): 2158-2162. DOI: 10.3977/j.issn.1005-8478.2019.23.10.
- Yang XX, Li R, He LZ, et al. Efficacy and safety of knee valgus brace in the treatment of knee osteoarthritis: a meta-analysis [J]. Orthopedic Journal of China, 2019, 27 (23): 2158-2162. DOI: 10.3977/j.issn.1005-8478.2019.23.10.
- [12] Soo CJ, Kim H, Lim J, et al. The facilitation of trunk muscles by abdominal bracing during walking in chronic low back pain patients [J]. J Biomech, 2022, 143: 111299. DOI: 10.1016/j.jbiomech.2022.111299.
- [13] Lee DJ, Ahmed SA, Tang OY, et al. Comparative effectiveness of sacroiliac belt versus lumbar orthosis utilization on nonspecific low back pain: a crossover randomized clinical trial [J]. Orthop Rev, 2022, 14 (3): 37471. DOI: 10.52965/001c.37471.

(收稿:2023-08-17 修回:2024-01-05)
(同行评议专家: 孙鸿涛, 刘爱峰)
(本文编辑: 郭秀婷)