

· 个案报告 ·

肩峰骨诊疗1例[△]

井成, 朱秉瑞, 郑芳珑, 郭艳波, 肖毅*

(山东中医药大学附属医院, 山东济南 250014)

关键词: 肩峰骨, 治疗, 肩关节, 疼痛

中图分类号: R687

文献标志码: C

文章编号: 1005-8478 (2024) 06-0574-03

Diagnosis and treatment of os acromiale: A case report // JING Cheng, ZHU Bing-rui, ZHENG Fang-long, GUO Yan-bo, XIAO Yi. Affiliated Hospital, Shandong University of Traditional Chinese Medicine, Ji'nan 250014, China

key words: acromion, treatment, shoulder joint, pain

肩关节疼痛是临床工作中常见的疾病之一, 临床比较常见的是肩峰撞击症和肩袖撕裂, 严重影响患者的工作生活^[1, 2]。随着关节镜技术的发展, 肩关节疾病的治疗也越来越微创化, 取得良好的临床效果。笔者最近收治1例肩峰骨的患者, 其症状和查体与肩袖损伤和肩峰撞击症相似, 临床极易容易误诊, 国内文献报道较少, 现就此病例做一报告并总结经验, 为临床提供参考。

1 病例报告

患者, 女, 65岁, 因右肩疼痛、活动受限3个月余入院。专科查体: 右肩不肿, 三角肌未见明显萎缩, 肩峰前外侧缘压痛, Neer sign (+), Hawkins sign (+), 空杯试验(-), 外旋抗阻试验(-), Lift-off 试验(-); 肩关节活动度: 前屈上举约60°(主动)/150°(被动), 外旋45°(主被动无明显差异), 内旋约在T₆水平。辅助检查: CT示肩峰骨存在, 肩关节退变(图1a); MRI示冈上肌腱损伤, 连续性可, 未见明显撕裂, 肩峰下骨赘增生(图1b)。完善术前相关检查, 结合患者症状体征及辅助检查, 建议行关节镜下肩峰成形术+肩峰骨断端切开清理植骨内固定术, 充分与患者沟通后, 考虑患者年龄大, 不愿意接受开放手术, 先行肩峰成形术。手术方式: 在全麻联合臂丛神经阻滞麻醉下, 患者取侧卧位, 常规骨科消毒, 建立肩关节后侧、前侧、外侧入路。首先探

查孟肱关节, 孟唇、肱二头长头肌腱、肩袖组织轻度退变, 未见明显异常。关节镜转入肩峰下间隙, 清理增生的滑膜及滑囊, 显露肩峰下表面。探查肩峰前外侧角未见明显增生, 该肩峰类型不属于Bigliani分型中的任何一型, 其增生位于肩峰骨间隙之间, 探勾探查可见肩峰骨交界处活动度较大, 遂予以成形, 肩峰成形前后如图1c和1d所示。术后予以三角带悬吊患肢, 1d后拔出引流装置后开始被动前屈练习, 3周后开始主动活动, 2个月后活动范围达正常水平, 3个月恢复正常生活, 未诉其他不适。

2 讨论

肩峰骨(Os acromiale)是肩峰的任何原发骨化中心未能与肩峰基底融合。肩峰有4个骨化中心形成: 前肩峰骨骺(Pre)、中肩峰骨骺(Meso)、后肩峰骨骺(Meta)、基底部肩峰骨骺(Basi)。不融合部位常见于后肩峰与中肩峰之间, 发生率约为1.9%^[3]。该患者自诉无外伤史, 为最常见的肩峰骨。

大多数肩峰骨的患者无症状, 多数患者是在检查中无意发现的。对于有症状的患者尤其是年轻人通常在肩关节上举的时候出现, 夜间症状明显, 甚至难以入睡^[4, 5]。疼痛的原因可能是假关节处的炎症、肩峰骨下的动态撞击、关节病所致^[6, 7]。肩关节活动度及力量因疼痛原因可能下降, 仔细触诊时局部有压痛, 有明显骨移动, 容易与肩峰撞击征和肩袖损伤混淆, 通过仔细的查体与影像学检查, 诊断并不困难。

DOI: 10.3977/j.issn.1005-8478.2024.06.18

△基金项目: 山东省自然科学基金青年项目(编号: ZR2020QH312)

作者简介: 井成, 主治医师, 硕士学位, 研究方向: 骨创伤、运动医学, (电话)17862980843, (电子信箱)179874556@qq.com

* 通信作者: 肖毅, (电话)13031731778, (电子信箱)xiaoyi.sd@163.com

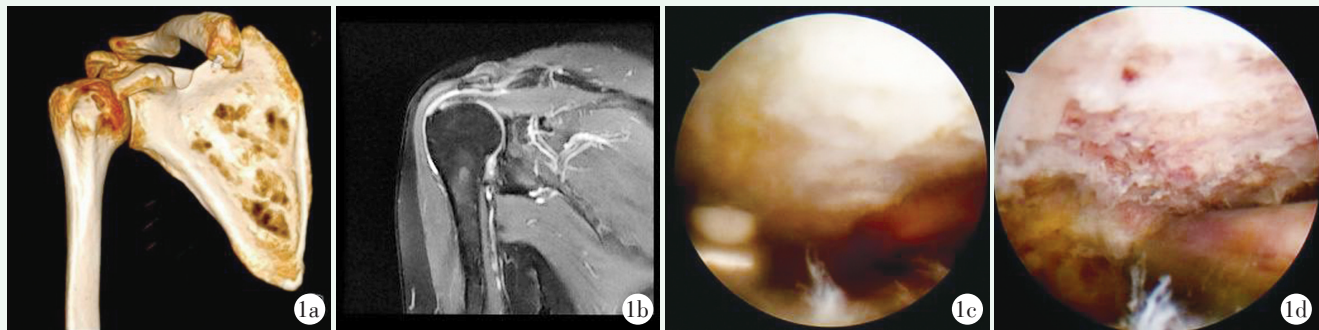


图 1 患者，女，65 岁，肩峰骨，行关节镜下肩峰成形术+肩峰骨断端切开清理植骨内固定术。1a: 三维 CT 示肩峰骨存在，肩关节退变；1b: MRI 示冈上肌腱损伤，肩峰骨赘增生；1c: 肩峰成形前；1d: 肩峰成形后。

Figure 1. A 65-year-old female underwent arthroscopic acromioplasty and internal fixation of os acromiale ends. 1a: Three-dimensional CT showed the presence of os acromiale and shoulder degeneration; 1b: MRI showed supraspinatus tendon injury and os acromiale osteophyte hyperplasia; 1c: Arthroscopic finding before acromioplasty; 1d: Arthroscopic finding after acromioplasty.

对于有症状的肩峰骨目前治疗尚未达成共识，一般建议先行保守治疗，时间为 6~12 个月，合并肩袖撕裂的患者除外。对于不稳定、疼痛的肩峰骨，内固定可使骨块间稳定达到骨性融合，减轻三角肌牵拉导致的疼痛，其重要性和首要性得到广泛的认可^[6, 8, 9]。目前的治疗方案包括：开放或关节镜下骨片摘除、切开复位植骨或不植骨内固定、关节镜肩峰下减压术和关节镜辅助下内固定。对于小骨块一般建议切除，大的骨块融合，开放性手术损伤三角肌在肩峰附着，常导致三角肌无力和功能障碍，其结果令人不是很满意。关节镜技术对于三角肌附着点损伤少、美观、微创、术后恢复功能好，越来越得到认可。郭敦明等^[10]关节镜下使用聚酯缝线固定融合肩峰骨，所有患者都取得肩峰骨的骨性融合，表明关节镜下固定能提供可靠的固定强度，无任何内固定物刺激。单纯关节镜肩峰下减压术可能将稳定无痛的肩峰骨转变成不稳定有症状的，目前应用逐渐减少^[11, 12]。

本例患者为老年女性，即便在 T2 加权 MRI 轴向切面上显示骨髓水肿（如图 1d 所示），CT 三维 Y 位可见肩峰下明显骨赘增生，肩峰下撞击明显，疼痛原因可能是二者综合作用结果。该患者手术原则上应采取关节镜下肩峰成形+断端清理融合内固定术，采取单纯成形可能引起肩峰骨更不稳定，在手术过程中只清除增生骨赘，未对肩峰骨间隙进行处理，尽可能保证肩峰骨之间瘢痕组织的完整性，加之患者年龄较大，活动度减少，这可能是治疗效果满意的主要原因。笔者认为肩峰骨的治疗应该个性化，分析其症状来源的主要原因，对于年轻患者追求骨性融合，恢复稳定性至关重要，对于年龄大的患者，更因该关注于解决肩峰撞击和肩袖撕裂。术前识别肩峰骨非常重

要，其可能是导致关节镜下肩峰成形、肩袖缝合修补、勾钢板治疗锁骨远端及肩锁关节脱位疾患失败的原因之一。在临床工作中理应提高认识。

参考文献

- [1] 何一成, 潘永飞, 徐长明. 原发性冻结肩合并肩袖损伤关节镜及保守治疗对比 [J]. 中国矫形外科杂志, 2020, 28 (8): 693-698. DOI: 10.3977/j.issn.1005-8478.2020.08.05.
He YC, Pan YF, Xu CM. Shoulder arthroscopy versus conservative treatment for primary frozen shoulder accompanied with rotator cuff tears [J]. Orthopedic Journal of China, 2020, 28 (8): 693-698. DOI: 10.3977/j.issn.1005-8478.2020.08.05.
- [2] 谢露, 罗丁元, 王玮宁, 等. 肩袖撕裂与肩胛骨动力障碍相关性研究进展 [J]. 中国矫形外科杂志, 2022, 30 (11): 1002-1006. DOI: 10.3977/j.issn.1005-8478.2022.11.09.
Xie L, Luo DY, Wang WN, et al. Research progress on the relationship between rotator cuff tear and scapular dyskinesia [J]. Orthopedic Journal of China, 2022, 30 (11): 1002-1006. DOI: 10.3977/j.issn.1005-8478.2022.11.09.
- [3] Fischer CS, Floß M, Ittermann T, et al. Os acromiale: prevalence and associated patient-related factors—a population-based study of three thousand and fifty participants [J]. Int Orthop, 2022, 46 (7): 1583-1590. DOI: 10.1007/s00264-022-05406-0.
- [4] Roedel JB, Morrison WB, Ciccotti MG, et al. Acromial apophysiolysis: superior shoulder pain and acromial nonfusion in the young throwing athlete [J]. Radiology, 2015, 274 (1): 201-209. DOI: 10.1148/radiol.14140587.
- [5] Frizziero A, Benedetti MG, Creta D, et al. Painful os acromiale: conservative management in a young swimmer athlete [J]. J Sports Sci Med, 2012, 11 (2): 352-356. DOI: 10.1097/BOT.0b013e31822c51b8.
- [6] Barbier O, Block D, Dezaly C, et al. Os acromiale, a cause of shoulder pain, not to be overlooked [J]. Orthop Traumatol Surg Res, 2013, 99 (4): 465-472. DOI: 10.1016/j.otsr.2012.10.020.

- [7] Purnell JA, Bourget-Murray J, Kwapisz A, et al. Clinical results and complications following surgical management of symptomatic os acromiale: a systematic review [J]. J Orthop Surg Res, 2019, 14 (1): 26. DOI: 10.1186/s13018-018-1041-5.
- [8] Lebus GF, Fritz EM, Hussain ZB, et al. Operative treatment of symptomatic MESO-type os acromiale [J]. Arthrosc Tech, 2017, 6 (4): e1093-e1099. DOI: 10.1016/j.eats.2017.03.025.
- [9] Warner JJ, Beim GM, Higgins L. The treatment of symptomatic os acromiale [J]. J Bone Joint Surg Am, 1998, 80 (9): 1320-1326. DOI: 10.1007/s003840050160.
- [10] Guo DM, Li ZX, Wang Q, et al. Fixation of os acromiale using polyester sutures: a novel surgical treatment [J]. Ann Transl Med, 2019, 7 (18): 448. DOI: 10.21037/atm.2019.08.58.
- [11] Hurst SA, Gregory TM, Reilly P. Os acromiale: a review of its incidence, pathophysiology, and clinical management [J]. EFORT Open Rev, 2019, 4 (8): 525-532. DOI: 10.1302/2058-5241.4.180100.
- [12] Neyton L, Noël E, Walch G, et al. Acromion reconstruction after failed subacromial decompression in shoulders with os acromiale (MESO-acromion): the tongue-and-groove assembly [J]. J Shoulder Elbow Surg, 2014, 23 (10): e261-e265. DOI: 10.1016/j.jse.2014.07.002.

(收稿:2023-02-09 修回:2023-10-12)

(同行评议专家:黄长明,高玉镛)

(本文编辑:郭秀婷)

读者 · 作者 · 编者

郑重声明

《中国矫形外科杂志》编辑部将依法追究
冒充编辑部开设网站、征集稿件、乱收费的相关机构和个人

近期,《中国矫形外科杂志》编辑部多次接到读作者的电话和 Email,发现有多网站利用《中国矫形外科杂志》名义非法征稿及骗取有关费用,要求作者将费用汇入指定账户等方式骗取作者钱财,侵犯了广大作者的合法权益。《中国矫形外科杂志》编辑部在此提醒广大读作者,本刊编辑部从未委托任何代理机构为《中国矫形外科杂志》征稿。

为了确保作者的合法权益不受侵害,请广大读作者注意辨明真伪,谨防上当受骗。《中国矫形外科杂志》编辑部将依法追究冒充编辑部开设网站、征集稿件、乱收费的相关机构和个人。

请作者注意:

(1)《中国矫形外科杂志》网址:ZJXS.chinajournal.net.cn; Http://jxwk.ijournal.cn 为本刊唯一在线投稿系统,其他均为冒充者,稿件上传后自动生成编号,稿号为:2019-xxxx。其他冒充者的稿件编号五花八门,多很繁琐,请广大作者注意辨别。

(2)稿件上传后需邮寄审稿费 100 元整,本刊不收复审费和中国知网论文查重检测费等。

(3)有关版面费和审稿费均需通过邮局汇款至:山东省泰安市泰山区(城区)环山路 217-1 号泰安八十八医院中国矫形外科杂志编辑部收,邮局汇款为本刊唯一收取款项的方式,其他支付方式如网上支付、支付宝、网银转账、微信、汇款至个人账户等均为诈骗行为,请广大作者严防上当。

(4)本刊办公电话:0538-6213228。专用电子信箱:jiaoxingtougao@163.com; jxwk1994@126.com; 财务专用信箱:jiaoxingwaikecaiwu@163.com; 邮编:271000

特此公告!

中国矫形外科杂志编辑部