

· 临床论著 ·

开放获取

Tile B 骨盆骨折外固定是否耻骨支置钉的比较[△]

艾义翔¹, 艾先强^{2*}, 高杰², 艾鹏程², 惠海斌², 高宗瑞², 折程洲²

(1. 西安交通大学第一附属医院骨科, 陕西西安 710061; 2. 榆林市米脂县医院外一科, 陕西米脂 718100)

摘要: [目的] 比较外固定架治疗 Tile B 型骨盆骨折是否耻骨支置钉的临床效果。[方法] 回顾性分析 2019 年 1 月—2022 年 4 月外固定架治疗 42 例 Tile B 型骨盆骨折患者的临床资料, 依据术前医患沟通结果, 22 例采用髂骨-耻骨支联合置钉外固定(耻骨钉组), 另外 20 例单纯髂骨置钉外固定(无耻骨钉组)。比较两组围手术期、随访及影像资料。[结果] 两组患者均顺利完成手术, 未发生血管、神经损伤等并发症。耻骨钉组手术时间 [(36.8±5.8) min vs (24.5±5.1) min, $P<0.001$]、切口总长度 [(6.1±0.6) cm vs (4.1±0.5) cm, $P<0.001$]、术中失血量 [(27.9±7.2) ml vs (17.1±6.8) ml, $P<0.001$] 和术中透视次数 [(9.1±1.8) 次 vs (6.6±1.6) 次, $P<0.001$] 均显著多于无耻骨钉组, 但前者下地行走时间 [(22.8±2.4) d vs (41.9±3.8) d, $P<0.001$]、住院时间 [(12.2±1.8) d vs (19.4±2.8) d, $P<0.001$]、完全负重活动时间 [(45.7±6.6) d vs (60.7±9.4) d, $P<0.001$] 均显著优于无耻骨钉组。术后 1 个月耻骨钉组在 VAS 评分、髋伸屈 ROM、内外旋 ROM 和 Majeed 评分均显著改善 ($P<0.05$); 术后 1 个月耻骨钉组在 VAS 评分 [(2.8±1.1) vs (4.2±1.7), $P=0.004$]、髋伸屈 ROM [(147.8±13.3)° vs (139.5±11.9)°, $P=0.038$]、内外旋 ROM [(69.8±8.4)° vs (64.2±6.2)°, $P=0.020$] 和 Majeed 评分 [(76.1±9.3) vs (65.2±7.0), $P<0.001$] 均显著优于无耻骨钉组。影像学方面, 两组骨折复位质量和骨折愈合时间的差异无统计学意义 ($P>0.05$)。[结论] 髂骨-耻骨支联合置钉外固定支架治疗 Tile B 型骨盆骨折的临床效果优于无耻骨钉支架。

关键词: Tile B 型骨盆骨折, 外固定架, 髂骨置钉, 耻骨支置钉

中图分类号: R683.3 文献标志码: A 文章编号: 1005-8478 (2024) 10-0872-06

External frame with or without pubic ramus pinning for Tile type B pelvic fractures // *AI Yi-xiang¹, AI Xian-qiang², GAO Jie², AI Peng-cheng², HUI Hai-bin², GAO Zong-ru², ZHE Cheng-zhou². 1. Department of Orthopaedics, The First Affiliated Hospital, Xi'an Jiaotong University, Xi'an 710061, China; 2. First Department of Surgery, Mizhi County Hospital, Yulin 718100, China*

Abstract: [Objective] To compare the clinical consequences of external frame fixation of Tile type B pelvic fractures with or without pubic ramus pinning. [Methods] A retrospective research was performed on 42 patients who were treated with external fixators for Tile type B pelvic fractures from January 2019 to April 2022. According to the results of preoperative patient-patient discussion, 22 patients received external frame with iliac crest and pubic ramus pinning (PRP group), while the other 20 patients underwent external fixator with iliac crest pinning alone (non-PRP group). The perioperative, follow-up and imaging documents of the two groups were compared. [Results] All the patients in both groups were operated smoothly, with no vascular, nerve injury and other complications. The PRP group was significantly greater than the non-PRP group in terms of operation time [(36.8±5.8) min vs (24.5±5.1) min, $P<0.001$], the total length of incision [(6.1±0.6) cm vs (4.1±0.5) cm, $P<0.001$], intraoperative blood loss [(27.9±7.2) ml vs (17.1±6.8) ml, $P<0.001$] and intraoperative fluoroscopy times [(9.1±1.8) times vs (6.6±1.6) times, $P<0.001$], but the former proved significantly superior to the latter in terms of the time to resume walking [(22.8±2.4) days vs (41.9±3.8) days, $P<0.001$], hospital stay [(12.2±1.8) days vs (19.4±2.8) days, $P<0.001$] and the time recover full weight-bearing activity [(45.7±6.6) days vs (60.7±9.4) days, $P<0.001$]. The VAS scores, hip flexion-extension range of motion (ROM), internal and external rotation ROM and Majeed scores were significantly improved in both groups with postoperative time ($P<0.05$). The PRP group was significantly better than the non-PRP group regarding VAS score [(2.8±1.1) vs (4.2±1.7), $P=0.004$], hip extension-flexion ROM [(147.8±13.3)° vs (139.5±11.9)°, $P=0.038$], the internal-external rotation ROM [(69.8±8.4)° vs (64.2±6.2)°, $P=0.020$] and Majeed scores [(76.1±9.3) vs (65.2±7.0), $P<0.001$] one month after operation. With respect of imaging, there were no statistically significant differences in fracture reduction quality and fracture healing time between the two groups ($P>0.05$). [Conclusion] The clinical effect of external fixator with both iliac and pubic ramus pinning is considerably better than that with iliac pinning only for Tile type B pelvic fractures.

DOI:10.3977/j.issn.1005-8478.2024.10.02

△基金项目:榆林市科技计划项目(编号:YF-2022-288)

作者简介:艾义翔,住院医师,研究方向:骨盆、脊柱骨折及治疗,(电子信箱)aiyixiang_dsa@163.com

*通信作者:艾先强,(电子信箱)aixianqiangxjtu@163.com

Key words: Tile type B pelvic fractures, external fixator, iliac pin, pubic ramus pin.

骨盆骨折是一种严重的可危及生命的骨科创伤，其发病率约为全身骨折总数的 3%，多由交通伤、高空坠落伤及重物压砸伤等高能损伤引起，患者往往同时有盆腔脏器和神经血管的合并损伤，早期死亡率及致残率较高^[1, 2]。骨盆骨折中 Tile B 型为重要一型，其手术时机及术式选择是研究的重点。目前临床治疗的主要手段有切开复位内固定^[3]和外固定支架固定^[4]。内固定可以提供更好的稳定性，但具有手术时间长、损伤大和出血多的问题^[5]。

骨盆骨折早期进行外固定可以限制骨盆容积，减少骨折出血，减轻患者疼痛，明显减少早期死亡率，为控制休克及处理其他合并损伤创造条件^[6, 7]。而且外固定手术时间短、创伤小，在局麻下即可完成。传统的外固定支架在双侧髂嵴处置钉^[8]，主要靠两侧的挤压作用进行固定，对于骨盆前环骨折及垂直不稳定的骨折缺乏有效的固定^[9]。因此，作者在此基础上增加了耻骨支置钉，并作为 Tile B 型骨盆骨折的最终固定方式，在对骨盆骨折前环有效固定的同时，由双侧髂嵴及耻骨支三处提供支撑对后环部分损伤的骨盆骨折提供了更好的固定效果。本研究对近 5 年来本院收治的 Tile B 型骨盆骨折病例进行研究，通过比较髂骨-耻骨支联合置钉外固定支架与无耻骨置钉支架治疗的临床效果，为治疗方式的选择提供参考。

1 资料与方法

1.1 纳入与排除标准

纳入标准：(1) 年龄>18 岁；(2) 骨盆挤压分离试验阳性，影像学提示存在骨盆骨折；(3) 骨盆骨折 Tile 分型为 B 型；(4) 新鲜骨折，手术时间为伤后 2 周以内；(5) 随访资料完整。

排除标准：(1) 骨盆骨折 Tile 分型为 A 型或 C 型；(2) 严重髌臼骨折、髌骨骨折；(3) 陈旧性骨盆骨折；(4) 临床资料不完整或术后失访。

1.2 一般资料

回顾性分析本院 2019 年 1 月—2022 年 4 月收治的 Tile B 型骨盆骨折患者临床资料。其中 42 例符合上述纳入标准，纳入本研究。依据术前医患沟通结果，22 例采用髂骨-耻骨支置钉外固定（耻骨钉组），20 例采用单纯髂骨置钉外固定（无耻骨钉组）。两组患者术前一般资料见表 1，两组年龄、性别、BMI、损伤至手术时间、受伤侧别、骨折分型等

一般资料的差异均无统计学意义 ($P>0.05$)。本研究获医院伦理委员会批准，所有患者均签署知情同意书。

表 1. 两组患者术前一般资料比较

Table 1. Comparison of preoperative general data between the two groups

指标	耻骨钉组 (n=22)	无耻骨钉组 (n=20)	P 值
年龄 (岁, $\bar{x} \pm s$)	48.5±12.8	46.5±11.4	0.587
性别 (例, 男/女)	14/8	13/7	0.927
BMI (kg/m^2 , $\bar{x} \pm s$)	24.4±3.2	23.5±3.0	0.403
损伤至手术时间 (d, $\bar{x} \pm s$)	1.7±1.0	2.0±1.1	0.395
侧别 (例, 左/右)	13/11	9/11	0.545
分型 (例, B1/B2/B3)	7/10/5	6/10/4	0.955

1.3 手术方法

耻骨钉组：患者仰卧位，在手术床与患者间以骨盆为中心置入 DR 接收板，C 形臂 X 线机以侧位置于骨盆侧。常规消毒铺无菌巾，患者麻醉满意后，在距离髂前上棘 1.0~1.5 cm 处逐层切开至髂棘骨膜，取髂棘内外侧径中点处钻孔，顺髓腔方向旋入 1 枚直径 6.0 mm 的自攻型骨钉，深度约 6 cm。相隔第 1 个开口点向后 4.0~5.0 cm 处置入第 2 枚自攻型骨钉，同法在对侧髂前上棘分别置入 2 枚自攻型骨钉。在患侧耻骨支上缘处，逐层切开皮肤、皮下组织，钝性分离，注意保护精索或圆韧带，显露患侧耻骨断端至耻骨联合处，沿耻骨上缘骨膜下剥离内外侧面至闭孔上缘，用 4.5 mm 钻头钻孔后置入 1 枚 5.0 mm 自攻型骨钉至对侧骨皮质。C 形臂 X 线机透视下整复骨折断端，复位满意后，将双侧髂骨翼骨钉和耻骨钉连接至四边形支架并锁定。

无耻骨钉组：髂骨翼处置钉同上。C 形臂 X 线机透视下整复骨折断端，复位满意后，将双侧髂骨翼骨钉连接至四边形支架并锁定。

所有患者术后 24 h 进行常规抗生素预防感染及镇痛处理，使用低分子肝素钠预防深静脉血栓形成。术后第 1 d 开始行踝泵运动及双下肢屈伸活动，8 周左右去除外固定架。

1.4 评价指标

记录两组患者围手术期指标，包括手术时间、切口总长度、术中出血量、术中透视次数、下地行走时间、切口愈合等级、住院时间，记录术后并发症。采

用完全负重活动时间、疼痛视觉模拟评分法 (visual analogue scale, VAS)、髌关节屈伸活动度 (range of motion, ROM)、内外旋 ROM 和 Majeed 评分评价临床效果^[10]。行影像学检查, 采用 Matta 评分标准评估骨折复位质量^[11], 优为骨折断端处最大位移 <5 mm; 良为骨折断端处最大位移 5~10 mm; 可为骨折断端处最大位移 11~20 mm; 差为骨折断端处最大位移 >20 mm。观察骨折影像愈合时间, 有无骨折延迟连接、骨折不愈合等并发症。

1.5 统计学方法

采用 SPSS 22.0 软件进行统计学分析。计量数据以 $\bar{x} \pm s$ 表示, 资料呈正态分布时, 组间比较采用独立样本 *t* 检验, 组内时间点的比较采用单因素方差分析, 两两比较采用 *LSD* 法; 资料呈非正态分布时, 采用非参数统计。计数资料采用 χ^2 检验或 Fisher 精确检验。等级资料采用秩和检验。 $P < 0.05$ 为差异有统计学意义

2 结果

2.1 围手术期情况

两组患者均顺利完成手术, 未发生重要血管、神经等损伤。两组患者围手术期资料对比见表 2。耻骨钉组的手术时间、切口总长度、术中出血量和术中透视次数均显著多于无耻骨钉组 ($P < 0.05$), 但前者下地行走时间和住院时间显著优于后者 ($P < 0.05$), 两组切口愈合等级的差异无统计学意义 ($P > 0.05$)。

耻骨钉组 1 例出现耻骨支螺钉断裂, 去除断裂螺钉后在骶骨部位打入 2 枚横行螺钉, 继续组合式外固定。无耻骨钉组 1 例出现钉眼周围出血, 缝合止血后出血消失; 1 例出现螺钉松动, 消毒后向里拧入 1 cm 继续外固定。

2.2 随访结果

两组病例均获随访 12 个月以上。两组患者随访资料见表 3。耻骨钉组完全负重活动时间显著早于无耻骨钉组 ($P < 0.05$)。随时间推移, 两组患者 VAS 评分、髌伸屈 ROM、内外旋 ROM 和 Majeed 评分均显著改善 ($P < 0.05$)。术后 1 个月耻骨钉组 VAS 评分、髌伸屈 ROM、内外旋 ROM 和 Majeed 评分均显著优于无耻骨钉组 ($P < 0.05$), 术后 6 个月和末次随访时两组上述指标的差异均无统计学意义 ($P > 0.05$)。随访过程中, 两组均无骨折延迟连接、骨折不愈合、再次手术等情况。末次随访时, 耻骨钉组能独立行走 18 例, 跛行步态 4 例, 活动时疼痛感 2 例; 无耻骨

钉组能独立行走 13 例, 跛行步态 7 例, 活动时疼痛感 5 例。

表 2. 两组患者围手术期资料与比较

指标	耻骨钉组 (n=22)	无耻骨钉组 (n=20)	P 值
手术时间 (min, $\bar{x} \pm s$)	36.8±5.8	24.5±5.1	<0.001
切口总长度 (cm, $\bar{x} \pm s$)	6.1±0.6	4.1±0.5	<0.001
术中失血量 (ml, $\bar{x} \pm s$)	27.9±7.2	17.1±6.8	<0.001
术中透视次数 (次, $\bar{x} \pm s$)	9.1±1.8	6.6±1.6	<0.001
下地行走时间 (d, $\bar{x} \pm s$)	22.8±2.4	41.9±3.8	<0.001
切口愈合 (例, 甲/乙/丙)	19/3/0	18/2/0	0.716
住院时间 (d, $\bar{x} \pm s$)	12.2±1.8	19.4±2.8	<0.001

表 3. 两组患者随访结果 ($\bar{x} \pm s$) 与比较

指标	耻骨钉组 (n=22)	无耻骨钉组 (n=20)	P 值
完全负重活动时间 (d)	45.7±6.6	60.7±9.4	<0.001
VAS 评分 (分)			
术后 1 个月	2.8±1.1	4.2±1.7	0.004
术后 6 个月	1.2±0.9	1.5±1.2	0.420
末次随访	1.1±0.9	1.4±1.0	0.477
P 值	<0.001	<0.001	
髌伸-屈 ROM (°)			
术后 1 个月	147.8±13.3	139.5±11.9	0.038
术后 6 个月	158.4±14.4	155.7±10.7	0.496
末次随访	160.1±13.6	157.4±9.8	0.470
P 值	<0.001	<0.001	
髌内外旋 ROM (°)			
术后 1 个月	69.8±8.4	64.2±6.2	0.020
术后 6 个月	76.0±7.1	74.6±6.3	0.518
末次随访	76.6±7.1	75.5±5.7	0.568
P 值	<0.001	<0.001	
Majeed 评分 (分)			
术后 1 个月	76.1±9.3	65.2±7.0	<0.001
术后 6 个月	82.1±10.6	77.0±9.9	0.120
末次随访	83.4±10.8	79.2±9.6	0.190
P 值	<0.001	<0.001	

2.3 影像评估

两组影像资料见表 4, 两组骨折复位质量和骨折愈合时间的差异均无统计学意义 ($P > 0.05$)。至末次

随访时，两组患者均达到骨性愈合。耻骨钉组典型影像见图 1。

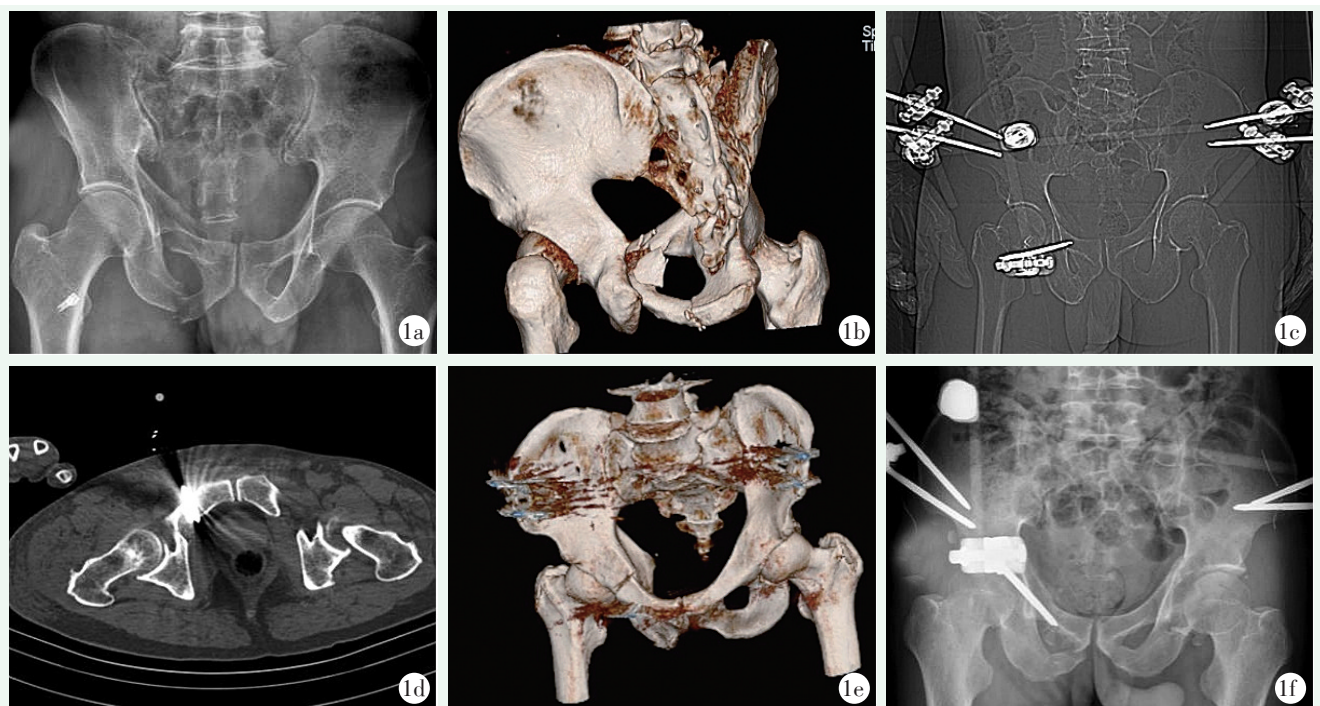


图 1. 患者男性，64 岁，Tile B2 型骨盆骨折，髂骨-耻骨支置钉外固定支架固定。1a: 术前 X 线片示右侧耻骨上支、坐骨支多发骨折；1b: 术前 CT 三维重建进一步发现骶骨右侧耳状关节骨折，证实骨盆骨折为 Tile B2 型；1c: 术后 1 周骨盆 X 线片示髂骨翼骨钉和耻骨钉位置良好，固定牢固；1d: 骨盆 CT 示耻骨支置钉位于患侧耻骨支内，位置良好；1e: 术后 1 周 CT 三维重建示骨折复位满意，骨盆对位良好；1f: 术后 8 周随访时骨盆正位 X 线片示骨折已有骨痂形成。

Figure 1. A 64-year-old male received external frame fixation with iliac and pubic pins for Tile type B2 pelvic fractures. 1a: Preoperative X-ray showed multiple fractures of the right suprapubic and sciatic branches; 1b: Preoperative 3D CT reconstruction revealed fractures involving right auricular surface of the sacrum, which met the Tile type B2 fractures; 1c: Pelvic film a week postoperatively showed the iliac and pubic pins placed in good position with firm fixation; 1d: Pelvic CT showed the pubic pin placed well within the affected pubic branch; 1e: CT 3D reconstruction a week postoperatively showed the fractures reduced satisfactorily with good pelvic congruity; 1f: Pelvic anteroposterior X-ray 8 weeks postoperatively revealed callus formation around the fractures.

表 4. 两组患者影像资料比较

Table 4. Comparison of imaging data between the two groups

指标	耻骨钉组 (n=22)	无耻骨钉组 (n=20)	P 值
骨折复位质量 [例 (%)]			0.438
优	14 (63.6)	11 (45.0)	
良	6 (27.3)	5 (35.0)	
中	2 (9.1)	3 (10.0)	
差	0 (0)	1 (10.0)	
骨折愈合时间 [例 (%)]			0.186
<10 周	1 (4.6)	0 (0)	
10~16 周	12 (54.5)	8 (40.0)	
≥16 周	9 (10.9)	12 (80.0)	

3 讨论

Tile B 型骨盆骨折为部分不稳定骨折，主要表现

为前环的骨折移位和后环骶髂关节复合体的部分损伤^[12]。外固定支架手术作为骨盆骨折中的微创治疗手段，已被广泛应用于骨盆骨折的处理^[13]。但有学者认为外固定支架在两侧髂嵴置钉，通过连杆实现压缩固定骨盆的作用，主要依靠骨盆两侧髂骨水平方向的挤压，无法纠正骨盆后环损伤产生的垂直不稳定^[14]。

髂骨-耻骨支联合置钉外固定支架在承担早期急救的同时，能够兼顾微创固定和提升骨盆稳定性。其优势主要体现在以下几点：(1) 微创化：外固定手术采用局部麻醉，时间在 40 min 以内，具有创伤小、手术时间短、出血少的优点。在对急诊骨盆骨折患者血流动力学影响小的前提下，能够迅速稳定骨盆、减少出血^[15]。Zhang 等^[16]认为，早期应用外固定支架是加速骨折愈合、减少术后并发症、改善下肢功能的可靠方法；(2) 提高前环稳定性：大部分不稳定骨盆

骨折涉及到骨盆前环的损伤,在使用传统外固定架治疗骨盆骨折的临床实践中,部分患者存在耻骨上区域持续性疼痛,推测可能的原因是仅在双侧髂嵴置入螺钉,而没有固定耻骨区域,导致耻骨骨折部位不稳定,出现骨折断端间的微小移位。Cavusoglu 等^[17]在髌臼外上固定与骨盆前桥固定的生物力学比较中发现,骨盆前桥支架组具有更高的刚度值和更小的耻骨联合位移。吴晓天等^[18]使用钉棒系统改良耻骨结节置钉治疗 Tile B 型骨盆骨折,通过增加连接固定点,使连接棒具有更好的生理弧度,在固定前环骨折中更有优势。上述研究表明,额外的骨盆前环固定对不稳定骨盆骨折患者是有益的;(3)提高后环稳定性:髂骨-耻骨支联合置钉外固定支架通过在耻骨支和两侧髂嵴分别置入螺钉,与连接杆组成外固定架,形成牢固的三点三角形,在治疗不稳定骨盆骨折时比最初的两点外固定架更稳定^[19]。通过置钉点位置选择、螺钉插入深度和外固定架的整体挤压固定作用,可以提高骨盆后环的稳定性。尚修超等^[20]报道,骨盆内置外架术后骨盆功能优良率为 94%,可以作为骨盆骨折的最终固定。孟乘飞等^[21]在 3D 导航下使用经皮骶髂关节螺钉联合外固定架治疗不稳定骨盆骨折,术后骨折复位质量优良率为 88.9%。在本研究中,耻骨钉组患者骨盆环固定牢固,可以早期下地负重活动,及时锻炼髌关节及骨盆肌肉,避免肌肉萎缩和关节僵硬;(4)利于急诊处理:髂骨-耻骨支联合置钉外固定支架手术操作简单,对环境及患者状态要求低,便于在急诊状况和基层医院中开展。耻骨支联合置钉可以实现对 Tile B 型骨盆骨折的可靠固定,有利于患者搬运及处理合并伤。

在手术前需要进行持续牵引复位,置钉完成后在下肢牵引作用下固定连接杆,在提高复位质量的同时减少复位丢失^[22]。此外,需要术者熟练掌握耻骨支周围组织的解剖学特征,注意保护男性的精索和女性的圆韧带,应避免螺钉既不固定在耻骨联合内,也不紧靠耻骨外侧。置钉时需要使用 C 形臂 X 线机反复透视,精确定位。综上所述,髂骨-耻骨支联合置钉外固定支架可以增加骨盆环的稳定型,有利于患者早期下地活动和髌关节功能的恢复,值得临床推广。本研究仍有不足之处,样本量偏少,且为单中心研究,远期疗效尚需进一步观察。

参考文献

[1] Incagnoli P, Puidupin A, Ausset S, et al. Early management of severe pelvic injury (first 24 hours) [J]. *Anaesth Crit Care Pain Med*, 2019, 38 (2): 199-207. DOI: 10.1016/j.accpm.2018.12.003.

- [2] 杨光,陈伟,于沂阳,等. 2010 年至 2011 年中国东部与西部地区成人骨盆骨折的流行病学对比分析 [J]. *中华创伤骨科杂志*, 2018, 20 (3): 242-246. DOI: 10.3760/cma.j.issn.1671-7600.2018.03.011.
- Yang G, Chen W, Yu YY, et al. Epidemiological comparison of adult pelvic fractures between West China and East China from 2010 to 2011 [J]. *Chinese Journal of Orthopaedic Trauma*, 2018, 20 (3): 242-246. DOI: 10.3760/cma.j.issn.1671-7600.2018.03.011.
- [3] 刘聪,夏波,王士进,等. 桥接组合与钢板固定不稳定型骨盆骨折的对比 [J]. *中国矫形外科杂志*, 2020, 28 (24): 2223-2226. DOI: 10.3977/j.issn.1005-8478.2020.24.04.
- Liu C, Chen W, Yu YY, et al. Comparison of clinical outcomes of bridge-link type combined fixation system versus locking plate for unstable pelvic fractures [J]. *Orthopedic Journal of China*, 2020, 28 (24): 2223-2226. DOI: 10.3977/j.issn.1005-8478.2020.24.04.
- [4] 林锋,庄勤武,任帅,等. 外固定架治疗骨盆骨折的经验 [J]. *中国矫形外科杂志*, 2020, 28 (17): 1625-1626. DOI: 10.3977/j.issn.1005-8478.2020.17.22.
- Lin F, Zhuang QW, Ren S, et al. Experience with an external fixation frame for the treatment of pelvic fractures [J]. *Orthopedic Journal of China*, 2020, 28 (17): 1625-1626. DOI: 10.3977/j.issn.1005-8478.2020.17.22.
- [5] 江利冰,蒋守银,赵小纲,等. 世界急诊外科学会骨盆骨折分型及处理指南 [J]. *中华急诊医学杂志*, 2017, 26 (3): 268-269. DOI: 10.3760/cma.j.issn.1671-0282.2017.03.006.
- Jiang LB, Jiang SY, Zhao XG, et al. World Society of Emergency Surgery guidelines for the staging and management of pelvic fractures [J]. *Chinese Journal of Emergency Medicine*, 2017, 26 (3): 268-269. DOI: 10.3760/cma.j.issn.1671-0282.2017.03.006.
- [6] Barrientos-Mendoza C, Branes J, Wulf R, et al. The role of anterior supra-acetabular external fixator as definitive treatment for anterior ring fixation in unstable pelvic fractures [J]. *Eur J Trauma Emerg Surg*, 2022, 48 (5): 3737-3746. DOI: 10.1007/s00068-021-01711-2.
- [7] Stahep PF, Mauffrey C, Smith WR, et al. External fixation for acute pelvic ring injuries: decision making and technical options [J]. *J Trauma Acute Care Surg*, 2013, 75 (5): 882-887. DOI: 10.1097/TA.0b013e3182a9005f.
- [8] 夏羿凡,陈路,朱天亮,等. 三种外固定置钉方法治疗骨盆骨折 [J]. *中国矫形外科杂志*, 2017, 25 (10): 879-883. DOI: 10.3977/j.issn.1005-8478.2017.10.04.
- Xia YF, Chen L, Chen TL, et al. Comparison of three pin placements of external fixation for treatment of pelvic fractures [J]. *Orthopedic Journal of China*, 2017, 25 (10): 879-883. DOI: 10.3977/j.issn.1005-8478.2017.10.04.
- [9] Osterhoff G, Tiziani S, Ferguson SJ, et al. Mechanical testing of a device for subcutaneous internal anterior pelvic ring fixation versus external pelvic ring fixation [J]. *BMC Musculoskelet Disord*, 2014, 15: 111. DOI: 10.1186/1471-2474-15-111.

- [10] Stewart RG, Hammer N, Kieser DC. External fixation of unstable pelvic fractures: a systematic review and meta-analysis [J]. ANZ J Surg, 2019, 89 (9): 1022-1027. DOI: 10.1111/ans.15027.
- [11] Matta JM, Tornetta P. Internal fixation of unstable pelvic ring injuries [J]. Clin Orthop Relat Res, 1996, 329 (329): 129-140. DOI: 10.1097/00003086-199608000-00016.
- [12] Coccolini F, Stahel PF, Montori G, et al. Pelvic trauma: WSES classification and guidelines [J]. World J Emerg Surg, 2017, 12: 5. DOI: 10.1186/s13017-017-0117-6.
- [13] 中华医学会骨科学分会创伤骨科学组, 中华医学会骨科学分会外固定与肢体重建学组, 中华医学会创伤学分会, 等. 中国骨盆骨折微创手术治疗指南 (2021) [J]. 中华创伤骨科杂志, 2021, 23 (1): 4-14. DOI: 10.3760/cma.j.cn115530-20200918-00610.
- Traumatic Orthopedic Group, Society of Orthopedics, Chinese Medical Association; Group of External Fixation and Limb Reconstruction, Society of Orthopedics, Chinese Medical Association; Society of Traumatology, Chinese Medical Association, et al. Guidelines for minimally invasive surgical treatment of pelvic fracture in China (2021) [J]. Chinese Journal of Orthopaedic Trauma, 2021, 23 (1): 4-14. DOI: 10.3760/cma.j.cn115530-20200918-00610.
- [14] Lee C, Sciadini M. The use of external fixation for the management of the unstable anterior pelvic ring [J]. J Orthop Trauma, 2018, 32 (Suppl 6): S14-s17. DOI: 10.1097/bot.0000000000001251.
- [15] Dubose JJ, Burlew CC, Joseph B, et al. Pelvic fracture-related hypotension: A review of contemporary adjuncts for hemorrhage control [J]. J Trauma Acute Care Surg, 2021, 91 (4): e93-e103. DOI: 10.1097/ta.0000000000003331.
- [16] Zhang H, Sun F, Li Y. Application of smart healthcare in comparative analysis of effect of early external fixator and plate internal fixation treatment on postoperative complications and lower limb function recovery of patients with unstable pelvic fracture [J]. Front Public Health, 2022, 10: 887123. DOI: 10.3389/fpubh.2022.887123.
- [17] Cavusoglu AT, Erbay FK, Ozsoy MH, et al. Biomechanical comparison of supraacetabular external fixation and anterior pelvic bridge plating [J]. Proc Inst Mech Eng H, 2017, 231 (10): 931-937. DOI: 10.1177/0954411917718223.
- [18] 吴晓天, 陈农, 潘福根, 等. 皮下钉棒系统改良置钉法治疗 Tile B 型骨盆骨折的临床观察 [J]. 中国骨伤, 2017, 30 (3): 208-212. DOI: 10.3969/j.issn.1003-0034.2017.03.004.
- Wu XT, Chen N, Pan FG, et al. Therapeutic observation of subcutaneous pedicle screw-rod system with modified placement for Tile B pelvic fractures [J]. China Journal of Orthopaedics and Traumatology, 2017, 30 (3): 208-212. DOI: 10.3969/j.issn.1003-0034.2017.03.004.
- [19] Bi C, Wang Q, Wu J, et al. Modified pedicle screw-rod fixation versus anterior pelvic external fixation for the management of anterior pelvic ring fractures: a comparative study [J]. J Orthop Surg Res, 2017, 12 (1): 185. DOI: 10.1186/s13018-017-0688-7.
- [20] 尚修超, 孟祥圣, 井晟, 等. 经皮髂前下棘内置固定架治疗骨盆骨折的效果 [J]. 中华创伤杂志, 2020, 36 (7): 630-636. DOI: 10.3760/cma.j.issn.1001-8050.2020.07.010.
- Shang XC, Meng XS, Jing S, et al. Effect of percutaneous internal fixation of anterior inferior iliac spine for pelvic fractures [J]. Chinese Journal of Trauma, 2020, 36 (7): 630-636. DOI: 10.3760/cma.j.issn.1001-8050.2020.07.010.
- [21] 孟乘飞, 宋虎, 王小阵, 等. 3D 导航下经皮髌髌关节螺钉内固定联合外固定架治疗 Tile B/C 型骨盆骨折 [J]. 创伤外科杂志, 2018, 20 (1): 6-10. DOI: 10.3969/j.issn.1009-4237.2018.01.002.
- Meng CF, Song H, Wang XZ, et al. Three-dimensional guided percutaneous sacroiliac screw fixation combined with external fixator for the treatment of Tile type B/C pelvic fracture [J]. Journal of Traumatic Surgery, 2018, 20 (1): 6-10. DOI: 10.3969/j.issn.1009-4237.2018.01.002.
- [22] Han R, Uneri A, Vijayan RC, et al. Fracture reduction planning and guidance in orthopaedic trauma surgery via multi-body image registration [J]. Med Image Anal, 2021, 68: 101917. DOI: 10.1016/j.media.2020.101917.

(收稿:2023-08-02 修回:2023-12-21)

(同行评议专家: 汤文杰, 张子安, 贺加明, 尹战海)

(本文编辑: 闫承杰)