·临床论著·

双束袢钢板与锁骨钩治疗急性肩锁脱位比较△

沈国蔚，李冬冬，彭俊洋，杨永江，杨丰真，陈晖，田纪伟，丁志勇*

（南京医科大学附属明基医院骨科，江苏南京 210019）

摘要：［**目的**］比较双束 Endobutton 带袢钢板与锁骨钩钢板治疗急性肩锁关节脱位的疗效。［**方法**］回顾性分析 2019 年 1 月—2021 年 6 月本院收治的 44 例 Rockwood III 型以上的急性肩锁关节脱位患者的临床资料，21 例采用双束 Endobutton 带袢钢板固定（袢板组），23 例采用钩钢板固定（钩板组），比较两组围手术期、随访及影像学资料。［**结果**］两组手术时间、术中失血量及主动活动时间的差异均无统计学意义（P>0.05），但袢板组切口长度 [(5.3±0.6) cm *vs* (6.2±1.1) cm, P=0.002]、住院时间 [(8.1±1.6) d *vs* (9.6±2.8) d, P=0.042] 显著优于钩板组。随访时间平均（14.5±3.3）个月，随时间推移，两组 VAS 评分、Constant-Murley 评分、肩关节前屈上举及外展上举 ROM 均显著改善（P<0.05）。术前两组间上述指标的差异均无统计学意义（P>0.05），术后 3 个月及末次随访时，袢板组 VAS 评分 [(2.1±0.7) *vs* (3.4±0.7), P<0.001; (1.0±0.7) *vs* (2.4±0.8), P<0.001]、Constant-Murley 评分 [(80.8±3.3) *vs* (69.4±5.0), P<0.001; (90.0±3.1) *vs* (80.4±5.8), P<0.001]、肩关节前屈上举 ROM [(147.6±7.0)° *vs* (117.4±8.1)°, P<0.001; (171.9±6.8)° *vs* (153.0±9.1)°, P<0.001] 及外展上举 ROM [(140.0±7.7)° *vs* (99.1±6.7)°, P<0.001; (165.7±5.1)° *vs* (140.4±8.2)°, P<0.001] 均显著优于钩板组。影像学方面，两组患者术后喙锁间距、肩锁间距均显著减小（P<0.05）；相应时间点，两组间上述指标的差异均无统计学意义（P>0.05）。［**结论**］双束 Endobutton 带袢钢板治疗肩锁关节脱位，较锁骨钩钢板固定，具有手术切口更小、肩关节功能更好、并发症发生率更少等优势，且无需二次取出内置物，是治疗急性肩锁关节脱位的良好选择。

关键词：肩锁关节脱位，双束重建，Endobutton 带袢钢板，钩钢板

中图分类号：R683.41 **文献标志码：**A **文章编号：**1005-8478（2024）16-1474-06

Comparison of double-loop buttons and clavicular hook for acute acromioclavicular dislocation *// SHEN Guo-wei, LI Dong-dong, PENG Jun-yang, YANG Yong-jiang, YANG Feng-zhen, CHEN Hui, TIAN Ji-wei, DING Zhi-yong. Department of Orthopedics, BenQ Medical Center, The Affiliated BenQ Hospital, Nanjing Medical University, Nanjing 210019, China*

Abstract: [**Objective**] To compare the clinical efficacy of double-loop Endobutton plates and clavicular hook plate for acute acromioclavicular dislocation. [**Methods**] A retrospective study was conducted on 44 patients who received surgical treatment for Rockwood type III or more severe type acute acromioclavicular dislocation in our hospital from January 2019 to June 2021. Based on surgeon-patient discussion, 21 patients received double-loop button plates fixation (the DLB group), while other 23 patients underwent hook plate fixation (the HP group). Perioperative period, follow-up and imaging data of the two groups were compared. [**Results**] Although there were no significant differences in operation time, intraoperative blood loss and active activity time between the two groups (P>0.05), the DLB group proved significantly superior to the HP group in terms of incision length [(5.3±0.6) cm *vs* (6.2±1.1) cm, P=0.002] and hospital stay [(8.1±1.6) days *vs* (9.6±2.8) days, P=0.042]. As time went on in the follow-up period lasted for (14.5±3.3) months on an average, the VAS and Constant-Murley scores, as well as shoulder forward flexion-uplifting and abduction-uplifting range of motions (ROMs) significantly improved in both groups (P<0.05). There was no statistical significance in the abovesaid items before operation (P>0.05), but the DLB group was significantly better than the HP group 3 months postoperatively and at the last follow-up in terms of VAS score [(2.1±0.7) *vs* (3.4±0.7), P<0.001; (1.0±0.7) *vs* (2.4±0.8), P<0.001], Constant-Murley score [(80.8±3.3) *vs* (69.4±5.0), P<0.001; (90.0±3.1) *vs* (80.4±5.8.), P<0.001], forward flexion-uplifting ROM [(147.6±7.0)° *vs* (117.4±8.1)°, P<0.001; (171.9±6.8)° *vs* (153.0±9.1)°, P<0.001] and abduction-uplifting ROM [(140.0±7.7)° *vs* (99.1±6.7)°, P<0.001; (165.7±5.1)° *vs* (140.4±8.2)°, P<0.001]. With respect of imaging, the postoperative coracoclavicular distance and acromioclavicular distance were significantly decreased in both groups compared with those preoperatively (P<0.05), whereas which were not statistically significant between the two groups at any time points accordingly (P>0.05). [**Conclusion**] The double-loop button

DOI:10.20184/j.cnki.Issn1005-8478.100669

△**基金项目：**南京市卫生科技发展专项基金项目（编号：YKK21252）

作者简介：沈国蔚，副主任医师，硕士研究生，研究方向：创伤骨科，（电子信箱）leoshen_84@126.com

* **通信作者：**丁志勇，（电子信箱）dzyong7622@163.com

plates have advantages of smaller surgical incision, better shoulder function recovery, less complication rate, and no need to remove the implant secondarily over the hook plat , therefore, the double-loop button plates maybe a better choice for the treatment of acute acromioclavicular dislocation.

Key words: acromioclavicular dislocation, double-bundle reconstruction, Endobutton plate with loop, hook plate

近年来，肩锁关节脱位引起了越来越多的关注，是最常见的肩部问题之一，占所有肩部损伤的 9%[1]，多因交通、高处坠落、运动致伤。临床表现为患处“琴键征”阳性，患肩关节疼痛，活动受限。目前临床常使用 Rockwood 分型指导治疗，对于 Rockwood I~II 型一般采取保守治疗，不稳定的 Rockwood III 型及以上应该手术固定。

而对于急性肩锁关节脱位手术治疗方式仍存在争议，尚无金标准。目前常用的方法有两种：锁骨钩钢板固定及带袢钢板固定。切开复位锁骨钩钢板固定，手术操作简单，固定可靠，临床应用广泛。但其存在肩峰下撞击、骨溶解、肩袖损伤等并发症，且需要二次手术取出。近年来，部分学者采用 Endobutton 带袢钢板治疗肩锁关节脱位，取得良好的疗效。本研究回顾性分析本院 2019 年 1 月—2021 年 6 月收治的肩锁关节脱位患者共 44 例，比较采用双束 Endobutton 带袢钢板与锁骨钩钢板治疗的效果，报道如下。

1 资料与方法

1.1 纳入与排除标准

纳入标准：（1）Rockwood III 型及以上肩锁关节脱位；（2）年龄 18~60 周岁；（3）伤前肩关节功能正常；（4）单侧急性闭合的肩锁关节脱位；（5）随访时间≥12 个月。

排除标准：（1）合并同侧锁骨、喙突、肩峰、肱骨近端等骨折；（2）合并同侧血管、神经损伤；（3）开放或陈旧肩锁关节脱位；（4）随访资料不全者。

1.2 一般资料

回顾性分析本院 2019 年 1 月—2021 年 6 月符合上述纳入标准的 Rockwood III 型及以上肩锁关节脱位患者共 44 例。根据医患沟通结果，将患者分为两组，其中 21 例采用 Endobutton 带袢钢板内固定治疗（袢板组），23 例采用钩钢板治疗（钩板组）。两组患者一般资料见表 1，两组患者年龄、性别、BMI、损伤至手术时间、受伤侧别及 Rockwood 分型等一般资料比较差异均无统计学意义（P>0.05）。本研究经医院伦理委员会审批，所有患者均知情同意。

表 1. 两组患者术前一般资料比较

Table 1. Comparison of preoperative general data between the two groups

指标	袢板组（n=21）	钩板组（n=23）	P 值
年龄 (岁, $\bar{x}\pm s$)	47.9±12.1	47.7±8.2	0.957
性别 (例, 男/女)	12/9	13/10	0.967
BMI (kg/m^2, $\bar{x}\pm s$)	24.1±2.6	23.2±3.0	0.276
损伤至手术时间 (d, $\bar{x}\pm s$)	2.1±0.9	2.2±1.1	0.798
侧别 (例, 左/右)	12/9	11/12	0.537
Rockwood 分型 (例, III/IV/V)	15/1/5	17/2/4	0.887

1.3 手术方法

袢板组：采用臂丛或全身麻醉，取沙滩椅位。取锁骨远端斜切口 4~6 cm，分离皮下组织，暴露锁骨远端及喙突，直视下复位肩锁关节。用导向器分别于锁骨端斜方韧带及锥状韧带在体表投影处向喙突端钻入导针，空心钻扩孔并测量隧道深度。选择合适长度的 3 枚 Endobutton 带袢钢板，依次套袢置线，形成袢环呈“Y”形的构型。从喙突上方引入 1 枚袢钢板至喙突下方，翻转钢板，回拉确认钢板翻转并贴于喙突下方。从锁骨下方向上引入另 2 枚袢钢板，并翻转。将肩锁关节稍过度复位后，通过旋转锁骨上钢板微调袢长度使复位更理想，最后将锁骨上 2 枚袢钢板经孔穿线打结防止后续移位。修复肩锁关节韧带及关节囊，逐层缝合。

钩板组：采用臂丛或全身麻醉，取沙滩椅位，患肩垫高。取锁骨远端至肩峰横行切口 6~8 cm，分离皮下组织，充分暴露肩锁关节，清理关节盘，将预折弯的钩钢板插入至肩锁关节后方，使钩与肩峰下缘贴近，依靠杠杆力量复位肩锁关节，透视见复位满意后，钻孔拧入 3~5 枚螺钉固定。修复肩锁关节韧带及关节囊，逐层缝合。

术后处理：两组患者术后 24 h 内均使用五水头孢唑啉预防感染。肩肘带悬吊固定 4 周，术后 2 d 起进行钟摆样活动，2 周起行被动外展及外旋训练，后逐步过渡至主动活动。3 个月内避免提拉重物。

1.4 评价指标

记录围手术期资料，包括手术时间、切口总长度、术中失血量、主动活动时间、切口愈合、住院时

间。采用疼痛视觉模拟评分（visual analogue scale, VAS）、Constant-Murley 肩关节功能评分、肩关节前屈上举、外展上举活动度（range of motion, ROM）评估手术效果。拍摄肩关节正位 X 线片，测量术前、术后喙锁间距（coracoclavicular distance, CC）、肩锁间距（acromioclavicular distance, AC），观察内置物位置情况。

1.5 统计学方法

采用 SPSS 25.0 软件进行统计学分析。计量数据以 $\bar{x}\pm s$ 表示，资料呈正态分布时，两组间比较采用独立样本 t 检验；组内时间点比较采用单因素方差分析；资料呈非正态分布时，采用秩和检验。计数资料采用 χ^2 检验或 *Fisher* 精确检验。等级资料两组比较采用 *Mann-whitney U* 检验，组内比较采用 *Kendall* 检验。$P<0.05$ 为差异有统计学意义。

2 结 果

2.1 围手术期情况

两组患者均顺利完成手术，手术切口均甲级愈合。两组患者围手术期资料见表 2。两组在手术时间、术中失血量及主动活动时间的差异无统计学意义（$P>0.05$），但袢板组切口长度、住院时间显著优于钩板组（$P<0.05$）。

表 2. 两组患者围手术期资料比较

Table 2. Comparison of perioperative data between the two groups

指标	袢板组（n=21）	钩板组（n=23）	P 值
手术时间 (min, $\bar{x}\pm s$)	56.6±6.0	60.9±20.5	0.349
切口总长度 (cm, $\bar{x}\pm s$)	5.3±0.6	6.2±1.1	**0.002**
术中失血量 (ml, $\bar{x}\pm s$)	21.0±7.0	22.8±12.9	0.057
主动活动时间 (d, $\bar{x}\pm s$)	1.9±0.6	2.0±0.7	0.345
切口愈合 (例, 甲/乙/丙)	21/0/0	23/0/0	*ns*
住院时间 (d, $\bar{x}\pm s$)	8.1±1.6	9.6±2.8	**0.041**

2.2 随访结果

44 例患者随访时间 12~18 个月，平均（14.5±3.3）个月。两组随访结果见表 3，随时间推移，两组 VAS 评分、Constant-Murley 评分、肩关节前屈上举及外展上举 ROM 均显著改善（$P<0.05$）。术前上述指标的差异均无统计学意义（$P>0.05$）；术后 3 个月及末次随访时，袢板组上述指标均显著优于钩板组（$P<0.05$）。钩板组出现 5 例（21.7%）肩峰下撞击的临床症状，均在去除内固定后消失；出现 8 例（34.8%）肩峰下骨溶解。袢板组均未出现上述并发症。两组均未出现肩袖损伤、肩峰骨折、锁骨骨折者。

表 3. 两组患者随访资料（$\bar{x}\pm s$）与比较

Table 3. Comparison of follow-up data between the two groups ($\bar{x}\pm s$)

指标	袢板组（n=21）	钩板组（n=23）	P 值
VAS 评分 (分)			
术前	7.2±0.9	7.5±0.9	0.326
术后 3 个月	2.1±0.7	3.4±0.7	**<0.001**
末次随访	1.0±0.7	2.4±0.8	**<0.001**
P 值	**<0.001**	**<0.001**	
Constant-Murley 评分 (分)			
术前	30.3±3.6	30.1±3.5	0.850
术后 3 个月	80.8±3.3	69.4±5.0	**<0.001**
末次随访	90.0±3.1	80.4±5.8	**<0.001**
P 值	**<0.001**	**<0.001**	
前屈上举 ROM (°)			
术前	99.0±7.0	99.1±10.0	0.975
术后 3 个月	147.6±7.0	117.4±8.1	**<0.001**
末次随访	171.9±6.8	153.0±9.1	**<0.001**
P 值	**<0.001**	**<0.001**	
外展上举 ROM (°)			
术前	71.0±7.0	70.0±7.4	0.664
术后 3 个月	140.0±7.7	99.1±6.7	**<0.001**
末次随访	165.7±5.1	140.4±8.2	**<0.001**
P 值	**<0.001**	**<0.001**	

2.3 影像评估

两组影像学资料见表 4。与术前相比，术后 3 个月及末次随访时，两组 CC、AC 均显著减小（$P<0.05$）；相应时间点，两组间 CC、AC 的差异均无统计学意义（$P>0.05$）。袢板组出现 1 例（4.8%）复位丢失，钩板组无复位丢失者。典型病例影像见图 1, 2。

3 讨 论

治疗肩锁关节脱位的手术方法有很多，如锁骨钩钢板、袢钢板、钮扣钢板结合锚钉、bosworth 螺钉、克氏针和张力带、Weaver-Dunn 手术等[2-5]，但没有一种被认为是金标准。锁骨钩钢板固定是肩锁关节脱

位最常用的治疗方法，该技术简单方便，并且由于其是刚性固定，具有保持与受伤前肩锁关节相似刚度的优点[6]。因此，可以缩短患者的固定时间，并可以早期进行康复训练[7]。另外一个优点是其在垂直和水平平面上均可得到复位[8]。然而，钩钢板固定有几个明显的缺点：（1）肩峰下的钩子有向上的压力，会导致肩峰下侵蚀[9]；（2）由于设计允许维持肩锁关节的正常生物力学，因此当锁骨旋转或抬高时，钩子可以自由移动[10]。因此，可能导致骨质溶解、肩锁关节关节炎、喙锁韧带钙化或骨化、肩峰撞击和肩袖损伤，导致不利的临床结局[9~11]。本研究也显示，钩钢板组并发症发生率明显高于袢钢板组；（3）置入物需二次手术取出，给患者带来不便并增加经济负担[12]。

表 4. 两组患者影像测量结果（$\bar{x}\pm s$）与比较

Table 4. Comparison of radiographic data between the two groups ($\bar{x}\pm s$)

指标	袢板组（n=21）	钩板组（n=23）	P 值
CC (mm)			
术前	18.8±2.2	19.8±2.1	0.154
术后 3 个月	10.4±0.8	10.4±1.1	0.858
末次随访	10.8±0.9	10.7±1.2	0.737
P 值	**<0.001**	**<0.001**	
AC (mm)			
术前	8.9±0.7	9.2±0.5	0.078
术后 3 个月	4.4±0.6	4.4±0.5	0.748
末次随访	4.9±0.5	4.8±0.4	0.518
P 值	**<0.001**	**<0.001**	

图 1. 患者女性，48 岁， 左侧肩锁关节脱位，行切开复位 Endobutton 固定术。1a: 术前 X 线片提示肩锁关节脱位，喙锁间距明显增宽；1b: 术后 1 d 复查 X 线片提示肩锁关节复位良好，Endobutton 位置满意，喙锁间距恢复；1c: 末次随访复查 X 线片未见骨溶解，肩锁关节复位满意。

Figure 1. A 48-year-old female received Endobutton loops fixation of the left acromioclavicular dislocation. 1a: Preoperative X-ray showed acromioclavicular joint dislocation, with significantly widened coracoclavicular distance; 1b: X-ray 1 day after surgery revealed good acromioclavicular reduction, with satisfactory position of the Endobutton implants, and recovery of coracoclavicular distance; 1c: No osteolysis was found on X-ray at the last follow-up , and satisfactory acromioclavicular reduction remained.

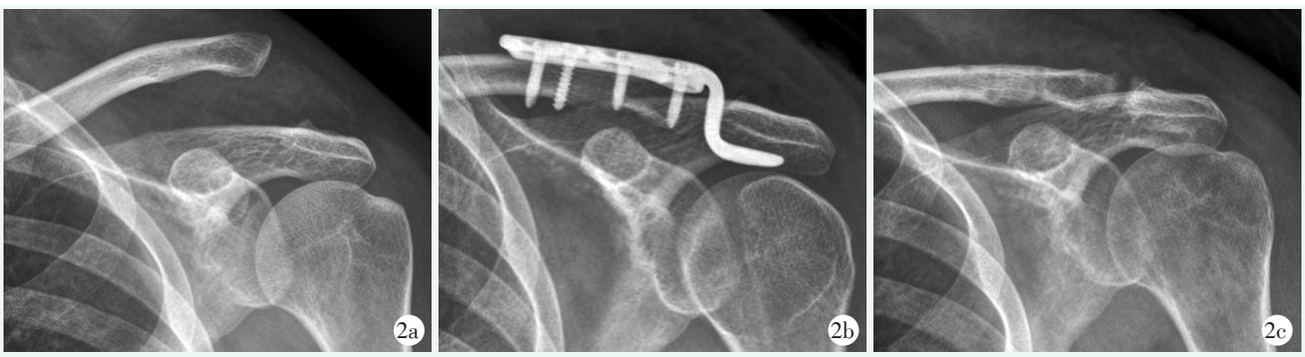

图 2. 患者女性，45 岁，左侧肩锁关节脱位，行切开复位钩钢板固定术。2a: 术前 X 线片提示肩锁关节脱位，喙锁间距明显增宽；2b: 术后 1 d 复查 X 线片提示肩锁关节复位良好，钩钢板位置满意，喙锁间距恢复；2c: 内固定取出术后 X 线片，肩锁关节位置良好。

Figure 2. A 45-year-old female underwent hook plate fixation for the left acromioclavicular dislocation. 2a: Preoperative X-ray showed dislocation of acromioclavicular dislocation, with significantly widened coracoclavicular distance; 2b: X-ray 1 day postoperatively demonstrated good acromioclavicular reduction with hook plate in proper position, and coracoclavicular distance in normal; 2c: X-ray after internal fixation removed showed good acromioclavicular configuration.

钩钢板必须要二次取出以及其他的并发症，促使了袢钢板固定系统的发展。生物力学研究表明，袢钢板固定在治疗肩锁关节脱位方面优于钩钢板固定[13, 14]。喙锁韧带是限制肩锁关节上移的主要韧带[15]，目前的技术侧重于肩锁及喙锁韧带复合体的解剖重建[16]。Endobutton 带袢钢板技术是一种可以稳定肩锁关节的固定装置，并能通过在锁骨和喙突之间提供悬垂固定来增强喙锁韧带复合体。许多研究表明，使用该技术治疗急性肩锁关节脱位的术后临床效果令人满意[17~19]。与锁骨钩钢板相比，Endobutton 带袢钢板的优点是不会对周围软组织造成太大损伤，手术失血少，切口短。此外，其对肩锁关节进行重建是一种稳定且功能性的解剖重建过程，其受力与天然韧带相同甚至更高[20, 21]。此外，不需要进行二次手术取出置入物。

但这种技术也有一些缺点，它需要在锁骨和喙突上双皮质钻孔，可能导致医源性骨折。Walz 等[21]在对 27 例肩锁关节脱位患者进行喙锁韧带解剖重建术中，出现了 2 例喙突骨折，3 例锁骨骨折。此外，有研究显示，该技术有术后早期失去复位的潜在风险。Motta 等[22]报道 TightRope 固定导致随访时部分复位丢失，他们描述了 4 例（20%）由于穿过钮扣的缝线破裂而导致复位丢失。Scheibel 等[23]研究了 27 例接受双重 TightRope 固定的患者，发现术后有长达 6 个月的复位轻微损失。Chen 等[24]回顾性分析了 107 例接受 Endobutton 固定的患者，再脱位发生率为 14%，他们认为喙突 Endobutton 位置、上肢负重时间和骨质溶解是与丢失相关的显著独立危险因素。本研究 1 例（4.8%）患者完全失去复位，但在最终的随访评估中表现出令人满意的临床结果。询问详细病史，该例患者术后 2 周即开始肩部负重运动。因此，不建议提早进行肩部负重运动。

综上所述，双束 Endobutton 带袢钢板治疗肩锁关节脱位，与锁骨钩钢板相比，有手术切口小、疼痛轻、肩关节功能恢复好、并发症发生率低、无需二次手术取出内固定等优点，值得推广应用。

参考文献

[1] Mazzocca AD, Arciero RA, Bicos J. Evaluation and treatment of acromioclavicular joint injuries [J] . Am J Sports Med, 2007, 35 (2) : 316-329. DOI: 10.1177/0363546506298022.

[2] Gupta R, Sood M, Malhotra A, et al. Functional outcome of modified weaver dunn technique for acromioclavicular joint dislocation [J] . Indian J Orthop, 2018, 52 (4) : 418-422. DOI: 10.4103/ortho.IJOrtho_469_16.

[3] Horst K, Garving C, Thometzki T, et al. Comparative study on the treatment of Rockwood type III acute acromioclavicular dislocation: Clinical results from the TightRope® technique vs. K-wire fixation [J] . Orthop Traumatol Surg Res, 2017, 103 (2) : 171-176. DOI: 10.1016/j.otsr.2016.11.009.

[4] Darabos N, Vlahovic I, Gusic N, et al. Is AC TightRope fixation better than Bosworth screw fixation for minimally invasive operative treatment of Rockwood III AC joint injury [J] . Injury, 2015, 46 (Suppl 6) : S113-118. DOI: 10.1016/j.injury.2015.10.060.

[5] 胡喜春, 黄长明, 范华强, 等 . 镜下钮扣钢板锚钉与开放钩钢板治疗肩锁关节脱位 [J] . 中国矫形外科杂志, 2020, 28 (10) : 892-896. DOI: 10.3977/j.issn.1005-8478.2020.10.06.
Hu XC, Huang CM, Fan HQ, et al. Arthroscopic Endobutton plate combined with anchor versus open hook plate for acromioclavicular dislocation [J] . Orthopedic Journal of China, 2020, 28 (10) : 892-896. DOI: 10.3977/j.issn.1005-8478.2020.10.06.

[6] McConnell AJ, Yoo DJ, Zdero R, et al. Methods of operative fixation of the acromio-clavicular joint: a biomechanical comparison [J] . J Orthop Trauma, 2007, 21 (4) : 248-253. DOI: 10.1097/BOT.0b013e31803eb14e.

[7] Di Francesco A, Zoccali C, Colafarina O, et al. The use of hook plate in type III and V acromio-clavicular Rockwood dislocations: clinical and radiological midterm results and MRI evaluation in 42 patients [J] . Injury, 2012, 43 (2) : 147-152. DOI: 10.1016/j.injury.2011.04.002.

[8] Sim E, Schwarz N, Höcker K, et al. Repair of complete acromioclavicular separations using the acromioclavicular-hook plate [J] . Clin Orthop Relat Res, 1995, 314 (1) : 134-142.

[9] Eschler A, Gradl G, Gierer P, et al. Hook plate fixation for acromioclavicular joint separations restores coracoclavicular distance more accurately than PDS augmentation, however presents with a high rate of acromial osteolysis [J] . Arch Orthop Trauma Surg, 2012, 132 (1) : 33-39. DOI: 10.1007/s00402-011-1399-x.

[10] Koukakis A, Manouras A, Apostolou CD, et al. Results using the AO hook plate for dislocations of the acromioclavicular joint [J] . Exp Rev Med Dev, 2008, 5 (5) : 567-572. DOI: 10.1586/17434440.5.5.567.

[11] Phadke A, Bakti N, Bawale R, et al. Current concepts in management of ACJ injuries [J] . J Clin Orthop Trauma, 2019, 10 (3) : 480-485. DOI: 10.1016/j.jcot.2019.03.020.

[12] ElMaraghy AW, Devereaux MW, Ravichandiran K, et al. Subacromial morphometric assessment of the clavicle hook plate [J] . Injury, 2010, 41 (6) : 613-619. DOI: 10.1016/j.injury.2009.12.012.

[13] Lädermann A, Gueorguiev B, Stimec B, et al. Acromioclavicular joint reconstruction: a comparative biomechanical study of three techniques [J] . J Shoulder Elbow Surg, 2013, 22 (2) : 171-178. DOI: 10.1016/j.jse.2012.01.020.

[14] Nüchtern JV, Sellenschloh K, Bishop N, et al. Biomechanical evaluation of 3 stabilization methods on acromioclavicular joint dislocations [J] . Am J Sports Med, 2013, 41 (6) : 1387-1394. DOI: 10.117

7/0363546513484892.

[15] Fukuda K, Craig EV, An KN, et al. Biomechanical study of the ligamentous system of the acromioclavicular joint [J] . J Bone Joint Surg Am, 1986, 68 (3) : 434-440.

[16] Lädermann A, Grosclaude M, Lübbeke A, et al. Acromioclavicular and coracoclavicular cerclage reconstruction for acute acromioclavicular joint dislocations [J] . J Shoulder Elbow Surg, 2011, 20 (3) : 401-408. DOI: 10.1016/j.jse.2010.08.007.

[17] 朱圣旺, 覃志, 韦钧译, 等 . 镜下袢钢板与开放钩钢板治疗肩锁关节脱位的比较 [J] . 中国矫形外科杂志, 2021, 29 (8) : 689-693. DOI: 10.3977/j.issn.1005-8478.2021.08.04.
Zhu SW, Qin Z, Wei JY, et al. Comparison of arthroscopic loop plate versus open hook plate for acromioclavicular dislocation [J] . Orthopedic Journal of China, 2021, 29 (8) : 689-693. DOI: 10.3977/j.issn.1005-8478.2021.08.04.

[18] Hu F, Han S, Liu F, et al. A modified single-endobutton technique combined with nice knot for treatment of Rockwood type III or V acromioclavicular joint dislocation [J] . BMC Musculoskelet Disord, 2022, 23 (1) : 15. DOI: 10.1186/s12891-021-04915-0.

[19] 沈锋, 陈雄, 洪志群, 等 . 3 枚裸 Endobutton 钢板联合 Ultrabraid 线 V 型悬吊治疗肩锁关节脱位 [J] . 中国矫形外科杂志, 2017, 25 (24) : 2274-2278. DOI: 10.3977/j.issn.1005-8478.2017.24.15.
Shen F, Chen X, Hong ZQ, et al. V-shaped suspension fixation with three pure Endobutton plates combined with Ultrabraid suture bundles for treatment of acromioclavicular joint dislocation [J] . Orthopedic Journal of China, 2017, 25 (24) : 2274- 2278. DOI: 10.3977/j.issn.1005-8478.2017.24.15.

[20] Beitzel K, Obopilwe E, Chowaniec DM, et al. Biomechanical comparison of arthroscopic repairs for acromioclavicular joint instability: suture button systems without biological augmentation [J] . Am J Sports Med, 2011, 39 (10) : 2218-2225. DOI: 10.1177/0363546511416784.

[21] Walz L, Salzmann GM, Fabbro T, et al. The anatomic reconstruction of acromioclavicular joint dislocations using 2 TightRope devices: a biomechanical study [J] . Am J Sports Med, 2008, 36 (12) : 2398-2406. DOI: 10.1177/0363546508322524.

[22] Motta P, Maderni A, Bruno L, et al. Suture rupture in acromioclavicular joint dislocations treated with flip buttons [J] . Arthroscopy, 2011, 27 (2) : 294-298. DOI: 10.1016/j.arthro.2010.09.009.

[23] Scheibel M, Dröschel S, Gerhardt C, et al. Arthroscopically assisted stabilization of acute high-grade acromioclavicular joint separations [J] . Am J Sports Med, 2011, 39 (7) : 1507-1516. DOI: 10.1177/0363546511399379.

[24] Chen K, Xu B, Lao YJ, et al. Risk factors related to the loss of reduction after acromioclavicular joint dislocation treated with the EndoButton device [J] . Ann Transl Med, 2021, 9 (4) : 345. DOI: 10.21037/atm-21-404.

（收稿：2023-09-20 修回：2024-03-04）
（同行评议专家：蔡振存，李丁，汪海滨）
（本文编辑：闫承杰）