· 临床论著 ·

开放获取

机器人与徒手侧方椎体间融合椎弓钉固定的比较△

李亭[1]，廖文鳌[2]，钟文杰[3]，邱钰钦[2]，王飞[1]，胡豇[1]，刘希麟[1*]

（1. 四川省医学科学院・四川省人民医院骨科，四川成都 610072；2. 电子科技大学研究生院，四川成都 611731；
3. 成都体育学院研究院，四川成都 610041）

摘要：［**目的**］探讨机器人与徒手侧方腰椎椎间融合术治疗腰椎退行性疾病（lumbar degenerative diseases, LDD）的临床疗效。［**方法**］回顾性分析 2019 年 1 月—2022 年 1 月四川省人民医院骨科治疗的 LDD 患者的临床资料，根据医患沟通结果，22 例采用机器人辅助单一体位侧位腰椎椎间融合术（机器人组），21 例应用传统双体位腰椎椎间融合术（徒手组）。比较两组围手术期、随访期及影像结果。［**结果**］两组患者均顺利完成手术，机器人组的手术时间 [(136.0±18.6) min *vs* (149.4±22.0) min, *P*=0.036]、术中出血量 [(124.9±16.5) ml *vs* (138.2±20.3) ml, *P*=0.023]、术中透视次数 [(11.6±3.7) 次 *vs* (40.0±8.1) 次, *P*<0.001] 显著少于徒手组。随访时间平均（11.3±3.8）个月，两组完全负重活动时间的差异无统计学意义（*P*>0.05）。随时间推移，两组患者腰痛以及腿痛 VAS 评分、ODI 评分显著降低（*P*<0.05）。相应时间点，两组上述指标的差异均无统计学意义（*P*>0.05）。影像方面，两组椎弓根螺钉置钉准确性的差异无统计学意义（*P*>0.05）。与术前相比，两组椎管面积、侧隐窝矢状径、腰椎前凸角均显著增加（*P*<0.05），相应时间点，两组上述影像指标的差异均无统计学意义（*P*>0.05）。［**结论**］机器人辅助与徒手侧位腰椎椎间融合术都是治疗 LDD 的有效方法。但是机器人组可减少手术时间、降低术中出血量以及术中透视次数，具有良好的临床应用价值。

关键词：机器人手术，侧位腰椎椎间融合术，腰椎退行性疾病，临床疗效

中图分类号：R687 **文献标志码：**A **文章编号：**1005-8478（2024）20-1825-07

Robotic versus freehand lateral lumbar interbody fusion with posterior pedicle screw fixation *// LI Ting[1], LIAO Wen-ao[2], ZHONG Wen-jie[2], QIU Yu-qin[2], WANG Fei[1], HU Jiang[1], LIU Xi-lin[1]. 1. Department of Orthopedics, Sichuan Academy of Medical Sciences & Sichuan Provincial People's Hospital, Chengdu 610072, Sichuan, China; 2. Postgraduate Institute, University of Electronics Science and Technology of China, Chengdu 611731, Sichuan, China; 3. Postgraduate Institute, Chengdu Sport University, Chengdu 610041, Sichuan, China*

Abstract: [**Objective**] To investigate the clinical efficacy of robotic versus freehand lateral lumbar interbody fusion (LLIF) with posterior pedicle screw fixation for the treatment of lumbar degenerative diseases (LDD). [**Methods**] A retrospective study was conducted on 43 patients who underwent LLID for LDDs in our hospital from January 2019 to January 2022. According to preoperative doctor-patient communication, 22 patients underwent robot-assisted single lateral position LLIF and pedicle screw fixation (the robot group), while other 21 patients underwent traditional LLIF with changing position and freehand technique (the freehand group). The documents regarding to perioperative period, follow-up and images were compared between the two groups. [**Results**] All patients in both groups had operation performed successfully. The robot group proved significantly superior to the freehand group in terms of operation time [(136.0±18.6) min *vs* (149.4±22.0) min, *P*=0.036], intraoperative blood loss [(124.9±16.5) ml *vs* (138.2±20.3) ml, *P*=0.023], intraoperative fluoroscopy times [(11.6±3.7) times *vs* (40.0±8.1) times, *P*<0.001]. The mean follow-up time was of (11.3±3.8) months, and there was no significant difference in time to regain full weight-bearing activity between the two groups (*P*>0.05). The VAS scores of low back pain and leg pain, as well as ODI score significantly decreased over time in both groups (*P*<0.05), which were not statistically significant between the two groups at any corresponding time points (*P*>0.05). As for imaging, there was no significant difference in the accuracy of pedicle screw placement between the two groups (*P*>0.05). Compared with those preoperatively results, the spinal canal area, sagittal diameter of lateral recess and lumbar lordosis angle significantly improved in both groups postoperatively (*P*<0.05), whereas which were not statistically significant between the two groups at any time points accordingly (*P*>0.05). [**Conclusion**] Both robot-assisted and freehand lateral lumbar interbody fusion are effective

DOI:10.20184/j.cnki.Issn1005-8478.100698

△**基金项目：**四川省科技计划项目（编号：2021YFS0383；2022YFS0100）

作者简介：李亭，住院医师，研究方向：脊柱外科，（电子信箱）litingsrh1225@163.com

* **通信作者：**刘希麟，（电话）028-87394115，（电子信箱）airota@126.com

for the treatment of LDD. However, the robot technique does reduce the operation time, intraoperative blood loss and intraoperative fluoroscopy times, and has good clinical application value.

Key words: robotic surgery, lateral lumbar interbody fusion, lumbar degenerative disease, clinical efficacy

65 岁以上人群患腰椎退行性疾病的比例达 90%，是老年患者腰腿痛的常见原因，严重影响患者的生活质量[1]。对于保守治疗无效的患者选择合适的手术方式是至关重要的。目前治疗腰椎退行性疾病的金标准一直是腰椎融合术，包括后入路椎间融合术（posterior lumbar interbody fusion, PLIF）、前路腰椎椎间融合术（anterior lumbar interbody fusion, ALIF）和经椎间孔腰椎椎间融合术（transforaminal lumbar interbody fusion, TLIF）[2, 3]。近些年来，侧位腰椎椎间融合术（lateral lumbar interbody fusion, LLIF） 越来越受欢迎，LLIF 手术对脊髓及神经根进行间接减压，通过恢复椎间盘高度治疗腰椎退行性疾病。相较于传统后路手术，侧路间接减压可以放置更大尺寸的椎间融合器，具有创伤小、出血少、手术时间短、恢复快等优势，有着良好的临床疗效[4, 5]。

LLIF 手术固定分为外侧固定或后路经皮椎弓根螺钉固定，两种内固定通常都是为了降低移植物下沉、假关节和再手术的风险，但是研究表明，外侧内固定可能不如后路固定提供更多的稳定性，特别是存在脊柱不稳定或需要多节段融合的患者[6, 7]。然而，传统的 LLIF 手术行后路椎弓根螺钉内固定时存在一定的缺陷，在标准的侧位手术后，通常需重新定位到俯卧位，再行后路椎弓根内固定，增加了手术时间、降低了手术效率。尽管有研究开始探讨在单一体位下 LLIF 手术行后路椎弓根螺钉内固定，但是少有报道应用双侧椎弓根螺钉进行融合[8]。目前机器人辅助导航技术已被证明是一种很有前途的器械工具，具有“微创、精准、低辐射”的优点，临床应用价值较高[9]。因此，本研究介绍了 LLIF 手术联合机器人辅助后路椎弓根螺钉内固定治疗腰椎退行性疾病的可行性及临床效果， 报道如下。

1 资料与方法

1.1 纳入与排除标准

纳入标准：（1）单节段腰椎退行性疾病：腰椎不稳、Ⅰ/Ⅱ度腰椎滑脱、腰椎管狭窄等；（2）影像学、临床症状及体征提示腰椎退行性疾病；（3）经 6 个月非手术治疗无效者。

排除标准：（1）存在腰椎感染、肿瘤以及骨折者；（2）翻修手术，既往存在腰椎手术史的患者；（3）多节段的患者。

1.2 一般资料

回顾性分析四川省人民医院骨科手术治疗的腰椎退行性疾病患者的临床资料，共 43 例符合上述标准，纳入本研究。根据医患沟通结果，22 例采用机器人辅助单一侧位腰椎椎间融合术（机器人组），21 例患者采用双体位下腰椎侧位椎间融合术（徒手组）。两组患者一般资料见表 1，两组患者年龄、性别、BMI、病程、诊断及病变节段的差异均无统计学意义（P>0.05）。本研究经医院医学伦理委员会批准［编号：伦审（研）2019 年第 298 号］，患者及家属均知情且都签署同意书。

表 1. 两组患者一般资料与比较

Table 1. Comparison of general data between the two groups before treatment

指标	机器人组（n=22）	徒手组（n=21）	P 值
年龄 (岁, $\bar{x}\pm s$)	64.2±8.5	61.9±6.4	0.319
性别 (例, 男/女)	8/14	10/11	0.455
BMI (kg/m^2, $\bar{x}\pm s$)	23.7±3.5	21.8±3.3	0.077
病程 (月, $\bar{x}\pm s$)	4.1±1.3	3.6±1.2	0.181
诊断 (例, DH/CS/LS)	3/6/13	4/8/9	0.646
节段 (例, $L_{2/3}$/$L_{3/4}$/$L_{4/5}$)	2/6/14	2/8/11	0.809

注：诊断，DH, disc herniation，椎间盘突出；CS, canal stenosis, 椎管狭窄；LS, lumbar spondylolisthesis, 腰椎滑脱。

1.3 手术方式

机器人组：患者全麻后采用标准侧卧位。在其腋窝及髂骨放置医用凝胶卷以及棉垫，充分暴露患者前路和后路全部术区，并充分消毒和铺巾。在侧位上放置后路椎弓根螺钉，追踪器固定在髂骨上，连接机器人注册定位。通过 C 形臂 X 线机获取透视图像，输送到机器人工作站，并进行螺钉规划。在机器人手臂指导下，切开背部 2~3 cm 的皮肤切口，在引导套管下置入导针。透视确认后，沿导针置入经皮椎弓根螺钉（暂不上棒）。可以沿前期椎弓根螺钉放置的位置，在相应节段的椎间盘间隙前后缘行外侧切口，也可以在机器人导航引导下确定目标椎间盘的位置，然后钝性分离腹外斜肌、腹内斜肌和腹横肌，进入腹膜后间隙，放置逐级扩张套筒和工作通道，确认微创通

道安放的角度与椎间隙平行，暴露椎间盘间隙的中前部分。随后进行椎间盘切除和终板软骨刮除，并置入合适规格同种异体骨的椎间融合器，并通过透视再次确认。随后放置后路连接棒，并适当提拉复位或者加压后锁定固定帽，生理盐水及碘伏反复冲洗切口，逐层缝合切口，无菌纱布覆盖。术后常规抗炎、营养神经等治疗。

徒手组：全麻后，将患者置于侧卧位。C 形臂 X 线机透视下进行定位，标记侧方及后方手术工作区。常规消毒铺无菌巾。侧位手术步骤如上述机器人组。在侧位手术完成后，转换俯卧位采用经肌间隙入路，在目标椎体节段置入椎弓根螺钉系统固定，安装连接棒，透视确认椎间融合器及钉棒位置良好。生理盐水冲洗术区，依次缝合，无菌敷料包扎。术后常规抗炎、营养神经等治疗。

1.4 评价指标

记录围手术期资料，包括手术时间、切口总长度、术中出血量、术中透视次数、下地行走时间、切口愈合情况及住院天数。采用完全负重活动时间、腰痛及腿痛视觉模拟评分（visual analogue scale, VAS）、ODI 功能障碍指数（Oswestry disability index, ODI）评价临床效果。行影像学检查，按照 Gertzbein-Robbins 分类标准对椎弓根螺钉在外侧、内侧、头侧和尾侧方向上皮质是否存在穿透情况进行评估，可参考既往研究[9]。行影像检查，测量椎管面积、侧隐窝矢状径以及腰椎前凸角[5]。

1.5 统计学方法

采用 SPSS 23.0 软件进行统计分析。计量数据以 $\bar{x}\pm s$ 表示，采用数值 Shapiro-Wilk 检验对连续变量进行正态性检验，两组间比较采用独立样本 t 检验；组内时间点比较行单因素方差分析；资料呈非正态分布时，采用秩和检验。计数资料采用 χ^2 检验或 *Fisher* 精确检验。等级资料两组比较采用 *Mann-whitney U* 检验，组内比较采用多个相关资料的 *Friedman* 检验。$P<0.05$ 为差异有统计学意义。

2 结 果

2.1 围手术期资料

两组患者均顺利完成手术，两组围术期资料见表 2。机器人组的手术时间、术中出血量、术中透视次数显著少于徒手组（$P<0.05$）。两组切口总长度、下地行走时间以及住院天数的差异均无统计学意义（$P>0.05$），两组患者切口均甲级愈合。

表 2. 两组患者围手术期资料与比较

Table 2. Comparison of perioperative documents between the two groups

指标	机器人组（n=22）	徒手组（n=21）	P 值
手术时间 (min, $\bar{x}\pm s$)	136.0±18.6	149.4±22.0	**0.036**
切口总长度 (cm, $\bar{x}\pm s$)	4.7±1.8	4.1±1.4	0.242
术中失血量 (ml, $\bar{x}\pm s$)	124.9±16.5	138.2±20.3	**0.023**
术中透视次数 (次, $\bar{x}\pm s$)	11.6±3.7	40.0±8.1	**<0.001**
下地行走时间 (d, $\bar{x}\pm s$)	1.1±0.6	1.3±0.7	0.326
切口愈合 (例, 甲/乙/丙)	22/0/0	21/0/0	*ns*
住院天数 (d, $\bar{x}\pm s$)	8.3±2.2	8.1±1.7	0.712

早期并发症方面，机器人组 1 例（4.6%）术后出现一过性股四头肌无力，为新发感觉障碍，徒手组 2 例患者出现新发感觉障碍（9.5%），给予营养神经等保守治疗，术后第 3 d 恢复正常。

2.2 随访结果

所有患者均获随访 6~21 个月，平均随访时间（11.3±3.8）个月，随访期间未出现任何并发症。两组患者随访结果比较见表 3，两组完全负重活动时间的差异无统计学意义（$P>0.05$）。随时间推移，两组患者腰痛以及腿痛 VAS 评分、ODI 评分显著降低（$P<0.05$）。术前、术后 3 个月以及末次随访时，两组腰痛以及腿痛 VAS 评分、ODI 评分的差异均无统计学意义（$P>0.05$）。

表 3. 两组患者随访资料（$\bar{x}\pm s$）与比较

Table 3. Comparison of follow-up documents between the two groups ($\bar{x}\pm s$)

指标	机器人组（n=22）	徒手组（n=21）	P 值
恢复完全负重活动时间 (d)	3.8±1.1	4.1±1.1	0.352
腰痛 VAS 评分 (分)			
术前	6.3±1.7	6.9±1.3	0.170
术后 3 个月	2.5±0.9	3.0±0.9	0.074
末次随访	1.8±0.8	1.5±0.6	0.262
P 值	**<0.001**	**<0.001**	
腿痛 VAS 评分 (分)			
术前	5.5±1.2	5.9±1.0	0.194
术后 3 个月	2.3±0.6	2.5±0.6	0.190
末次随访	1.4±0.6	1.1±0.6	0.141
P 值	**<0.001**	**<0.001**	
ODI 评分 (%)			
术前	56.8±12.7	55.6±11.6	0.748
术后 3 个月	19.1±6.0	17.7±4.8	0.427
末次随访	13.1±2.1	12.4±2.3	0.275
P 值	**<0.001**	**<0.001**	

2.3　影像评估

两组影像学结果见表 4，两组椎弓根螺钉置钉准确性的差异无统计学意义（P>0.05）。与术前相比，两组椎管面积、侧隐窝矢状径、腰椎前凸角均显著增加（P<0.05），相应时间点，两组椎管面积、侧隐窝矢状径以及腰椎前凸角的差异均无统计学意义（P>0.05）。机器人组典型病例影像见图 1。

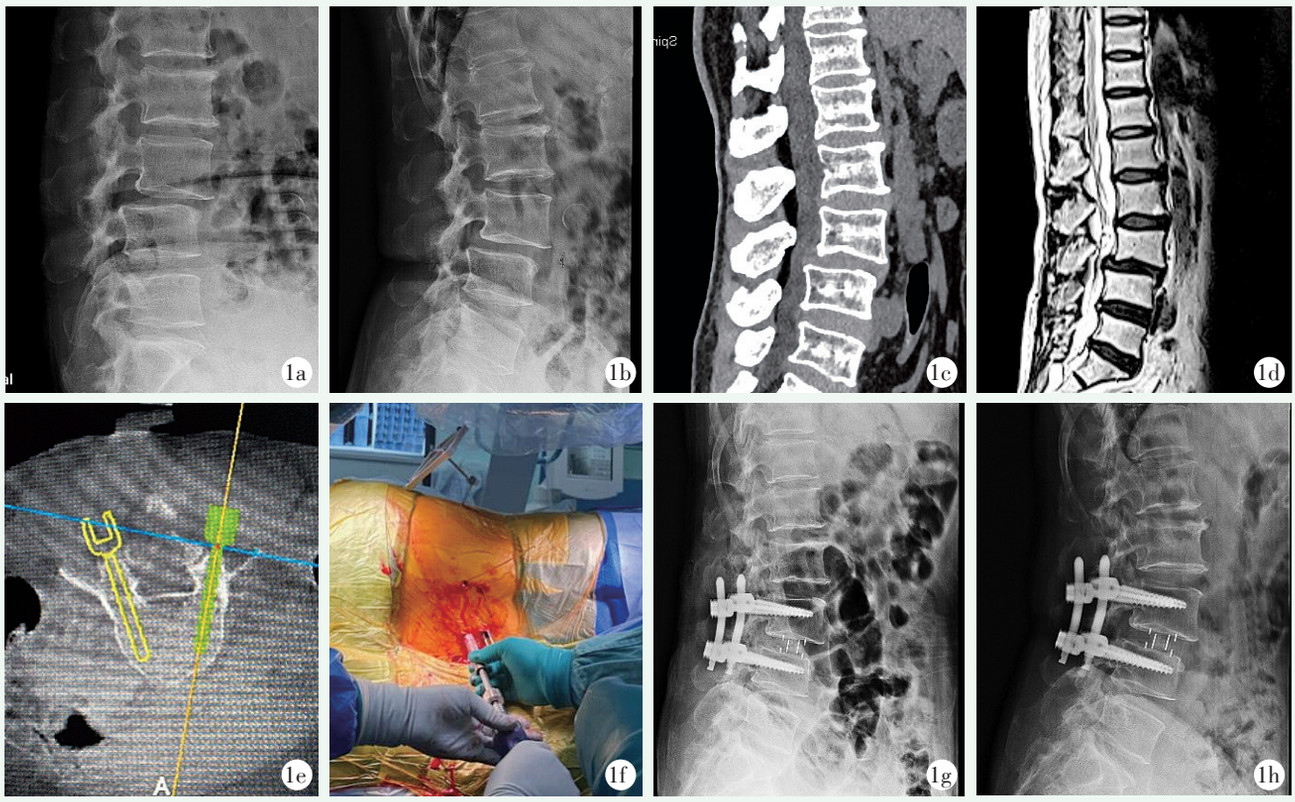

图 1. 患者女性，63 岁。1a, 1b: 术前腰椎动力位 X 线片提示 $L_{3/4}$ 滑脱；1c: 术前 CT 提示 $L_{3/4}$ 滑脱；1d: 术前 MRI 提示 $L_{3/4}$ 滑脱伴椎管狭窄；1e: 行机器人辅助单一体位 LLIF 手术，术中机器人操作台螺钉规划图；1f: 侧位下椎弓根螺钉固定；1g: 术后腰椎侧位 X 线片示 $L_{3/4}$ 滑脱恢复，笼架及椎弓钉位置良好；1h: 术后 6 个月腰椎侧位 X 线片示内固定物稳定，位置良好。

Figure 1. A 63-year-old female. 1a, 1b: Dynamic X-rays before operation showed L_{3-4} spondylolisthesis; 1c: CT before operation showed L_{3-4} spondylolisthesis; 1d: MRI before operation showed L_{3-4} spondylolisthesis with lumbar spinal stenosis; 1e: During robot-assisted single-position lateral lumbar interbody fusion, screw placement planning were conducted under robot operating table; 1f: Pedicle screw was placed in the lateral position; 1g: Postoperative lateral radiograph showed recovery of L_{3-4} spondylolisthesis, with the cage and pedicle screws in good position; 1h: Lateral radiograph 6 months postoperatively revealed the implants stable and in proper position.

3　讨　论

腰椎退行性疾病是导致老年患者生活质量下降的常见原因，表现为腰腿疼痛、活动受限、间歇性跛行等[10]。目前针对腰椎退行性疾病手术治疗以腰椎融合术为“金标准”。传统开放融合手术作为经典术式，存在较大的缺点，包括椎旁肌肉损伤，对脊柱后方稳定结构的损伤较大，影响脊柱的稳定性，患者术后可能发生慢性疼痛、感染、假关节形成等并发症[11]。LLIF 手术通过侧方入路，优点较为明显：组织损伤小、失血量少及术后疼痛较轻。再者，LLIF 手术与后路腰椎椎体间融合术相比，能够允许放置更宽的椎间融合器，可减少椎间融合器下沉的速度[12]。此外，LLIF 手术不损伤脊柱前后韧带结构，为椎间融合器提供额外的支撑，增加了脊柱的术后稳定性，改善腰椎节段性前凸[13]。

机器人辅助单一体位 LLIF 的临床疗效：LLIF 术式分为侧位固定及后路固定。Phillips 等[14]的研究证明，后路螺钉固定能够提供更多的稳定性，特别是对于骨质减少或骨质疏松患者，使用后路螺钉固定比外侧固定更有利于防止椎间融合器下沉。然而行后路螺钉固定时需要改变体位，降低了手术效率。本研究发现，机器人组的手术时间显著短于徒手组，术中出血量显著少于徒手组。笔者认为由于传统双体 LLIF 手术，需要术中将体位从侧卧位转换为俯卧位，从而增

加了手术时间。然而运用机器人辅助后路螺钉固定避免了术中体位转换，从而减少了相应的手术时间。Nuss 等[15]的研究发现，在不改变体位下行后路螺钉固定比双体位下行后路螺钉固定的手术时间更短。Ashayeri 等[16]也同样发现单一体位 LLIF 手术的手术时间以及术中出血量明显少于双体位 LLIF，与本研究结果相一致。手术时间的增加往往会导致麻醉风险、术中出血量以及手术相关并发症发生率的增加，降低了临床疗效[17, 18]。

表 4. 两组患者影像资料与比较

Table 4. Comparison of imaging documents between the two groups

指标	机器人组（n=22）	徒手组（n=21）	P 值
置钉准确性 (钉, 优/良/可/差)	82/5/1/0	74/7/2/1	0.580
椎管面积 (mm^2, $\bar{x}\pm s$)			
术前	77.0±20.1	71.1±17.2	0.304
末次随访	147.9±17.3	158.5±20.9	0.077
P 值	**<0.001**	**<0.001**	
侧隐窝矢径 (mm, $\bar{x}\pm s$)			
术前	2.2±0.4	2.1±0.4	0.323
末次随访	6.6±1.3	5.9±1.2	0.061
P 值	**<0.001**	**<0.001**	
腰椎前凸角 (°, $\bar{x}\pm s$)			
术前	37.3±9.2	36.6±10.3	0.816
末次随访	47.0±8.7	46.1±7.6	0.699
P 值	**0.004**	**0.004**	

尽管两组 Bridwell 融合分级的差异无统计学意义，但机器人组融合率为 90.9%，徒手组为 85.7%，机器人组优于徒手组。作者认为运用机器人辅助置钉能够更准确地将螺钉置入皮质骨中，且其置钉的行程更长，提高了螺钉的稳定性和把持力；此外，机器人辅助的钉道准备避免了传统经皮螺钉置入中在上位关节突附近的反复穿刺，减少了上位关节突医源性损伤，对提高手术优良率以及随访时椎间融合情况有一定的优势[9]。腰椎融合术后腰椎前凸角以及节段前凸角升高与更好的临床预后相关，包括 VAS 评分和 ODI 评分，这已经被广泛证明。本研究发现，两组术后腰痛及腿痛 VAS 评分以及 ODI 功能评分均显著减少，患者的生活质量明显提高（P<0.05）。影像学结果发现，两组术后矢状位序列，包括腰椎前凸角均显著改善。笔者认为通过侧入路的 LLIF 手术，对神经进行间接减压，通过放置更大的椎间融合器，改善矢状位序列，进而改善临床症状。Jacob 等[19]的研究表明，LLIF 手术患者背痛 VAS 评分以及腿痛 VAS 评分均得到明显改善。同样，Chung 等[20]通过研究发现，LLIF 手术不仅降低 VAS 评分，也能显著降低患者的 ODI 评分，这与本研究相一致。

机器人辅助单一体位 LLIF 手术的安全性：既往研究运用机器人辅助手术治疗腰椎退行性疾病，其螺钉的准确率为 98%~99%[21]，与本研究结果一致。荟萃分析已经表明，机器人辅助置钉的准确率明显优于徒手手术[22]。笔者认为本研究病例数较少，置钉的总数较少，可能存在一定的偏倚。并且在单一体位下行后路固定，腰椎椎弓根螺钉轨迹从外侧到内侧，这是脊柱外科医生非常尴尬的位置，尽管机器人辅助手术能够提前设计好螺钉轨道，在实际手术时仍可能导致一定的轨道偏移。但是机器人组置钉准确率仍高于徒手组。本研究结果表明，机器人组辐射时间以及辐射剂量显著少于徒手组（P<0.05）。荟萃分析表明，机器人在减少辐射危害上有着明确的优势，机器人辅助手术能够有效减少术中辐射剂量，机器人组的透视时间少于徒手组（P<0.05）[22, 23]。一项机器人辅助置钉 130 枚，徒手置钉 140 枚的随机对照试验表明：每枚螺钉的透视时间机器人组为 3.5 s，徒手组为 13.3 s（P<0.001），机器人组的平均每螺钉辐射是徒手组的 37.5%，表明运用机器人辅助置钉使辐射平均减少 62.5%[24]。与本研究结果一致。尽管两组患者都出现新发感觉障碍的并发症，但是患者均未出现其他严重的神经、血管损伤并发症，所有并发症均在保守治疗后好转，可见两种术式都是治疗腰椎退行性疾病相对安全的微创术式。

本研究的局限性：（1）本研究为单中心回顾性研究，样本量较少，存在一定的偏倚。随访时间较短，缺乏长期的随访研究，尚需对患者进行长期的随访，以发现远期疗效及潜在并发症；（2）目前的研究缺乏机器人辅助治疗腰椎退行性疾病的学习曲线以及“成本-效益”分析等，后续需要进一步研究；（3）考虑当前医疗水平，由于运用机器人辅助手术需要更高的手术费用，限制了此类手术的开展。未来，需要进行前瞻性、多中心、大样本量随机对照试验来证实本研究的结论。

总之，本研究结果说明机器人辅助与徒手侧位腰椎椎间融合术都是治疗腰椎退行性疾病的有效方法。但是机器人辅助下单一体位腰椎侧位椎间融合术减少了手术时间、降低了术中出血量以及辐射危害，具有良好的临床应用价值。

参考文献

[1] Du J, Yang J, Yan L, et al. Intraoperative anti-inflammatory drugs combined with no drainage after MIS-TLIF in the treatment of recurrent lumbar disc herniation: an RCT [J] . J Orthop Surg Res, 2021, 16 (1) : 20. DOI: 10.1186/s13018-020-02155-x.

[2] 曾忠友, 吴宏飞, 宋永兴, 等 . 腰椎退行性疾病两种融合术的并发症比较 [J] . 中国矫形外科杂志, 2024, 32 (3) : 193-198. DOI: 10.3977/j.issn.1005-8478.2024.03.01.
Zeng ZY, Wu HF, Song YX, et al. Comparison of complications of two fusion surgeries for lumbar degenerative diseases [J] . Orthopedic Journal of China, 2024, 32 (3) : 193-198. DOI: 10.3977/j.issn.1005-8478.2024.03.01.

[3] Macki M, Hamilton T, Haddad YW, et al. Expandable Cage Technology- Transforaminal, Anterior, and Lateral Lumbar Interbody Fusion [J] . Oper Neurosurg (Hagerstown) , 2021, 21 (Suppl 1) : S69-s80. DOI: 10.1093/ons/opaa342.

[4] 潘谕浩, 万夏, 邓轩赓, 等 . 两种微创融合术治疗腰退行性疾病比较 [J] . 中国矫形外科杂志, 2023, 31 (17) : 1555-1560. DOI: 10.3977/j.issn.1005-8478.2023.17.04.
Pan YH, Wan D, Deng XG, et al. Comparison of two minimally invasive fusion surgery for lumbar degenerative disease [J] . Orthopedic Journal of China, 2023, 31 (17) : 1555-1560. DOI: 10.3977/j.issn.1005-8478.2023.17.04.

[5] Heo DH, Eum JH, Jo JY, et al. Modified far lateral endoscopic transforaminal lumbar interbody fusion using a biportal endoscopic approach: technical report and preliminary results [J] . Acta Neurochir (Wien) , 2021, 163 (4) : 1205-1209. DOI: 10.1007/s00701-021-04758-7.

[6] Taba HA, Williams SK. Lateral lumbar interbody fusion [J] . Neurosurg Clin N Am, 2020, 31 (1) : 33-42. DOI: 10.1016/j.nec.2019.08.004.

[7] Verma K, Boniello A, Rihn J. Emerging techniques for posterior fixation of the lumbar spine [J] . J Am Acad Orthop Surg, 2016, 24 (6) : 357-364. DOI: 10.5435/JAAOS-D-14-00378.

[8] Pimenta L, Pokorny G, Amaral R, et al. Single- position prone transpsoas lateral interbody fusion including L_4L_5: early postoperative outcomes [J] . World Neurosurg, 2021, 149: e664-e668. DOI: 10.1016/j.wneu.2021.01.118.

[9] 李亭, 刘希麟, 王飞, 等 . 机器人辅助微创经椎间孔腰椎椎间融合治疗腰椎退行性疾病: 置钉精度及其安全性 [J] . 中国组织工程研究, 2022, 26 (36) : 5812-5818. DOI: 10.12307/2022.974.
Li T, Liu XL, Wang F, et al. Robot- assisted minimally invasive transforaminal lumbar interbody fusion in the treatment of lumbar degenerative diseases: accuracy and safety of screw placement [J] . Chinese Journal of Tissue Engineering Research, 2022, 26 (36) : 5812-5818. DOI: 10.12307/2022.974.

[10] Zhang J, Liu TF, Shan H, et al. Decompression using minimally invasive surgery for lumbar spinal stenosis associated with degenerative spondylolisthesis: a review [J] . Pain Ther, 2021, 10 (2) : 941-59. DOI: 10.1007/s40122-021-00293-6.

[11] 胡向阳, 胡可君, 朱慧强, 等 . 内镜与开放后路椎间融合术治疗腰椎退行疾病 [J] . 中国矫形外科杂志, 2023, 31 (7) : 607-612. DOI: 10.3977/j.issn.1005-8478.2023.07.06.
Hu XY, Hu KJ, Zhu HQ, et al. Endoscopic versus open posterior lumbar interbody fusion for lumbar degenerative diseases [J] . Orthopedic Journal of China, 2023, 31 (7) : 607-612. DOI: 10.3977/j.issn.1005-8478.2023.07.06.

[12] Pimenta L, Turner AW, Dooley ZA, et al. Biomechanics of lateral interbody spacers: going wider for going stiffer [J] . Sci World J, 2012, 2012: 381814. DOI: 10.1100/2012/381814.

[13] Lykissas MG, Cho W, Aichmair A, et al. Is there any relation between the amount of curve correction and postoperative neurological deficit or pain in patients undergoing stand-alone lateral lumbar interbody fusion [J] . Spine, 2013, 38 (19) : 1656-1662. DOI: 10.1097/BRS.0b013e31829cf269.

[14] Phillips FM, Isaacs RE, Rodgers WB, et al. Adult degenerative scoliosis treated with XLIF: clinical and radiographical results of a prospective multicenter study with 24-month follow-up [J] . Spine, 2013, 38 (21) : 1853-1861. DOI: 10.1097/BRS.0b013e3182a43f0b.

[15] Nuss S, Leary OP, Zheng B, et al. Instrumentation choice and early radiographic outcome following lateral lumbar interbody fusion (LLIF) : Lateral instrumentation versus posterior pedicle screw fixation [J] . N Am Spine Soc J, 2022, 12: 100176. DOI: 10.1016/j.xnsj.2022.100176.

[16] Ashayeri K, Leon C, Tigchelaar S, et al. Single position lateral decubitus anterior lumbar interbody fusion (ALIF) and posterior fusion reduces complications and improves perioperative outcomes compared with traditional anterior- posterior lumbar fusion [J] . Spine J, 2022, 22 (3) : 419-428. DOI: 10.1016/j.spinee.2021.09.009.

[17] Lamartina C, Berjano P. Prone single-position extreme lateral interbody fusion (Pro-XLIF) : preliminary results [J] . Eur Spine J, 2020, 29 (Suppl 1) : 6-13. DOI: 10.1007/s00586-020-06303-z.

[18] Buckland AJ, Ashayeri K, Leon C, et al. Single position circumferential fusion improves operative efficiency, reduces complications and length of stay compared with traditional circumferential fusion [J] . Spine J, 2021, 21 (5) : 810-820. DOI: 10.1016/j.spinee.2020.11.002.

[19] Jacob KC, Patel MR, Ribot MA, et al. Single-level TLIF versus LLIF at L_{4-5}: a comparison of patient-reported outcomes and recovery ratios [J] . J Am Acad Orthop Surg, 2022, 30 (4) : e495-e505. DOI: 10.5435/JAAOS-D-21-00772.

[20] Chung HW, Lee HD, Jeon CH, et al. Comparison of surgical outcomes between oblique lateral interbody fusion (OLIF) and anterior lumbar interbody fusion (ALIF) [J] . Clin Neurol Neurosurg, 2021, 209: 106901. DOI: 10.1016/j.clineuro.2021.106901.

[21] 李亭, 廖文鳌, 钟文杰, 等 . 机器人辅助微创腰椎后路融合治疗腰椎退行性疾病 [J] . 中国组织工程研究, 2024, 28 (12) : 1855-1862. DOI: 10.12307/2024.025.
Li T, Liao WA, Zhong WJ, et al. Robot assisted minimally invasive posterior lumbar fusion for the treatment of lumbar degenerative

diseases [J] . Chinese Journal of Tissue Engineering Research, 2024, 28 (12) : 1855-1862. DOI: 10.12307/2024.025.

[22] Luengo-Matos S, Sánchez-Gómez LM, Hijas-Gómez AI, et al. Efficacy and safety of robotic spine surgery: systematic review and meta-analysis [J] . J Orthop Traumatol, 2022, 23 (1) : 49. DOI: 10.1186/s10195-022-00669-0.

[23] Fu W, Tong J, Liu G, et al. Robot-assisted technique vs conventional freehand technique in spine surgery: A meta-analysis [J] . Int J Clin Pract, 2021, 75 (5) : e13964. DOI: 10.1111/ijcp.13964.

[24] Hyun SJ, Kim KJ, Jahng TA, et al. Minimally invasive robotic versus open fluoroscopic-guided spinal instrumented fusions: a randomized controlled trial [J] . Spine, 2017, 42 (6) : 353-358. DOI: 10.1097/BRS.0000000000001778.

（收稿：2023-09-28 修回：2024-05-28）
（同行评议专家：李宏宇，王伟恒，余将明，叶晓健）
（本文编辑：郭秀婷）

读者・作者・编者

本刊提醒作者严防各种形式诈骗的公告

近期，骗子又出新花样，以主管编辑或杂志社编辑（如：主管编辑黄思敏、邢静静编辑、雷老师等）的名义，冒充我刊主编或编辑，以传送检索报告及电子全文等理由，通过电子邮件或短信要求本刊作者添加其个人微信（加微信后，以主办学术会议需要发邀约、征集稿件等理由，要求将其拉入相关的群中），其实际目的是从事稿件、专著挂名售卖等非法活动，此行为严重损害了学术界的形象，严重扰乱了广大读者、作者的正常工作，损害了编辑部的合法权益。

科研诚信是科技创新的基石，学术不端行为不仅背离科学的精神，更严重损害了学术环境的整体生态，最终将损害受骗者的根本权益，敬请广大作者、读者坚决抵制此类行为。在此，我们提醒广大读者、作者：

（1）本刊工作人员不会以邮件或短信的形式通知作者添加个人微信；（2）以编辑部工作人员之名找各种借口要求与作者、读者添加微信的行为均为假冒；（3）骗子的微信开头一般以“A”“B”“1”“2”等开头，请广大作者注意甄别；（4）本刊专用电子信箱：jiaoxingtougao@163.com；jxwk1994@126.com；财务专用信箱：jiaoxingwaikecaiwu@163.com；（5）不明事宜可电话咨询：0538-6213228。

请广大读作者提高警惕，注意甄别消息来源和真伪，严防信息泄露，避免上当受骗。

特此公告！

《中国矫形外科杂志》编辑部
2023 年 10 月 7 日

附：诈骗微信的内容形式