

· 临床论著 ·

开放获取

腰椎布氏杆菌病侧前与后路病灶清除固定比较[△]

牛伟民¹, 王世勇², 高杰³, 屈涛^{1*}, 颜维舜¹

[1. 甘肃省妇幼保健院(甘肃省中心医院)骨科, 甘肃兰州 730050; 2. 上海交通大学附属上海市第六人民医院骨科, 上海 200233; 3. 解放军第940医院脊柱外科, 甘肃兰州 730000]

摘要: [目的] 比较经腰三角入路侧前入路与后路病灶清除固定融合治疗腰椎布氏杆菌性脊柱炎(lumbar brucellus spondylitis, LBS)的临床效果。[方法] 回顾性分析2017年1月—2022年10月收治的102例LBS患者的临床资料, 根据医患沟通结果, 46例采用经腰三角侧前入路手术(侧前组), 56例采用后路手术(后路组)。比较两组围手术期、随访及影像结果。[结果] 两组患者均顺利完成手术, 侧前组手术时间[(163.0±15.4) min vs (200.4±22.6) min, $P<0.001$]、切口长度[(13.0±1.5) cm vs (15.5±2.0) cm, $P<0.001$]、术中失血量[(233.0±26.8) ml vs (350.2±30.7) ml, $P<0.001$]、术后下地时间[(3.0±0.5) d vs (4.0±0.8) d, $P<0.001$]与住院时间[(8.6±2.0) d vs (12.5±2.2) d, $P<0.001$]均显著优于后路组。侧前组完全负重活动时间显著早于后路组[(96.2±7.3) d vs (100.0±10.5) d, $P=0.041$]。随时间推移, 两组术后VAS、ODI、JOA评分及ASIA分级均显著改善($P<0.05$), 术后3d侧前组VAS评分显著优于后路组($P<0.05$); 术后3d、末次随访时, 侧前组ODI、JOA评分均显著优于后路组($P<0.05$)。辅助检查方面, 术后3d侧前组CRP[(20.5±7.8) mg/L vs (24.8±8.0) mg/L, $P=0.008$]、ESR[(30.2±9.0) mm/h vs (34.5±10.2) mm/h, $P=0.028$]水平均显著低于后路组。[结论] 相比后路手术, 经腰三角侧前入路手术治疗LBS具有创伤小、术后下地时间早、腰椎功能改善好的优点, 安全可行。

关键词: 腰椎布氏杆菌性脊柱炎, 病灶清除固定融合, 经腰三角侧前入路手术, 后路手术

中图分类号: R687 **文献标志码:** A **文章编号:** 1005-8478(2024)21-1921-07

Anterolateral versus posterior debridement and instrumented fusion for lumbar brucellus spondylitis // NIU Wei-min¹, WANG Shi-yong², GAO Jie³, QU Tao¹, YAN Wei-shun¹. 1. Department of Orthopedics, Gansu Provincial Maternal and Child Health Hospital, Lanzhou 730050, China; 2. Department of Orthopedics, Sixth People's Hospital of Shanghai City, Shanghai Jiao Tong University, Shanghai 200233, China; 3. Department of Spine Surgery, The 940th Hospital, Logistic and Support Fore of PLA, Lanzhou 730000, China

Abstract: [Objective] To compare the clinical efficacy of debridement and instrumented fusion through anterolateral approach at the lumbar triangle versus conventional posterior approach for lumbar brucellus spondylitis (LBS). **[Methods]** A retrospective study was conducted on 102 patients who received surgical treatment for LBS in our hospital from January 2017 to October 2022. According to doctor-patient communication, 46 patients had operation performed through anterolateral approach at the lumbar triangle (the AL group), while other 56 cases were operated through conventional posterior approach (the CP group). The documents regarding to perioperative period, follow-up and images were compared between the two groups. **[Results]** All patients in both groups successfully completed the operation. The AL group proved significantly superior to the CP group in terms of operation time [(163.0±15.4) min vs (200.4±22.6) min, $P<0.001$], incision length [(13.0±1.5) cm vs (15.5±2.0) cm, $P<0.001$], intraoperative blood loss [(233.0±26.8) ml vs (350.2±30.7) ml, $P<0.001$], postoperative ambulation time [(3.0±0.5) days vs (4.0±0.8) days, $P<0.001$] and hospital stay [(8.6±2.0) days vs (12.5±2.2) days, $P<0.001$]. In addition, the former resumed full weight-bearing activity significantly earlier than the latter [(96.2±7.3) days vs (100.0±10.5) days, $P=0.041$]. The VAS, ODI, JOA scores and ASIA grades in both groups were significantly improved over time ($P<0.05$), and the AL group was significantly better than the CP group in VAS scores 3 days postoperatively ($P<0.05$), as well as ODI and JOA scores 3 days after operation and at the latest follow-up ($P<0.05$). In terms of blood tests, the AL group had significantly lower CRP [(20.5±7.8) mg/L vs (24.8±8.0) mg/L, $P=0.008$] and ESR [(30.2±9.0) mm/h vs (34.5±10.2) mm/h, $P=0.028$] than the CP group 3 days postoperatively. **[Conclusion]** Compared with posterior surgery, the anterolateral operation at the lumbar triangular for LBS with advantages of less trauma, earlier postoperative ambulation and better improve-

DOI:10.20184/j.cnki.Issn1005-8478.100933

△基金项目:甘肃省科技计划项目(编号:22JR5RA009)

作者简介:牛伟民,主治医师,研究方向:脊柱感染性疾病,(电子信箱)gsnwm1984@163.com

*通信作者:屈涛,(电子信箱)qutao1980@126.com

ment of lumbar function, is a safe and feasible surgical technique.

Key words: lumbar brucellus spondylitis, debridement and instrumented fusion, anterolateral approach at the lumbar triangle, posterior approach

布鲁氏菌病（简称“布病”）作为人畜共患的传染病在全球广泛流行，除了造成畜牧业经济损失外，还会导致人类系统性感染，患者较为痛苦^[1, 2]。有报道称，布病易累及人体骨关节系统，腰椎是最易感染部位，即腰椎布氏杆菌性脊柱炎（lumbar brucellus spondylitis, LBS）^[3]。目前关于 LBS 治疗尚无统一标准，规范化抗菌是基础，但对保守治疗效果差、椎间盘及椎体破坏严重、病灶区域脓肿较大、脊柱不稳、神经症状明显的患者，建议药物干预的同时行手术治疗^[4, 5]。临床处理 LBS 的手术以内固定常见，如单纯后路病灶清除+植骨融合内固定、前路病灶清除+髂骨植骨融合+后路内固定，根据患者手术指征选择合适术式均可获取满意效果^[6, 7]。但由于布病属于全身消耗性疾病，大多患者难以耐受操作时间长、创伤大、出血较多的前后路联合手术，加上操作难度较大，临床需谨慎选择。“腰三角”分布在第 12 肋下方，腰椎骨折或其他病变手术时会选择 Kambin 三角入路，手术较为安全^[8]，目前关于“腰三角”路径治疗 LBS 的报道较少，缺乏对照分析。对此本研究回顾性收集采用腰三角入路进入腹膜后间隙进行椎体病灶清除+自体髂骨植骨融合内固定治疗的 LBS 患者临床资料，并收集同期行单纯后路手术治疗的 LBS 患者，对比分析以评估经腰三角腹膜外肌腱隙入路治疗 LBS 的可行性。

1 资料与方法

1.1 纳入与排除标准

纳入标准：（1）虎红平板试验显示阳性，影像学确诊为单节段 LBS；（2）保守治疗>1 个月效果不佳；（3）有明确的手术指征；（4）行经腰三角入路或单纯后路手术者，均全麻；（5）相关资料齐全。

排除标准：（1）合并脊柱结核/化脓性感染、其他腰椎病变或恶性肿瘤者；（2）不耐受手术者；（3）其他部位布病；（4）因精神疾病等不能配合者；（5）腰椎严重不稳者；（6）失访者。

1.2 一般资料

回顾性分析 2017 年 1 月—2022 年 10 月 102 例 LBS 患者的临床资料。根据医患沟通结果，46 例采用经腰三角入路手术（侧前组），56 例采用单纯后路

手术（后路组）。两组患者一般资料见表 1，两组患者年龄、性别、BMI、病程、发病部位等一般资料的比较差异无统计学意义（ $P>0.05$ ）。本研究经医院伦理委员会批准，患者及其家属知情同意。

表 1. 两组患者术前一般资料比较
Table 1. Comparison of preoperative general data between the two groups

指标	侧前组 (n=46)	后路组 (n=56)	P 值
年龄 (岁, $\bar{x} \pm s$)	53.0 \pm 5.4	52.3 \pm 5.8	0.533
性别 (例, 男/女)	26/20	30/26	0.766
BMI (kg/m^2 , $\bar{x} \pm s$)	22.5 \pm 2.4	22.2 \pm 2.7	0.559
病程 (月, $\bar{x} \pm s$)	5.5 \pm 1.2	5.2 \pm 1.0	0.172
部位 (例, L _{2/3} /L _{3/4} /L _{4/5})	12/18/16	16/21/19	0.961

1.3 手术方法

侧前组：C 形臂 X 线机透视定位手术节段，于第 12 肋尖端后下方行直切口或略斜向下，探查腰三角。对 L_{2/3} 行腰上三角入路：于腹内斜肌、下后锯肌相对缘与骶棘肌外缘间用手指钝性分离组织，打开腰上三角，纵向切开腰背筋膜，沿肌纤维走行方向钝性分离并牵开肌肉，即至腹膜后间隙；对 L_{3/4}、L_{4/5} 行腰下三角入路：于背阔肌前缘与腹外斜肌后缘之间打开腰下三角，钝性分离腹内斜肌和腹横筋膜，同法进入腹膜后间隙，直视下清除腰大肌脓肿，充分显露至病变椎体区域，C 形臂 X 线机透视下显露并结扎节段动脉，清除病灶组织至椎体对侧，凿除硬化骨直至正常松质骨面，清理侵犯椎管的病灶组织，充分显露硬膜囊腹侧，生理盐水冲洗，以明胶海绵和利福霉素钠溶液充分搅拌后堵塞病灶区域及脓腔；撤除工具，根据骨缺损范围大小凿取三皮质髂骨植入骨质缺损区。切口内放置引流管 1 枚，逐层缝合。

后路组：C 形臂 X 线机透视定位且标记病变椎体棘突，围绕之行后正中切口，依次切开，由棘突往两边分离到椎板，再往外分离跨过小关节到横突尖部。透视下置于椎弓根螺钉，根据病变椎体塌陷程度显露、固定，随后进行椎板减压，直视或椎间盘镜下清除相关组织，操作同文献^[6]。生理盐水冲洗，擦干后咬碎椎板、棘突等骨质（软组织去除），修剪成 4 mm³ 左右骨块，进行颗粒骨打压植骨，若不足则取自体髂骨。切口内留置引流管 1 枚，逐层缝合。

1.4 评价指标

记录围手术期指标,包括手术时间、切口长度、术中透视次数、术中失血量、术后下地时间、住院时间、切口愈合及并发症。采用完全负重活动时间、疼痛视觉模拟评分 (visual analogue scale, VAS)^[9]、Oswestry 功能障碍指数 (Oswestry disability index, ODI)^[10]、日本骨科协会 (Japanese Orthopedic Association, JOA) 腰痛评分^[11]、美国脊髓损伤协会神经评级 (American Spinal Injury Association, ASIA) 评价临床效果,并统计再损伤等事件发生情况。检验指标包括 C 反应蛋白 (C-reactive protein, CRP)、红细胞沉降率 (erythrocyte sedimentation rate, ESR), 影像指标包括局部后凸 Cobb 角、腰椎前凸角及病灶情况 (活动/静止/融合)。

1.5 统计学方法

应用 SPSS 24.0 软件对数据进行统计学处理。计量资料以 $\bar{x} \pm s$ 表示,呈正态分布时,两组间比较行独立样本 *t* 检验,多个时间点比较行重复测量方差分析;计数资料行 χ^2 或连续性校正 χ^2 检验;等级资料组间比较行 Mann-Whitney *U* 检验,组内比较行 Friedman 检验。 $P < 0.05$ 为差异有统计学意义。

2 结果

2.1 围手术期资料

两组患者均顺利完成手术,术中无大血管、脊髓、神经损伤发生。两组围手术期资料见表 2。侧前组手术时间、切口长度、术中失血量、术后下地时间、住院时间均显著少于后路组 ($P < 0.05$)。两组术中透视次数、切口愈合等级的差异均无统计学意义 ($P > 0.05$)。侧前组患者切口均甲级愈合,术后无复发。后路组患者术后切口感染 1 例,经清创、换药处理后愈合,其他切口均甲级愈合;2 例患者因术中未彻底清除脓肿,术后 2 个月复发 (较大脓肿再次发生),其中 1 例经药物处理后好转,1 例药物干预无效而行前路脓肿切除术。两组并发症发生率的差异无统计学意义 ($P = 0.315$)。

2.2 随访结果

两组术后均获随访 12~20 个月,平均 (15.0 \pm 2.0) 个月。两组患者随访结果见表 3。侧前组完全负重活动时间显著早于后路组 ($P < 0.05$)。随时间推移,两组术后 VAS、ODI 评分均显著减少 ($P < 0.05$),JOA 评分显著增加 ($P < 0.05$);ASIA 分级显著改善 ($P < 0.05$)。术前两组上述指标的差异均无统

计学意义 ($P > 0.05$),侧前组术后 3 d VAS 评分显著优于后路组 ($P < 0.05$);术后 3 d、末次随访时,侧前组 ODI、JOA 评分均显著优于后路组 ($P < 0.05$),两组末次随访 VAS 评分及 ASIA 分级比较的差异无统计学意义 ($P > 0.05$)。随访期间两组均无假关节形成、内固定移位、断裂发生,无再损伤及再翻修手术者。

表 2. 两组围手术期资料比较
Table 2. Comparison of peroperative data between the two groups

指标	侧前组 (n=46)	后路组 (n=56)	P 值
手术时间 (min, $\bar{x} \pm s$)	163.0 \pm 15.4	200.4 \pm 22.6	<0.001
切口长度 (cm, $\bar{x} \pm s$)	13.0 \pm 1.5	15.5 \pm 2.0	<0.001
术中透视次数 (次, $\bar{x} \pm s$)	5.6 \pm 1.2	5.2 \pm 1.0	0.069
术中失血量 (ml, $\bar{x} \pm s$)	233.0 \pm 26.8	350.2 \pm 30.7	<0.001
术后下地时间 (d, $\bar{x} \pm s$)	3.0 \pm 0.5	4.0 \pm 0.8	<0.001
住院时间 (d, $\bar{x} \pm s$)	8.6 \pm 2.0	12.5 \pm 2.2	<0.001
切口愈合 (例, 甲/乙/丙)	46/0/0	55/1/0	0.365

2.3 辅助检查

两组辅助检查结果比较见表 4。与术前相比,术后 3 d 及末次随访时,两组 CRP、ESR 水平均显著下降 ($P < 0.05$),局部后凸角显著减少 ($P < 0.05$),腰椎前凸角显著增加 ($P < 0.05$),病灶活动得到显著控制 ($P < 0.05$)。术前两组上述辅助指标的差异均无统计学意义 ($P > 0.05$),术后 3 d 侧前组 CRP、ESR 水平均显著低于后路组 ($P < 0.05$),末次随访时两组 CRP、ESR 水平的差异均无统计学意义 ($P > 0.05$)。两组患者术后 3 d、末次随访时局部后凸角、腰椎前凸角及病灶情况比较的差异均无统计学意义 ($P > 0.05$)。典型病例见图 1。

3 讨论

近年来 LBS 经保守治疗不佳后采用手术治疗者较多,通过有效的手术治疗可以缓解疼痛、改善神经功能、重建脊柱稳定、缩短病程,同时降低耐药和肝肾功能损害^[12, 13]。但关于术式的选择目前尚无统一论。

张耀等^[14]对 16 例 LBS 伴腰椎滑脱患者行单纯后路手术治疗,结果显示,术后 VAS、ODI 评分及 CRP、ESR 水平均显著下降,术后 12 个月复位丢失率 8%,末次随访植骨均良好融合,未发生内固定松动,认为后路手术治疗 LBS 安全有效,能重建脊柱稳定性。本研究后路组患者相关指标变化趋势同张耀

等^[14]的研究相符,证实了后路手术治疗 LBS 的可行性。究其原因:单纯后路手术仅 1 个切口便可进行病灶清除、内固定和植骨,操作较为便捷,且能顺着该切口清除两侧病灶,同时颗粒骨打压植骨,有利于骨融合,调节脊柱稳定性。Na 等^[15]研究发现,一期前路手术与后路手术治疗 LBS 均有效,但后路手术在减轻手术创伤、减少并发症及矫正后凸畸形上有优势。Jiang 等^[16]发现,相比前后路联合手术,一期单纯后路手术患者手术时长与住院时间均显著缩短,术中失血量显著减少,认为单纯后路手术是 LBS 治疗

的一种优越选择。可见整体上认为单纯后路手术相比前路或前后路联合手术创伤小^[17, 18]。但临床实际中,单纯后路手术显露比较受限,对分布在脊柱前中柱的病灶不能直视下清除,难以彻底清除较大的椎旁脓肿及流注较远的腰大肌脓肿,增加术后复发风险^[6]。本研究中,后路组术后 2 个月复发 2 例,与上述论证相符。对此有学者认为,联合手术相比单纯后路手术在清除椎体周边脓肿上有明显优势,建议存在前柱骨损伤尤其是有周边脓肿的 LBS 患者可采用联合术式^[19]。

表 3. 两组患者随访资料比较
Table 3. Comparison of follow-up data between the two groups

指标	时间点	侧前组 (n=46)	后路组 (n=56)	P 值
完全负重活动时间 (d, $\bar{x} \pm s$)		96.2±7.3	100.0±10.5	0.041
VAS 评分 (分, $\bar{x} \pm s$)	术前	7.8±1.3	8.0±1.5	0.479
	术后 3 d	3.2±1.0	3.8±1.2	0.008
	末次随访	1.0±0.3	1.1±0.4	0.164
	P 值	<0.001	<0.001	
ODI 评分 (% , $\bar{x} \pm s$)	术前	45.3±8.0	44.7±7.5	0.697
	术后 3 d	30.5±6.5	33.1±5.9	0.037
	末次随访	7.5±2.1	9.0±3.2	0.008
	P 值	<0.001	<0.001	
JOA 评分 (分, $\bar{x} \pm s$)	术前	10.8±2.4	11.0±2.8	0.703
	术后 3 d	16.5±4.3	14.6±4.0	0.023
	末次随访	25.7±2.0	24.5±2.7	0.014
	P 值	<0.001	<0.001	
ASIA 分级 (例, B 级/C 级/D 级/E 级)	术前	1/2/25/18	0/2/30/24	0.598
	末次随访	0/0/1/45	0/0/5/51	0.151
	P 值	<0.001	<0.001	

表 4. 两组患者辅助检查结果比较
Table 4. Comparison of imaging data between the two groups

指标	时间点	侧前组 (n=46)	后路组 (n=56)	P 值
CRP (mg/L, $\bar{x} \pm s$)	术前	38.3±10.6	40.2±12.3	0.411
	术后 3 d	20.5±7.8	24.8±8.0	0.008
	末次随访	1.3±0.4	1.5±0.6	0.056
	P 值	<0.001	<0.001	
ESR (mm/h, $\bar{x} \pm s$)	术前	48.4±14.7	47.9±15.0	0.866
	术后 3 d	30.2±9.0	34.5±10.2	0.028
	末次随访	7.2±2.5	8.1±3.0	0.108
	P 值	<0.001	<0.001	
局部后凸角 (°, $\bar{x} \pm s$)	术前	18.4±4.0	19.0±4.6	0.489
	术后 3 d	10.5±3.0	11.8±3.8	0.062
	末次随访	9.3±2.5	10.0±3.0	0.210
	P 值	<0.001	<0.001	

续表 4. 两组患者辅助检查结果比较
Continued Table 4. Comparison of imaging data between the two groups

指标	时间点	侧前路组 (n=46)	后路组 (n=56)	P 值
腰椎前凸角 (°, $\bar{x} \pm s$)	术前	24.7±8.5	24.5±8.3	0.905
	术后 3 d	31.5±8.6	30.6±7.5	0.574
	末次随访	30.3±8.0	29.3±7.8	0.526
	P 值	<0.001	<0.001	
病灶 (例, 活动/静止/融合)	术前	40/6/0	47/9/0	0.669
	术后 3 个月	0/30/16	0/38/18	0.779
	末次随访	0/0/46	0/0/56	-
	P 值	<0.001	<0.001	

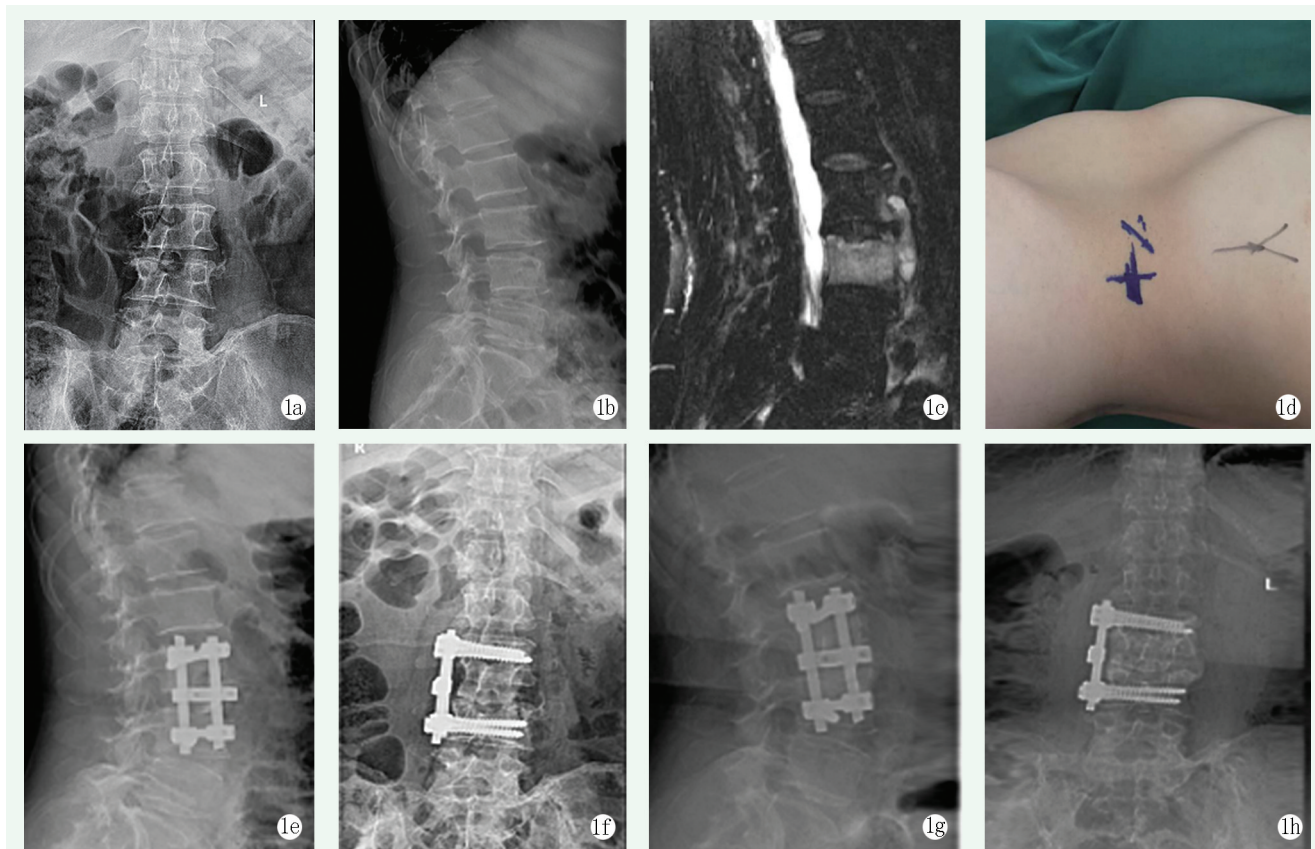


图 1. 患者女性, 56 岁。1a: 术前正位 X 线片可见腰椎骶化, L_{2/3} 椎间隙变窄, 椎体侧缘骨赘形成; 1b: 术前侧位 X 线片可见 L₃ 椎体前缘骨质缺损, 椎体皮质不光滑; 1c: 术前 MRI 可见 L₃ 椎体骨髓炎并椎体前缘溶骨性骨质破坏、脓肿形成; 1d: 手术入路体表标记; 1e, 1f: 经腰三角腹膜后间隙行椎体病灶清除、融合内固定术后, X 线片显示腰椎即刻稳定性良好, 曲度及序列重建良好; 1g, 1h: 术后半年 X 线片示植骨融合良好, 内固定无松动、移位。

Figure 1. A 56-year-old female. 1a: Preoperative anteroposterior radiographs showed lumbar sacralization, with narrowing of the L_{2/3} intervertebral space, and osteophytes at the lateral margin of the vertebral body; 1b: Preoperative lateral radiographs showed bone defect at the anterior margin of the L₃ vertebral body, with rough vertebral cortex; 1c: Preoperative MRI showed L₃ vertebral osteomyelitis with osteolytic bone destruction and abscess formation at the anterior margin of the vertebral body; 1d: Body surface marker of the surgical approach; 1e, 1f: Radiographs showed good immediate stability, with proper lumbar alignment after lesions debridement and instrumented fusion through the retroperitoneal space of the lumbar triangle; 1g, 1h: X-ray half a year after surgery showed good bone fusion without loosening or displacement of the implants.

本研究侧前路切口能充分显露 L₂₋₃ 椎体, 可根据手术需要适当向两侧延长切口, 手术时间等围术期指标、术后 3 d VAS、ODI、JOA 评分及 CRP、ESR 水平和完全负重活动时间均优于后路组, 相比单纯后路

手术创伤更小, 术后恢复更快, 早期能更好地改善患者腰椎功能, 缩短完全负重活动时间。与传统腰椎前路手术入路相比, 该入路具有以下优点: (1) 切口较小, 很少或不需切断腹壁肌群, 手术时间较短, 创伤

小, 出血少, 术后切口痛较轻; (2) 解剖层次少, 组织松软, 牵开容易, 尤其是经腰下三角径路; (3) 不易伤及腹壁神经, 术后无皮肤疼痛或麻木感, 患者恢复更快。但两组末次随访 VAS 评分及 CRP、ESR 水平和局部后凸角、腰椎前凸角、病灶情况对比无显著差异, 提示两种术式治疗 LBS 后期效果相当。由于目前关于经腰三角入路手术治疗 LBS 的报道较少, 且随医疗技术进步, 椎间孔镜、关节镜等工具不断更新应用^[20, 21], 选择何种手术治疗 LBS 较为理想仍需进一步研究。

综上所述, 本研究两种入路治疗 LBS 后期疗效类似, 前者具有创伤小、术后下地时间早、腰椎功能恢复更佳的优势。由于本研究为回顾性分析, 受样本量、观察时间、LBS 病情等影响, 可能有选择偏倚, 影响结果, 需日后深入分析。

参考文献

- [1] Iqbal M, Fatmi Z, Khan MA. Brucellosis in Pakistan: a neglected zoonotic disease [J]. J Pak Med Assoc, 2020, 70 (9) : 1625-1626. DOI: 10.5455/JPMA.24139.
- [2] 马牧原, 孙维功, 刘艳玲. 中国人群布鲁氏菌病流行病学史及临床表现的系统评价和 meta 分析 [J]. 实用预防医学, 2020, 27 (12) : 1472-1478. DOI: 10.3969/j.issn.1006-3110.2020.12.017. Ma NY, Sun WG, Liu YL. Systematic review and meta-analysis of epidemiological history and clinical manifestations of human brucellosis in China [J]. Practical Preventive Medicine, 2020, 27 (12) : 1472-1478. DOI: 10.3969/j.issn.1006-3110.2020.12.017.
- [3] 杨生森, 常龙, 樊程, 等. 后路单纯椎间固定融合术治疗腰椎布鲁杆菌性脊柱炎的可行性研究 [J]. 中华骨科杂志, 2021, 41 (20) : 1447-1458. DOI: 10.3760/cma.j.cn121113-20190312-00099. Yang SS, Chang L, Fan C, et al. A feasibility study of posterior fixation and fusion for brucellar spondylitis [J]. Chinese Journal of Orthopaedics, 2021, 41(20) : 1447-1458. DOI: 10.3760/cma.j.cn121113-20190312-00099.
- [4] Luan H, Liu K, Deng X, et al. One-stage posterior surgery combined with anti-Brucellatherapy in the management of lumbosacral brucellosis spondylitis: a retrospective study [J]. BMC Surg, 2022, 22 (1) : 394. DOI: 10.1186/s12893-022-01847-x.
- [5] 王超, 相宏飞, 马学晓, 等. 布氏杆菌性脊柱炎临床与治疗观察 [J]. 中国矫形外科杂志, 2018, 26 (2) : 174-177. DOI: 10.3977/j.issn.1005-8478.2018.02.16. Wang C, Xiang HF, Ma XX, et al. Clinical and therapeutic observation of brucellosis spondylitis [J]. Orthopedic Journal of China, 2018, 26 (2) : 174-177. DOI: 10.3977/j.issn.1005-8478.2018.02.16.
- [6] 杨新明, 左宪宏, 贾永利, 等. 两种术式治疗胸腰椎布鲁杆菌性脊柱炎的疗效比较 [J]. 中国修复重建外科杂志, 2014, 28 (10) : 1241-1247. DOI: 10.7507/1002-1892.20140269. Yang XM, Zuo XH, Jia YL, et al. Comparison of effectiveness between two surgical methods in treatment of thoracolumbar brucella spondylitis [J]. Chinese Journal of Reparative and Reconstructive Surgery, 2014, 28 (10) : 1241-1247. DOI: 10.7507/1002-1892.20140269.
- [7] 王杰, 张强. 布鲁氏菌性脊柱炎诊断和治疗研究进展 [J]. 中国矫形外科杂志, 2021, 29 (14) : 1304-1307. DOI: 10.3977/j.issn.1005-8478.2021.14.13. Wang J, Zhang Q. Progress in diagnosis and treatment of Brucellar spondylitis [J]. Orthopedic Journal of China, 2021, 29 (14) : 1304-1307. DOI: 10.3977/j.issn.1005-8478.2021.14.13.
- [8] 彭秋宇, 陈焕雄, 钟贞浩, 等. Kambin 三角及改良四角的解剖及临床应用的研究 [J]. 海南医学院学报, 2022, 28 (15) : 1147-1152, 1161. DOI: 10.13210/j.cnki.jhmu.20220314.001. Peng QY, Chen HX, Zhong ZH, et al. Study on anatomy and clinical application of Kambin's triangle and modified quadrangle [J]. Journal of Hainan Medical University, 2022, 28 (15) : 1147-1152, 1161. DOI: 10.13210/j.cnki.jhmu.20220314.001.
- [9] Faiz KW. VAS- visualanalogscale [J]. Tidsskr Nor Laegeforen, 2014, 134 (3) : 323. DOI: 10.4045/tidsskr.13.1145.
- [10] Domazet I, Nemir J, Barl P, et al. Validation of the Croatian version of the Oswestry Disability Index [J]. Eur Spine J, 2018, 27 (11) : 2814-2822. DOI: 10.1007/s00586-018-5757-z.
- [11] Tetreault L, Kopjar B, Nouri A, et al. The modified Japanese Orthopaedic Association scale: establishing criteria for mild, moderate and severe impairment in patients with degenerative cervical myelopathy [J]. Eur Spine J, 2017, 26 (1) : 78-84. DOI: 10.1007/s00586-016-4660-8.
- [12] 张耀, 张强, 赵昌松, 等. 单节段布氏杆菌脊柱炎病灶清除经椎固定融合 [J]. 中国矫形外科杂志, 2023, 31 (1) : 84-87. DOI: 10.3977/j.issn.1005-8478.2023.01.18. Zhang Y, Zhang Q, Zhao CS, et al. Debridement and instrumented fusion of the affected vertebrae for single-segment brucellar spondylitis [J]. Orthopedic Journal of China, 2023, 31 (1) : 84-87. DOI: 10.3977/j.issn.1005-8478.2023.01.18.
- [13] Yin XH, Liu ZK, He BR, et al. One-stage surgical management for lumbrucellaspondylitis with anterior debridement, autogenous graft, and instrumentation [J]. Medicine (Baltimore), 2018, 97 (30) : e11704. DOI: 10.1097/MD.00000000000011704.
- [14] 张耀, 张强, 赵昌松, 等. 一期后路手术治疗腰椎布鲁杆菌性脊柱炎合并腰椎滑脱的疗效 [J]. 中华实验和临床感染病杂志 (电子版), 2022, 16 (3) : 198-204. DOI: 10.3877/cma.j.issn.1674-1358.2022.03.009. Zhang Y, Zhang Q, Zhao CS, et al. Efficacy of single-stage posterior surgery of lumbar brucellosis spondylitis combined with lumbar spondylolisthesis [J]. Chinese Journal of Experimental and Clinical Infectious Diseases (Electronic Edition), 2022, 16 (3) : 198-204. DOI: 10.3877/cma.j.issn.1674-1358.2022.03.009.
- [15] Na P, Mingzhi Y, Yin X, et al. Surgical management for lumbrucellaspondylitis: Posterior versus anterior approaches [J]. Medi-

- cine (Baltimore), 2021, 100 (21) : e26076. DOI: 10.1097/MD.00000000000026076.
- [16] Jiang D, Ma L, Wang X, et al. Comparison of two surgical interventions for lumbar brucella spondylitis in adults: a retrospective analysis [J]. Sci Rep, 2023, 13 (1) : 16684. DOI: 10.1038/s41598-023-43812-5.
- [17] 张培楠, 杨新明, 薛广. 一期后路病灶清除、横突间植骨、钉棒系统固定治疗腰椎布鲁氏杆菌性脊柱炎的近中期随访 [J]. 海南医学院学报, 2020, 26 (9) : 659-663. DOI: 10.13210/j.cnki.jhmu.20200223.002.
- Zhang PN, Yang XM, Xue G. Mid-term follow-up of one-stage posterior debridement, intertransverse process bone grafting and screw-rod system fixation for brucella spondylitis of the lumbar spine [J]. Journal of Hainan Medical University, 2020, 26 (9) : 659-663. DOI: 10.13210/j.cnki.jhmu.20200223.002.
- [18] 郑连党, 李敬中, 杨滔, 等. 后路手术治疗腰椎布鲁氏杆菌性脊柱炎的效果 [J]. 临床骨科杂志, 2020, 23 (4) : 494-497. DOI: 10.3969/j.issn.1008-0287.2020.04.011.
- Zheng LD, Li JZ, Yang T, et al. Effect of posterior surgery for treatment of lumbar Brucella spondylitis [J]. Journal of Clinical Orthopaedics, 2020, 23 (4) : 494-497. DOI: 10.3969/j.issn.1008-0287.2020.04.011.
- [19] 杨新明, 张磊, 贾永利, 等. 后路与前后路联合病灶清除植骨内固定术治疗腰椎布鲁氏杆菌病性脊柱炎疗效比较 [J]. 中华解剖与临床杂志, 2015, 20 (5) : 428-434. DOI: 10.3760/cma.j.issn.2095-7041.2015.05.013.
- Yang XM, Zhang L, Jia YL, et al. Retrospective analysis of posterior or anterior debridement with internal fixation for lumbar brucella spondylitis [J]. Chinese Journal of Anatomy and Clinics, 2015, 20 (5) : 428-434. DOI: 10.3760/cma.j.issn.2095-7041.2015.05.013.
- [20] 马崇一, 伦登兴, 赵晓栋, 等. 下腰椎布鲁氏杆菌性脊柱炎的椎间孔镜治疗 [J]. 中国矫形外科杂志, 2023, 31 (7) : 653-655, 659. DOI: 10.3977/j.issn.1005-8478.2023.07.15.
- Ma CY, Lun DX, Zhao XD, et al. Transforaminal endoscopic debridement of the lesion of brucellosis spondylitis in the lower lumbar spine [J]. Orthopedic Journal of China, 2023, 31 (7) : 653-655, 659. DOI: 10.3977/j.issn.1005-8478.2023.07.15.
- [21] 董晨辉, 涂鹏, 邵宏斌, 等. 关节镜治疗髋关节布鲁氏杆菌感染 [J]. 中国矫形外科杂志, 2022, 30 (5) : 452-455. DOI: 10.3977/j.issn.1005-8478.2022.05.15.
- Dong CH, Tu P, Shao HB, et al. Arthroscopic debridement and drainage with continuous suction irrigation for hip brucellosis [J]. Orthopedic Journal of China, 2022, 30 (5) : 452-455. DOI: 10.3977/j.issn.1005-8478.2022.05.15.

(收稿:2023-12-20 修回:2024-05-10)
(同行评议专家:孙中仪,朱佳福)
(本文编辑:郭秀婷)

读者·作者·编者

本刊对部分稿件实行开放获取发表的公告

随着信息技术的快速发展,学术期刊的传播方式也在不断演变。其中,期刊开放获取发表(open access, OA)已经成为一种趋势。此种出版模式在论文发表后,读者可以免费阅读、下载、复制、分发。故此,使得作者的论文能够迅速和广泛地传播,促进了学术交流和知识共享,提升您文章的被引机率和学术影响力,也扩大了期刊的读者群体,为骨科同行提供了快捷的参考和借鉴,有助于临床工作水平和质量的进步。本刊决定即日起对部分稿件实行开放获取发表模式。

本刊将从可刊用稿件中精选部分优秀稿件,经作者同意,实行开放获取发表,自稿件定稿后1个月内,即可在本刊网站快速开放获取发表。欢迎广大作者选用此模式展示自己的文稿,让更多的读者能够方便地获取您的学术论文。

未来本刊网站将继续着力于为广大读者提供更多优质的内容和服务,感谢您的关注和支持,让我们一起为《中国矫形外科杂志》的不断发展贡献力量。

敬请关注《中国矫形外科杂志》网站, <http://jxwk.ijournal.cn>

《中国矫形外科杂志》编辑部
2024年2月22日