

· 临床论著 ·

## 截骨与止点重建治疗顽固性止点跟腱炎的比较<sup>△</sup>

李帅<sup>1</sup>, 杨鑫权<sup>2</sup>, 张言<sup>2</sup>, 赵宏谋<sup>2</sup>, 梁晓军<sup>2\*</sup>

(1. 西安医学院, 陕西西安 710068; 2. 西安交通大学附属红会医院足踝外科, 陕西西安 710054)

**摘要:** [目的] 比较 Zadek 截骨术与跟腱止点重建术治疗顽固性止点性跟腱炎的临床疗效。[方法] 回顾性分析 2019 年 8 月—2023 年 4 月, 在本中心手术治疗的 44 例 (47 足) 止点性跟腱炎患者的临床资料。根据医患沟通结果, 截骨组 18 例 (20 足), 重建组 26 例 (27 足)。比较两组患者围手术期、随访及影像结果。[结果] 两组患者均顺利完成手术, 截骨组手术时间 [(50.8±11.7) min vs (65.4±25.0) min,  $P<0.001$ ]、切口总长度 [(4.7±0.7) cm vs (6.8±0.7) cm,  $P<0.001$ ]、下地行走时间 [(25.3±3.5) d vs (36.6±6.9) d,  $P<0.001$ ]、住院天数 [(4.9±0.8) d vs (7.0±2.5) d,  $P<0.001$ ] 均显著少于重建组。随访时间平均 (26.2±11.8) 个月。截骨组恢复完全负重活动时间 [(10.9±1.0) d vs (15.3±0.9) d,  $P<0.001$ ] 显著早于重建组。术后两组 VAS 评分显著减少 ( $P<0.05$ ), AOFAS 评分、VISA-A 评分、Tegner 评分、SF-12 MCS 评分、SF-12 PCS 评分均显著增加 ( $P<0.05$ ), 末次随访, 两组上述指标的差异均无统计学意义 ( $P>0.05$ )。影像方面, 与术前相比, 末次随访时, 两组骨赘、止点骨水肿、腱膜增厚、Fowler-Philip 角均显著改善 ( $P<0.05$ ), 末次随访时, 重建组骨赘变化、腱膜增厚及 FPA 角均显著优于截骨组 ( $P<0.05$ ), 但是, 两组止点骨水肿的差异无统计学意义 ( $P>0.05$ )。[结论] 两组患者术后在疼痛、功能及整体生活质量方面均获得明显改善, 临床疗效无显著差异。但 Zadek 截骨术具有创伤小、手术时间短及并发症少等优势。

**关键词:** 止点性跟腱炎, 止点重建术, Zadek 截骨术, 手术治疗

**中图分类号:** R686.1 **文献标志码:** A **文章编号:** 1005-8478 (2024) 23-2133-07

**Zadek osteotomy versus Achilles tendon insertion reconstruction for intractable insertional Achilles tendinitis // LI Shuai<sup>1</sup>, YANG Xin-quan<sup>2</sup>, ZHANG Yan<sup>2</sup>, ZHAO Hong-mo<sup>2</sup>, LIANG Xiao-jun<sup>2</sup>. 1. Xi'an Medical College, Xi'an, Shaanxi 710068, China; 2. Department of Foot and Ankle Surgery, Red Cross Hospital, Xi'an Jiaotong University, Xi'an, Shaanxi 710054, China**

**Abstract: [Objective]** To compare the clinical outcomes of Zadek osteotomy versus resection of the calcaneal prominence and Achilles tendon insertion reconstruction for intractable insertional Achilles tendinitis (IAT). **[Methods]** A retrospective study was done on 44 patients (47 feet) who underwent surgical treatment for intractable IAT in our department from August 2019 to April 2023. According to preoperative doctor-patient communication, 18 patients (20 feet) received Zadek osteotomy (the osteotomy group), while other 26 patients (27 feet) underwent resection of the calcaneal prominence and Achilles tendon insertion reconstruction (the reconstruction group). The perioperative period, follow-up and imaging data were compared between the two groups. **[Results]** All patients in both groups had operation conducted successfully. The osteotomy group was significantly superior to the reconstruction group in terms of the operation time [(50.8±11.7) min vs (65.4±25.0) min,  $P<0.001$ ], the total incision length [(4.7±0.7) cm vs (6.8±0.7) cm,  $P<0.001$ ], ambulation time [(25.3±3.5) days vs (36.6±6.9) days,  $P<0.001$ ], hospitalization days [(4.9±0.8) days vs (7.0±2.5) days,  $P<0.001$ ]. The average follow-up time was of (26.2±11.8) months, and the osteotomy group regained full weight-bearing activity significantly earlier than the reconstruction group [(10.9±1.0) days vs (15.3±0.9) days,  $P<0.001$ ]. The VAS score for pain significantly decreased ( $P<0.05$ ), while AOFAS score, VISA-A score, Tegner score, SF-12 MCS score and SF-12 PCS score significantly increased in both groups after surgery ( $P<0.05$ ). At the last follow-up, there were no statistically significant differences in the above indexes between the two groups ( $P>0.05$ ). As for imaging, osteophyte, insertional bone edema, aponeurosis thickening and Fowler-Philip angle (FPA) were significantly improved in both groups at the last follow-up compared with those preoperatively ( $P<0.05$ ). At the last follow-up, the osteotomy group was inferior to the reconstruction group regarding to osteophyte changes, aponeurosis thickening and FPA ( $P<0.05$ ), but there was no significant difference in bone edema between the two groups ( $P>0.05$ ). **[Conclusion]** Both procedures achieve similar clinical consequence in terms of pain relief, and improvement of function and overall quality of life. By compar-

DOI:10.20184/j.cnki.Issn1005-8478.100665

<sup>△</sup>基金项目:陕西省重点研发计划项目(编号:2022ZDLDF02-13);2017 陕西省博士后科研项目资助课题(编号:2017BSHQYXMZZ13)

作者简介:李帅,研究生,研究方向:足踝外科,(电子信箱)393124059@qq.com

\* 通信作者:梁晓军,(电子信箱)LiangJun33369@163.com

son, the Zadek osteotomy has the advantages of less trauma, shorter operation time and fewer complications over the tendon insertion reconstruction.

**Key words:** insertional Achilles tendinitis, Achilles tendon insertion reconstruction, Zadek osteotomy, surgical treatment

跟腱炎 (Achilles tendinitis, AT) 是引起足跟痛的常见原因之一, 其在普通人群发病率约为 6% [1-3]。其中止点性跟腱炎 (insertional Achilles tendinitis, IAT) 是指发生在距跟腱止点 2 cm 范围内即累及跟骨结节跟腱附着点处的跟腱炎, 约占所有跟腱疾病的 20%~24%, 此外还可能与跟后滑囊炎、Haglund 畸形并存 [2, 4, 5]。IAT 常见的临床症状包括跟腱区域的疼痛、肿胀及功能受限。影像学表现为跟腱止点处钙化伴腱周炎症反应。早期行非手术治疗, 如减少活动量、冷敷患处、口服或外用 NSAID、矫形支具、离心运动训练、体外冲击波治疗 [6]、PRP 注射等。保守治疗 3~6 个月后症状未见明显改善者定义为顽固性 IAT, 需进行手术治疗 [7, 8]。手术治疗的方式多种多样, 其中开放性止点清理联合止点重建最为常用 [9, 10]。而相关研究亦表明, Zadek 截骨术治疗 IAT 的临床效果总体良好, 其手术安全、成功率高、并发症少且可重复性高 [11, 12]。尽管传统的止点重建术使用广泛, 但鉴于 Zadek 截骨术的便易性和积极的疗效, 很多研究者也认为其是值得推荐的术式 [13-16]。目前关于采用何种手术治疗 IAT 疗效最佳尚存在争议, 手术适应证与术者经验技巧也有必然关系。对于上述两种术式治疗 IAT 的临床结果的比较报道相对较少。为此, 本研究回顾性分析采用止点重建术和 Zadek 截骨术治疗止点性跟腱炎患者的临床资料, 比较两者的疗效差异, 为临床选择治疗方法提供参考。

## 1 资料与方法

### 1.1 纳入与排除标准

纳入标准: (1) 临床表现及影像学特征符合 IAT 伴或不伴 Haglund 畸形; (2) 保守治疗 6 个月无效; (3) 治疗方式采用跟腱止点重建术或 Zadek 截骨术为主的 IAT 患者; (4) 术后随访 1 年以上且同意参加本研究者。

排除标准: (1) 患有全身炎症性疾病 (如类风湿性关节炎、痛风等); (2) 既往有跟腱手术、跟腱局部糖皮质激素注射及跟腱断裂史; (3) 有足踝部畸形; (4) 失访患者。

### 1.2 一般资料

回顾性分析 2019 年 8 月—2023 年 4 月于西安市

红会医院足踝外科诊疗中心治疗的 44 例 (47 足) IAT 患者的临床资料。根据医患沟通结果, 将其分为两组: 18 例 (20 足) 采用 Zadek 截骨术; 另外 26 例 (27 足) 采用止点重建术。两组术前一般资料比较见表 1, 两组患者年龄、性别、BMI、病程、侧别的差

表 1. 两组患者术前一般资料与比较  
Table 1. Comparison of general data between two groups before surgery

指标	截骨组 (n=20)	重建组 (n=27)	P 值
年龄 (岁, $\bar{x} \pm s$ )	42.2±12.1	49.6±12.4	0.054
性别 (例, 男/女)	9/9	15/11	0.614
BMI ( $\text{kg}/\text{m}^2$ , $\bar{x} \pm s$ )	25.3±2.3	25.9±2.4	0.368
病程 (年, $\bar{x} \pm s$ )	2.2±1.0	2.4±0.8	0.304
侧别 (例, 左/右)	8/12	12/15	0.761

异均无统计学意义 ( $P < 0.05$ )。本研究已获得医院伦理委员会批准, 所有患者均知情同意。

### 1.3 手术方法

两组均采用全身麻醉联合神经阻滞麻醉, 患肢气压止血带止血。

截骨组: 取侧卧位, 患足跟外侧跟腱前方, 沿近端至远端方向与跟骨长轴略成 45°角, 行全层皮肤切口至跟骨骨膜, 切口位于腓肠神经后方, 剥离截骨面骨膜, 用 V 形摆锯行跟骨背侧楔形截骨, 截骨的顶点位于足底跟骨结节的前方, 切除 1 个 8~10 mm 的骨楔, 保留足底铰链。然后将踝关节背屈放置至截骨自然闭合, 用 2 根导针垂直截骨面临时固定截骨端, 经 C 形臂 X 线机透视确认导针位置及矫形满意后, 将 2 枚可吸收螺钉经皮加压固定截骨块。再次经 C 形臂 X 线机透视确认跟骨楔形截骨处对位及内固定满意后, 拔出导针, 冲洗切口, 逐层缝合。

重建组: 取俯卧位, 行跟腱后偏外侧“J”形切口, 逐层剥离显露跟腱止点病变部位, 切除跟腱止点处的增生骨赘、炎性组织及跟后滑囊等; 在正常的生理张力下, 使用 1~2 个可吸收带线锚钉重新连接跟腱。术中被动活动跟腱示稳定性良好, C 形臂 X 线机透视见跟腱止点处骨赘切除彻底, 锚钉位置良好。冲洗切口, 然后缝合腱周膜、腱外膜及皮下组织, 安尔碘皮肤消毒后缝合皮肤。

### 1.4 评价指标

记录围手术期指标, 包括手术时间、切口总长

度、下地行走时间、切口愈合情况及住院天数。采用完全负重活动时间、疼痛视觉模拟评分 (visual analogue scale, VAS) (0~10 分)、踝与后足功能 (The American Orthopaedic Foot and Ankle Society, AOFAS) 评分、Tegner 运动能力 (the Tegner activity scale) 评分表、跟腱病的严重程度 (Victorian Institute of Sport Assessment-Achilles questionnaire, VISA-A) 评分表、整体健康水平 (The 12-item short form survey, SF-12) 评价临床效果。行影像学检查, 观察腱骨愈合及截骨愈合情况。

### 1.5 统计学方法

采用 SPSS 25.0 统计学软件对数据进行统计分析, 符合正态分布的计量数据资料以  $\bar{x} \pm s$  表示。在比较数据差异前采用 Shapiro-Wilk 检验对数据进行正态性检验。比较两组间数据时, 符合正态分布的数据采用独立样本  $t$  检验, 非正态分布的数据采用 Mann-Whitney  $U$  秩和检验; 组内符合正态分布的数据比较采用配对  $T$  检验, 非正态分布的数据采用 Wilcoxon 符号秩检验。组间计数资料和率的比较采用 Fisher 精确检验或  $\chi^2$  检验。  $P < 0.05$  为差异有统计学意义。

## 2 结果

### 2.1 围手术期资料

两组患者均顺利完成手术。围手术期数据见表 2。截骨组手术时间、切口总长度、下地行走时间、

表 2. 两组患者围手术期资料比较  
Table 2. Comparison of perioperative data between two groups

指标	截骨组 (n=20)	重建组 (n=27)	P 值
手术时间 (min, $\bar{x} \pm s$ )	50.8 $\pm$ 11.7	65.4 $\pm$ 25.0	0.041
切口总长度 (cm, $\bar{x} \pm s$ )	4.7 $\pm$ 0.7	6.8 $\pm$ 0.7	<0.001
下地行走时间 (d, $\bar{x} \pm s$ )	25.3 $\pm$ 3.5	36.6 $\pm$ 6.9	<0.001
切口愈合 (例, 甲/乙/丙)	20/0/0	23/4/0	0.304
住院天数 (d, $\bar{x} \pm s$ )	4.9 $\pm$ 0.8	7.0 $\pm$ 2.5	<0.001

住院天数均显著少于重建组 ( $P < 0.05$ ); 两组切口愈合等级的差异无统计学意义 ( $P > 0.05$ )。

### 2.2 随访结果

两组患者均获随访, 随访时间 12~55 个月, 平均 (26.2 $\pm$ 11.8) 个月, 两组随访资料见表 3。截骨组恢复完全负重活动时间显著早于重建组 ( $P < 0.05$ )。与术前相比, 末次随访时, 两组 VAS 评分显著减少 ( $P < 0.05$ ), AOFAS 评分、VISA-A 评分、Tegner 评分、SF-12 MCS 评分、SF-12 PCS 评分均显著增加 ( $P < 0.05$ ), 术前除 SF-12 PCS 评分外, 两组间各项临床功能评分的差异均无统计学意义 ( $P >$

表 3. 两组患者随访结果 ( $\bar{x} \pm s$ ) 与比较  
Table 3. Follow-up results ( $\bar{x} \pm s$ ) and comparison between two groups

指标	时间点	截骨组 (n=20)	重建组 (n=27)	P 值
完全负重活动时间 (d)		10.9 $\pm$ 1.0	15.3 $\pm$ 0.9	<0.001
VAS 评分 (分)	术前	6.5 $\pm$ 0.9	6.7 $\pm$ 0.8	0.443
	末次随访	0.3 $\pm$ 0.5	0.6 $\pm$ 1.1	0.418
	P 值	<0.001	<0.001	
AOFAS 评分 (分)	术前	55.4 $\pm$ 7.9	56.6 $\pm$ 15.7	0.624
	末次随访	93.8 $\pm$ 2.9	92.3 $\pm$ 18.3	0.459
	P 值	<0.001	<0.001	
VISA-A 评分 (分)	术前	50.5 $\pm$ 7.5	51.2 $\pm$ 8.2	0.642
	末次随访	94.4 $\pm$ 3.9	84.7 $\pm$ 21.2	0.133
	P 值	<0.001	<0.001	
Tegner 评分 (分)	术前	59.8 $\pm$ 6.5	59.0 $\pm$ 11.1	0.957
	末次随访	95.7 $\pm$ 3.4	91.5 $\pm$ 16.8	0.603
	P 值	<0.001	<0.001	
SF-12 MCS 评分 (分)	术前	47.1 $\pm$ 4.3	48.9 $\pm$ 5.6	0.148
	末次随访	58.9 $\pm$ 1.8	58.1 $\pm$ 8.1	0.285
	P 值	<0.001	<0.001	
SF-12 PCS 评分 (分)	术前	39.7 $\pm$ 3.1	34.9 $\pm$ 2.9	<0.001
	末次随访	52.0 $\pm$ 2.8	51.8 $\pm$ 6.3	0.358
	P 值	<0.001	<0.001	

0.05), 末次随访, 两组上述指标的差异均无统计学意义 ( $P>0.05$ )。

随访期间, 截骨组术后有 2 例患者腓肠神经分布感觉异常随时间消退。1 例患者存在跛行, 在进一步康复锻炼后得到一定改善。重建组术后 2 例患者出现踝关节僵硬症状, 在进一步康复锻炼后改善。2 例患者出现切口处瘢痕增生, 因无疼痛表现未作进一步处理。1 例患者深静脉血栓形成, 因个人经济原因选择保守治疗。1 例患者浅表伤口感染经口服抗生素治疗, 效果良好, 1 例患者跟腱止点处再次形成“泵肿块”, 因暂不影响活动未作进一步处理。1 例患者术后疼痛持续不缓解, 表示对手术产生恐惧, 并表明即便疼痛症状已严重影响睡眠但绝不再接受二次手术, 分析可能由于 Haglund 畸形的不完全切除

和/或远端跟腱的清创不彻底导致术后疼痛和症状持续存在, 因为两个法氏囊(皮下和跟骨后滑囊)、Haglund 畸形及远端跟腱均有高度神经支配。随访期间两组均未出现跟腱断裂、伤口延迟愈合等并发症且腱骨愈合及截骨愈合情况良好。

### 2.3 影像评估

与术前相比, 末次随访时, 两组骨赘、止点骨水肿、腱膜增厚、Fowler-Philip 角均显著改善 ( $P<0.05$ ), 术前, 两组骨赘、止点骨水肿、腱膜增厚情况的差异均无统计学意义 ( $P>0.05$ ), 截骨组的 Fowler-Philip 角显著小于重建组 ( $P<0.05$ ), 末次随访时, 重建组骨赘变化、腱膜增厚及 FPA 角均显著优于截骨组 ( $P<0.05$ ), 两组止点骨水肿的差异无统计学意义 ( $P>0.05$ )。截骨组典型病例影像见图 1, 重

表 4. 两组患者影像资料与比较

Table 4. Image documents and comparison between two groups

指标	时间点	截骨组 (n=20)	重建组 (n=27)	P 值
骨赘 (例, 重/中/轻/无)	术前	15/5/0/0	18/9/0/0	0.537
	末次随访	0/20/0/0	0/0/0/27	<0.001
	P 值	<0.001	<0.001	
止点骨水肿 (例, 重/中/轻/无)	术前	16/0/0/4	22/0/0/5	ns
	末次随访	0/0/0/20	0/0/1/26	ns
	P 值	<0.001	<0.001	
腱膜增厚 (例, 重/中/轻/无)	术前	18/0/0/2	21/0/0/6	0.437
	末次随访	0/10/8/2	1/0/6/20	<0.001
	P 值	<0.001	<0.001	
Fowler-Philip 角 ( $^{\circ}$ , $\bar{x} \pm s$ )	术前	55.7 $\pm$ 5.3	59.7 $\pm$ 5.4	0.018
	末次随访	44.8 $\pm$ 4.7	41.3 $\pm$ 5.2	0.029
	P 值	<0.001	<0.001	

建组典型病例影像见图 2。

## 3 讨论

IAT 的发病机制尚不完全清楚。大多数有症状的 IAT 患者在其距跟腱止点 2 cm 内似乎都存在不同程度的退行性变和慢性损伤, 这可能与年龄增加、跟腱持续过度使用导致的反复性微创伤及血管增多有关 [2, 7, 17]。在现有文献中有强烈的共识, 即 IAT 患者应首先进行保守治疗 [2, 17-19]。但应注意的是针对 IAT 的保守治疗不建议局部注射糖皮质激素, 因其可导致肌腱强度降低 [20, 21], 甚至于断裂 [22]。对于彻底保守治疗 3~6 个月失败的顽固性 IAT 患者, 建议行手术治疗 [10]。在开放性手术中, 最常用的手术入路是后

跟正中入路 [9]。尽管在现有的文献中描述了骨、软组织及骨与软组织联合手术, 但在最有效的手术方面尚未达成共识 [23]。本研究表明, 两组患者均有明显的疼痛缓解和功能改善。然而, 术前应与患者说明, 手术可显著减缓疼痛但不应期待完全缓解疼痛。Nunley 等 [24] 的回顾性研究表明, 尽管术中对止点处钙化进行了彻底清理, 但仍会反复出现钙化, 尽管复发率尚不清楚, 但所有患者却无疼痛表现。此发现与本中心采用 Zadek 截骨术治疗 IAT 患者术后表现一致, 在本队列研究中, 尽管术前影像学显示跟腱病变, 但未对跟腱进行清理, 仍然获得了良好的结果, 且即使术后跟腱钙化依然存在并有加重倾向但患者并无疼痛主诉表现。Lopez-Capdevila 等 [13] 的研究中也有类似的报道, 但跟腱钙化的潜在断裂风险是无法忽视的问题。此外即使两组 TEGNER、VISA-A 评分差异无统计学

意义，但在改善程度上截骨组优于重建组。这可能是 Zadek 截骨术减少了跟腱前侧与跟骨后结节上角之间的撞击，同时通过缩短和改变跟腱纤维的方向，降低了跟腱附着处的应力<sup>[11, 25, 26]</sup>，但未清除跟腱止点处钙化沉积且未将跟腱从跟骨止点处分离，保留了止点的完整性，故在跟骨截骨被坚强固定后允许患者早期下地活动，以更好地促进患者功能康复。虽然 Zadek 截骨组在术后早期活动能力方面表现出较好的满意度，但 Zadek 截骨组未对腱内钙化灶进行清理，故更

远期的疗效仍有待进一步验证。Maynou 等<sup>[27]</sup>早期的一项研究表明，Zadek 截骨术治疗跟腱病的临床效果总体良好，但术后并发症发生率较高。对于 Zadek 截骨，作者建议：(1) 手术切口位于跟腱在跟骨止点上方以远 1 cm 左右，并与跟腱长轴成约 45°角，此区域可避免损伤腓肠神经，相对安全；(2) 跟骨截骨线背侧位于跟骨后上结节的前侧，跖侧截骨线位于足底筋膜止点前，以避免损伤足底筋膜；(3) 建议截骨时保留足底皮质铰链，可进一步稳定截骨面，避免产生

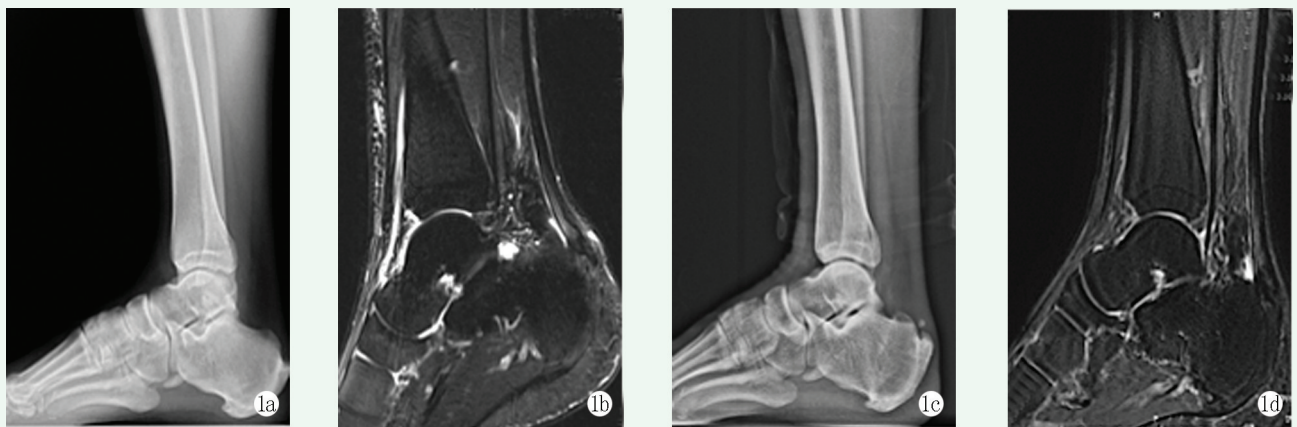


图 1. 患者男性，31 岁。1a: 术前负重侧位 X 线片示右侧跟骨后上结节凸起伴跟腱止点处钙化；1b: 术前 MRI 示跟骨后上突起畸形伴止点处钙化灶、皮下和跟骨后滑囊炎；1c: 截骨可吸收钉固定术后 55 个月负重侧位 X 线片示截骨端愈合良好，跟腱止点前移，止点处仍有钙化灶；1d: 末次随访 MRI 示跟腱止点处炎性变消失，但钙化灶仍存在。

Figure 1. A 31-year-old male. 1a: Preoperative weight-bearing lateral radiographs showed prominence of the right posterosuperior calcaneus tubercle, with calcification at Achilles tendon insertion; 1b: Preoperative MRI showed posterosuperior process deformity of calcaneus with the tendon insertion calcification, subcutaneous and retrocalcaneus bursitis; 1c: Lateral weight-bearing X ray 55 months after osteotomy and fixation with absorbable screws showed good osteotomy healing, while Achilles tendon insertion calcification remained; 1d: MRI at the last follow-up showed that the inflammation at the Achilles tendon insertion had subsided, but calcification was still present.

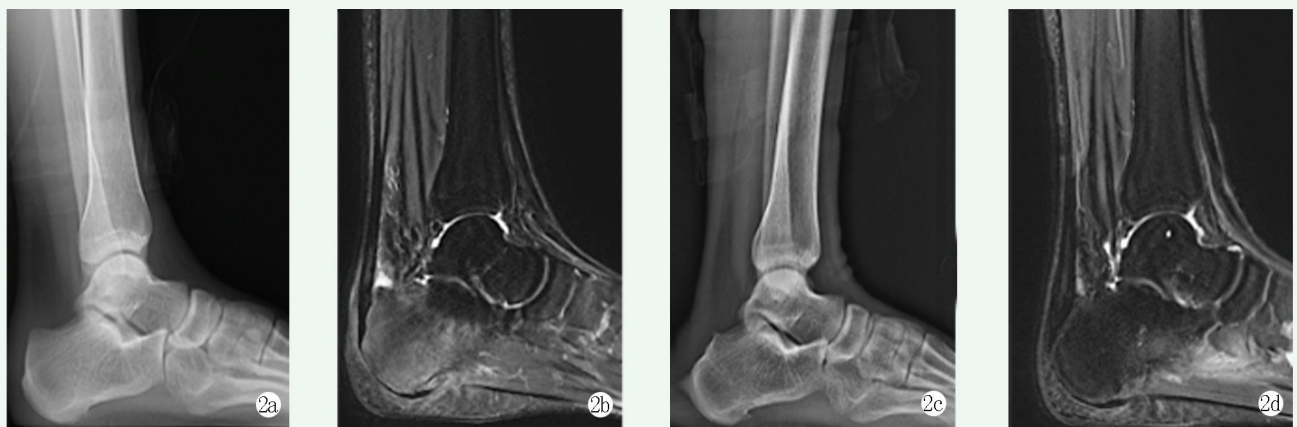

图 2. 患者女性，25 岁。2a: 术前负重侧位 X 线片示跟腱止点处钙化不明显伴跟骨后上结节突出 (Haglund 畸形)；2b: 术前 MRI 示 Haglund 畸形伴跟后滑囊炎、跟腱止点处炎性变，但跟腱无明显钙化；2c: 骨赘切除跟腱止点重建术后 18 个月负重侧位 X 线片示 Haglund 畸形已切除；2d: 末次随访 MRI 示跟腱止点处炎性变消失，腱骨愈合良好。

Figure 2. A 25-year-old female. 2a: Preoperative weight-bearing lateral radiographs showed no obvious calcification at the Achilles tendon insertion with protrusion of posterosuperior calcaneal tuberosity (Haglund deformity); 2b: Preoperative MRI showed Haglund deformity with posterior calcaneal bursitis and inflammatory changes at the Achilles tendon insertion, without obvious calcification; 2c: Weight-bearing lateral radiograph 18 months after osteophyctomy and Achilles tendon insertion reconstruction showed the Haglund deformity resected; 2d: MRI at the last follow-up showed that the inflammation at the Achilles tendon insertion disappeared and the tendon bone healed well.

非手术计划内的截骨移位，并降低骨不连的风险。

综上所述，根据本研究结果，两组患者术后在疼痛、功能及生活质量方面均获得显著改善。Zadek 截骨术相较于传统的止点重建术取得了相同疗效，短期疗效较好，此外 Zadek 截骨术具有创伤小、手术时间短及并发症少等优势，但已有跟腱钙化存在并有一定进展，潜在的断裂风险仍值得关注。本研究具有一定局限性，研究为单中心、回顾性研究，且样本量较小，随访时间短，故两组更长期的疗效对比还有待进一步验证。

### 参考文献

- [1] Jarvinen TA, Kannus P, Paavola M, et al. Achilles tendon injuries [J]. *Curr Opin Rheumatol*, 2001, 13 (2) : 150–155. DOI: 10.1097/00002281-200103000-00009.
- [2] Chimenti RL, Cychosz CC, Hall MM, et al. Current concepts review update: insertional achilles tendinopathy [J]. *Foot Ankle Int*, 2017, 38 (10) : 1160–1169. DOI: 10.1177/1071100717723127.
- [3] Kujala UM, Sarna S, Kaprio J. Cumulative incidence of achilles tendon rupture and tendinopathy in male former elite athletes [J]. *Clin J Sport Med*, 2005, 15 (3) : 133–135. DOI: 10.1097/01.jsm.0000165347.55638.23.
- [4] Li HY, Hua YH. Achilles tendinopathy: current concepts about the basic science and clinical treatments [J]. *Biomed Res Int*, 2016, 2016: 6492597. DOI: 10.1155/2016/6492597.
- [5] Maffulli N. The clinical diagnosis of subcutaneous tear of the Achilles tendon. A prospective study in 174 patients [J]. *Am J Sports Med*, 1998, 26 (2) : 266–270. DOI: 10.1177/03635465980260021801.
- [6] 胡文山, 陈丹阳, 范新欢, 等. 体外冲击波治疗慢性跟腱炎的临床疗效 [J]. *中国矫形外科杂志*, 2023, 31 (5) : 476–478. DOI: 10.3977/j.issn.1005-8478.2023.05.19.  
Hu WS, Chen DY, Fan XH, et al. Clinical effectiveness of extracorporeal shock wave therapy for chronic Achilles tendinitis [J]. *Orthopedic Journal of China*, 2023, 31 (5) : 476–478. DOI: 10.3977/j.issn.1005-8478.2023.05.19.
- [7] Kearney R, Costa ML. Insertional achilles tendinopathy management: a systematic review [J]. *Foot Ankle Int*, 2010, 31 (8) : 689–694. DOI: 10.3113/fai.2010.0689.
- [8] Cusumano A, Martinelli N, Bianchi A, et al. Transtendinous approach calcaneoplasty versus endoscopic calcaneoplasty for Haglund's disease [J]. *Int Orthop*, 2021, 45 (1) : 225–231. DOI: 10.1007/s00264-020-04761-0.
- [9] McAlister JE, Hyer CF. Safety of achilles detachment and reattachment using a standard midline approach to insertional enthesophytes [J]. *J Foot Ankle Surg*, 2015, 54 (2) : 214–219. DOI: 10.1053/j.jfas.2014.12.009.
- [10] 赖志斌, 朱永展, 钟的桂, 等. 跟骨成形跟腱止点重建治疗 Haglund 综合征 [J]. *中国矫形外科杂志*, 2023, 31 (14) : 1330–1333. DOI: 10.3977/j.issn.1005-8478.2023.14.19.
- [11] Lai ZB, Zhu YZ, Zhong DG, et al. Calcaneoplasty reconstruction of Achilles tendon insertion for Haglund syndrome [J]. *Orthopedic Journal of China*, 2023, 31 (14) : 1330–1333. DOI: 10.3977/j.issn.1005-8478.2023.14.19.
- [12] Georgiannos D, Kitridis D, Bisbinas I. Dorsal closing wedge calcaneal osteotomy for the treatment of Insertional Achilles Tendinopathy: a technical tip to optimize its results and reduce complications [J]. *Foot Ankle Surg*, 2018, 24 (2) : 115–118. DOI: 10.1016/j.fas.2016.12.004.
- [13] Maffulli N, D'Addona A, Gougoulias N, et al. Dorsally based closing wedge osteotomy of the calcaneus for insertional achilles tendinopathy [J]. *Orthop J Sports Med*, 2020, 8 (3) : 1811955409. DOI: 10.1177/2325967120907985.
- [14] Lopez-Capdevila L, Santamaria FA, Dominguez SA, et al. Dorsal wedge calcaneal osteotomy as surgical treatment for insertional Achilles tendinopathy [J]. *Rev Esp Cir Ortop Traumatol (Engl Ed)*, 2020, 64 (1) : 22–27. DOI: 10.1016/j.recot.2019.09.004.
- [15] Maffulli N, Gougoulias N, D'Addona A, et al. Modified Zadek osteotomy without excision of the intratendinous calcific deposit is effective for the surgical treatment of calcific insertional Achilles tendinopathy [J]. *Surgeon*, 2021, 19 (6) : e344–e352. DOI: 10.1016/j.surge.2020.08.018.
- [16] Tourne Y, Francony F, Barthelemy R, et al. The Zadek calcaneal osteotomy in Haglund's syndrome of the heel: Its effects on the dorsiflexion of the ankle and correlations to clinical and functional scores [J]. *Foot Ankle Surg*, 2022, 28 (6) : 789–794. DOI: 10.1016/j.fas.2021.11.001.
- [17] 张浩, 李兴华, 王爱国, 等. 改良 Zadek 截骨治疗跟骨 Haglund 综合征 [J]. *中国矫形外科杂志*, 2023, 31 (13) : 1220–1223. DOI: 10.3977/j.issn.1005-8478.2023.13.13.  
Zhang H, Li XH, Wang AG, et al. Modified Zadek osteotomy for calcaneal Haglund syndrome [J]. *Orthopedic Journal of China*, 2023, 31 (13) : 1220–1223. DOI: 10.3977/j.issn.1005-8478.2023.13.13.
- [18] Shakked RJ, Raikin SM. Insertional tendinopathy of the achilles: debridement, primary repair, and when to augment [J]. *Foot Ankle Clin*, 2017, 22 (4) : 761–780. DOI: 10.1016/j.fcl.2017.07.005.
- [19] Solan M, Davies M. Management of insertional tendinopathy of the Achilles tendon [J]. *Foot Ankle Clin*, 2007, 12 (4) : 597–615. DOI: 10.1016/j.fcl.2007.07.005.
- [20] Roche AJ, Calder JD. Achilles tendinopathy: a review of the current concepts of treatment [J]. *Bone Joint J*, 2013, 95-B (10) : 1299–1307. DOI: 10.1302/0301-620X.95B10.31881.
- [21] Hugate R, Pennypacker J, Saunders M, et al. The effects of intratendinous and retrocalcaneal intrabursal injections of corticosteroid on the biomechanical properties of rabbit Achilles tendons [J]. *J Bone Joint Surg Am*, 2004, 86 (4) : 794–801. DOI: 10.2106/00004623-200404000-00019.
- [22] Haraldsson BT, Langberg H, Aagaard P, et al. Corticosteroids reduce the tensile strength of isolated collagen fascicles [J]. *Am J*

- Sports Med, 2006, 34 (12) : 1992-1997. DOI: 10.1177/0363546506290402.
- [22] Kearney RS, Parsons N, Metcalfe D, et al. Injection therapies for Achilles tendinopathy [J]. Cochrane Database Syst Rev, 2015, 5 : CD010960. DOI: 10.1002/14651858.CD010960.pub2.
- [23] Wiegerinck JI, Kerkhoffs GM, van Sterkenburg MN, et al. Treatment for insertional Achilles tendinopathy: a systematic review [J]. Knee Surg Sports Traumatol Arthrosc, 2013, 21 (6) : 1345-1355. DOI: 10.1007/s00167-012-2219-8.
- [24] Nunley JA, Ruskin G, Horst F. Long-term clinical outcomes following the central incision technique for insertional Achilles tendinopathy [J]. Foot Ankle Int, 2011, 32 (9) : 850-855. DOI: 10.3113/FAI.2011.0850.
- [25] Boffeli TJ, Peterson MC. The Keck and Kelly wedge calcaneal osteotomy for Haglund's deformity: a technique for reproducible results [J]. J Foot Ankle Surg, 2012, 51 (3) : 398-401. DOI: 10.1053/j.jfas.2012.03.002.
- [26] Vernois J, Redfern D, Ferraz L, et al. Minimally invasive surgery osteotomy of the hindfoot [J]. Clin Podiatr Med Surg, 2015, 32 (3) : 419-434. DOI: 10.1016/j.cpm.2015.03.008.
- [27] Maynou C, Mestdagh H, Dubois HH, et al. Is calcaneal osteotomy justified in Haglund's disease [J]. Rev Chir Orthop Reparatrice Appar Mot, 1998, 84 (8) : 734-738.
- (收稿:2023-09-29 修回:2024-05-31)  
(同行评议专家: 杨英果, 李杰)  
(本文编辑: 郭秀婷)

· 读者 · 作者 · 编者 ·

## 郑重声明

——《中国矫形外科杂志》编辑部将依法追究  
冒充编辑部开设网站、征集稿件、乱收费的相关机构和个人

近期,《中国矫形外科杂志》编辑部多次接到读作者的电话和 Email,发现有多个网站利用《中国矫形外科杂志》名义非法征稿及骗取有关费用,要求作者将费用汇入指定账户等方式骗取作者钱财,侵犯了广大作者的合法权益。《中国矫形外科杂志》编辑部在此提醒广大读作者,本刊编辑部从未委托任何代理机构为《中国矫形外科杂志》征稿。

为了确保作者的合法权益不受侵害,请广大读作者注意辨明真伪,谨防上当受骗。《中国矫形外科杂志》编辑部将依法追究冒充编辑部开设网站、征集稿件、乱收费的相关机构和个人。

请作者注意:

(1)《中国矫形外科杂志》网址: ZJXS.chinajournal.net.cn; Http://jxwk.ijournal.cn 为本刊唯一在线投稿系统,其他均为冒充者,稿件上传后自动生成编号,稿号为: 2021-xxxx。其他冒充者的稿件编号五花八门,多很繁琐,请广大作者注意辨别。

(2)稿件上传后需邮寄审稿费 100 元整,本刊不收复审稿费和中国知网论文查重检测费等。

(3)有关版面费和审稿费均需通过邮局汇款至:山东省泰安市泰山区(城区)环山路 217-1 号泰安八十八医院中国矫形外科杂志编辑部,邮局汇款为本刊唯一收取款项的方式,其他支付方式如网上支付、支付宝、网银转账、微信、汇款至个人账户等均为诈骗行为,请广大作者严防上当。

(4)本刊办公电话: 0538-6213228。专用电子信箱: jiaoxingtougao@163.com; jxwk1994@126.com; 财务专用信箱: jiaoxingwaikecaiwu@163.com; 邮编: 271000

特此公告!

《中国矫形外科杂志》编辑部