

· 荟萃分析 ·

膝骨关节炎胫骨高位截骨是否关节镜清理的荟萃分析[△]

沈翔¹, 李尧², 廉洪宇³, 李子涛^{3, 4*}

(1. 武汉科技大学附属老年病医院, 湖北武汉 430075; 2. 吉林大学第三临床医学院, 吉林长春 130000; 3. 牡丹江医科大学附属红旗医院骨外二科, 黑龙江牡丹江 157011; 4. 牡丹江市北药资源开发与应用协同中心, 黑龙江牡丹江 157011)

摘要: [目的] 采用荟萃分析评价胫骨高位截骨术 (high tibial osteotomy, HTO) 与胫骨高位截骨术联合关节镜下清理术 (high tibial osteotomy combined with arthroscopy, HTO-A) 治疗膝骨关节炎的临床疗效。[方法] 检索建库至 2024 年 1 月在 PubMed、Web of Science、Embase、Cochrane Library、中国知网、万方和维普数据库中的文献, 采用 Revman 5.4 软件对纳入文献进行荟萃分析。[结果] 共纳入 8 篇文献, 3 篇随机对照试验, 5 篇回顾性队列研究。共纳入患者 547 例, 其中 HTO-A 组 290 例, HTO 组 257 例。荟萃分析表明: HTO-A 组术后膝关节活动度 ($MD=4.61, 95\%CI 1.28\sim 7.94, P=0.007$)、术后 1 个月 ($MD=-0.97, 95\%CI -1.79\sim -0.15, P=0.02$)、3 个月 ($MD=-0.51, 95\%CI -0.62\sim -0.40, P<0.001$)、6 个月 ($MD=-0.38, 95\%CI -0.46\sim -0.31, P<0.001$) 的 VAS 评分及术后 1 个月 ($MD=4.94, 95\%CI 3.15\sim 6.73, P<0.001$)、3 个月 ($MD=4.30, 95\%CI 1.07\sim 7.54, P=0.009$)、6 个月 ($MD=3.54, 95\%CI 2.47\sim 4.61, P<0.001$)、12 个月 ($MD=4.26, 95\%CI 3.30\sim 5.21, P<0.001$) 的 HSS 评分均优于 HTO 组, 但两组术后并发症发生率 ($OR=0.58, 95\%CI 0.24\sim 1.43, P=0.24$) 及术后 12 个月 VAS 评分 ($MD=0.00, 95\%CI -0.23\sim 0.22, P=0.98$) 的差异无统计学意义。[结论] 相较于单纯 HTO, HTO-A 术后具有更大的膝关节活动度、更好的膝关节功能和短期内更轻的疼痛症状, 但术后并发症发生率和远期疼痛症状两者无明显差别。

关键词: 膝骨关节炎, 胫骨高位截骨术, 关节镜清理, 荟萃分析

中图分类号: R684.3 **文献标志码:** A **文章编号:** 1005-8478 (2025) 01-0038-06

A meta-analysis on high tibial osteotomy with or without arthroscopic debridement for knee osteoarthritis // SHEN Xiang¹, LI Yao², LIAN Hong-yu³, LI Zi-tao^{3,4}. 1. Geriatric Hospital Affiliated to Wuhan University of Science and Technology, Wuhan, Hubei 430075, China; 2. The Third Clinical College, Jilin University, Changchun, Jilin 130000, China; 3. Second Department of Orthopedics, Red Flag Hospital, Mudanjiang Medical University, Mudanjiang, Heilongjiang 157011, China; 4. Mudanjiang North Medicine Resource Development and Application Collaborative Center, Mudanjiang, Heilongjiang 157011, China

Abstract: [Objective] To evaluate clinical efficacy of high tibial osteotomy with arthroscopic debridement (HTO-A) versus high tibial osteotomy without arthroscopic debridement (HTO) by a meta-analysis. **[Methods]** The related literatures were searched in PubMed, Web of Science, Embase, Cochrane Library, CNKI, Wanfang and PP databases from January 2024, and a meta-analysis of the included literatures was performed using Revman 5.4 software. **[Results]** A total of 8 literatures were enrolled into this study, including 3 randomized controlled trials and 5 retrospective cohort studies, with 547 patients included, involving 290 in the HTO-A group and 257 in the HTO group. As results of the meta-analysis, the HTO-A group was significantly superior to the HTO group in terms of postoperative knee range of motion ($MD=4.61, 95\%CI 1.28\sim 7.94, P=0.007$), VAS score ($MD=-0.97, 95\%CI -1.79\sim -0.15, P=0.02$) 1 month, ($MD=-0.51, 95\%CI -0.62\sim -0.40, P<0.001$) 3 months, ($MD=-0.38, 95\%CI -0.46\sim -0.31, P<0.001$) 6 months postoperatively, and HSS score ($MD=4.94, 95\%CI 3.15\sim 6.73, P<0.001$) 1 month, ($MD=4.30, 95\%CI 1.07\sim 7.54, P=0.009$) 3 months, ($MD=3.54, 95\%CI 2.47\sim 4.61, P<0.001$) 6 months and ($MD=4.26, 95\%CI 3.30\sim 5.21, P<0.001$) 12 months postoperatively. However, there were no significant differences in postoperative complication rate ($OR=0.58, 95\%CI 0.24\sim 1.43, P=0.24$) and VAS score 12 months after surgery ($MD=0.00, 95\%CI -0.23\sim 0.22, P=0.98$) between the two groups. **[Conclusion]** Compared with HTO alone, the HTO combined arthroscopic debridement has greater knee range of motion, better knee joint function and less pain symptoms in the short term, but there is no significant difference in the incidence of postoperative complications and long-term pain symptoms.

Key words: knee osteoarthritis, high tibial osteotomy, arthroscopic debridement, meta-analysis

DOI:10.20184/j.cnki.Issn1005-8478.110171

△基金项目:黑龙江省自然科学基金项目(编号:SS2023H004)

作者简介:沈翔,硕士研究生,研究方向:骨关节疾病的临床与试验研究,(电子信箱)sx528980707@163.com

*通信作者:李子涛,(电子信箱)lzt6677@163.com

膝关节骨性关节炎 (knee osteoarthritis, KOA) 是以关节软骨退行性病变和关节周围继发性骨质增生为病变特点的膝关节退行性疾病, 主要表现为膝关节畸形、疼痛及活动障碍^[1]。根据相关文献统计, 目前全球超过5亿患者患有骨关节炎, 其中KOA占比超过50%, 并且随着全球人口增长及人口老龄化的影响, 预计在2050年, KOA患者数量将超过6亿^[2]。胫骨高位截骨术 (high tibial osteotomy, HTO) 作为KOA“阶梯化治疗”理念中的一环, 对有一定运动需求的内侧单室膝关节炎患者较为适用^[3, 4]。HTO通过纠正下肢力线, 减轻内侧间室负荷, 从而延缓膝关节炎的进展^[5]。但HTO难以处理关节内的病变, 而关节镜下清理术通过修整关节面软骨, 去除骨赘、游离体等方式, 改善关节疼痛、肿胀等症状^[6]。若将两种术式结合起来, 理论上可达到“关节内外兼治”的效果, 术后疼痛缓解及功能恢复将会更加明显^[7]。目前, 国内外尚缺乏胫骨高位截骨术与胫骨高位截骨术联合关节镜下清理术 (high tibial osteotomy combined with arthroscopy, HTO-A) 疗效比较的荟萃分析。本研究通过检索相关研究并提取数据进行荟萃分析, 旨在为HTO-A的临床疗效及优势提供循证医学依据。

1 资料与方法

1.1 纳入与排除标准

纳入标准: (1) 研究类型: 随机对照试验及队列研究; (2) 研究对象: 膝关节内侧骨性关节炎, 有明确的手术指征; (3) 干预措施: 试验组和对照组分别为HTO-A组和HTO组; (4) 结局指标: 术后膝关节活动度、疼痛视觉模拟评分 (visual analog scale, VAS)、美国特殊外科医院膝关节评分 (the hospital for special surgery, HSS)、术后并发症 (感染、内固定松动、神经血管损伤、继发骨折、关节腔积血、骨筋膜室综合征、愈合不良、静脉血栓栓塞)。

排除标准: (1) 非单纯膝关节内侧间室关节炎的研究; (2) 无法提取相关数据、无对照组及研究质量较低的研究; (3) 合并严重基础疾病者; (4) 重复发表、动物实验、综述及专家评述; (5) 非中英文文献。

1.2 检索策略

计算机检索PubMed、Web of Science、Embase、Cochrane Library、中国知网、万方和维普数据库, 检

索时间为自建库至2024年1月。英文检索词: High tibial osteotomy, arthroscopy, osteoarthritis等。中文检索词: 胫骨高位截骨术、关节镜、骨性关节炎等。检索国内外HTO与HTO-A治疗KOA疗效比较的随机对照试验和回顾性队列研究。

1.3 文献筛选数据提取与评估

使用NoteExpress软件进行初步去重处理, 随后由2名研究者按照纳入与排除标准独立筛选文献并进行数据提取。提取数据包括: 第一作者、出版年份、研究设计类型、样本量、人群特征及结局指标。筛选完成后两位作者相互核对, 若出现分歧, 由通讯作者介入并决定。文献质量评价由2名研究人员根据Cochrane偏倚风险评估工具独立地对纳入的随机对照试验进行方法学质量评价。队列研究则采用Newcastle-Ottawa Scale (NOS) 量表进行评价。

1.4 统计学方法

采用RevMan 5.4软件对纳入文献进行Cochrane偏倚风险评估并对结局指标进行统计分析。连续型变量采用均数差 (mean difference, MD) 和95%置信区间 (confidence interval, CI) 表示其效应量, 二分类变量采用优势比 (odds ratio, OR) 和95%CI表示其效应量。异质性检验则采用Q检验和I²进行分析, 若P≥0.1同时I²≤50%, 说明各研究间无异质性, 则采用固定效应模型进行分析; 若P<0.1或I²>50%, 说明各研究间异质性较大, 采用随机效应模型进行分析。P<0.05则认为差异具有统计学意义。

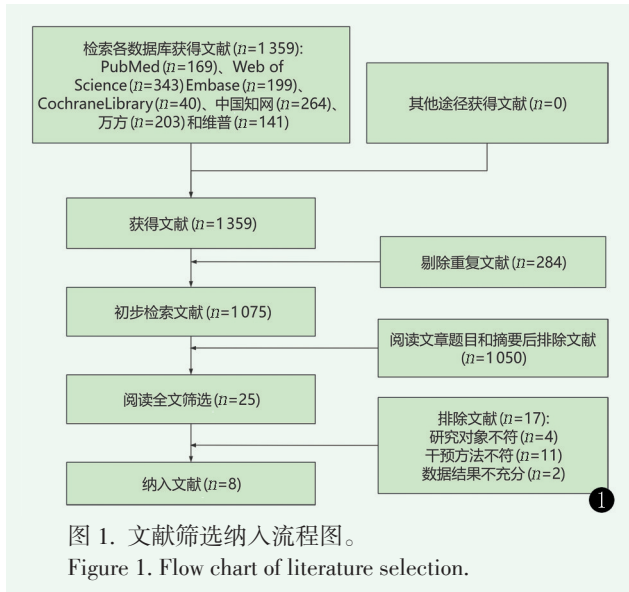
2 结果

2.1 检索结果

经文献检索, 共检索文献1359篇, 剔除重复文献284篇, 通过阅读题目和摘要初步排除文献1050篇后剩余文献阅读全文进行二次排除, 4篇因研究对象不符被排除, 11篇因干扰方法不符被排除, 2篇因数据结果不充分被排除。最终纳入8篇文献。文献筛选流程见图1。

2.2 纳入研究基本特征

本文纳入8篇文献^[8-15], 其中随机对照试验3篇^[9, 13, 15], 回顾性队列研究5篇^[8, 10-12, 14], 共纳入患者547例, 其中HTO-A组290例, HTO组257例, 纳入研究的基本特征见表1。经文献质量评价, 上述文献整体质量较高, 可以纳入荟萃分析。



2.3 荟萃分析结果

表 1. 纳入文献基本特征
Table 1. Basic characteristics of included documents

作者 (年份)	研究类型	例数 (男/女)		年龄 (岁)		随访时间 (月)	结局指标
		HTO	HTO-A	HTO	HTO-A		
Kim 2017 ^[8]	RCS	24 (8/16)	55 (13/42)	56.9±4.9	55.6±4.4	29.1	①②④
唐强 2019 ^[9]	RCT	15 (9/6)	15 (8/7)	57.5 (50~65)	57.3 (51~65)	3、6、9	②③
吴俊学 2020 ^[10]	RCS	57 (23/34)	60 (25/35)	56.5±10.3	57.2±10.4	未描述	①②④
恽常军 2020 ^[11]	RCS	20 (10/10)	20 (8/12)	58.2±4.3	59.7±5.5	6、12、24	②③
魏树发 2021 ^[12]	RCS	22	17	52.0±4.2		1、3、6、12	①②③
Zhao 2022 ^[13]	RCT	41 (20/21)	41 (19/22)	58.4±8.5	58.8±8.2	1、3、6	②③
黄永华 2022 ^[14]	RCS	38 (20/18)	42 (22/20)	63.5±15.9	62.3±15.3	1	②④
Zuo 2023 ^[15]	RCT	40 (11/29)	40 (12/28)	59.5±5.4	59.6 (51~69)	3	②③④

注: RCT: 随机对照试验; RCS: 回顾性队列研究; HTO: 胫骨高位截骨术; HTO-A: 胫骨高位截骨术联合关节镜下清理术; 结局指标: ① 膝关节活动度; ②VAS 评分; ③HSS 评分; ④术后并发症。

术后 1 个月 VAS 评分: 3 篇文献比较两组术后 1 个月 VAS 评分^[12-14], 共纳入患者 201 例, 其中 HTO-A 组 100 例, 单纯 HTO 组 101 例。各研究间存在高度异质性 ($P<0.001, I^2=96%$), 采用随机效应模型进行分析, 结果显示, 术后 1 个月, HTO-A 组 VAS 评分显著优于 HTO 组 ($MD=-0.97, 95%CI -1.79~-0.15, P=0.02$)。

术后 3 个月 VAS 评分: 4 篇文献比较两组术后 3 个月 VAS 评分^[9, 12, 13, 15], 共纳入患者 231 例, 其中 HTO-A 组 113 例, HTO 组 118 例, 各研究间异质性较高 ($P<0.001, I^2=93%$), 切换为随机效应模型进行分析, 结果显示两者统计学差异缩小 ($MD=-0.48, 95%CI -1.04~0.08, P=0.09$), 提示两组差异的荟萃分析研究受研究间异质性影响。故采用固定效应模型进行分析, 结果显示, HTO-A 组术后 3 个月的 VAS 评

2.3.1 膝关节活动度

共 3 篇文献比较两组的术后膝关节活动度^[8, 10, 12], 共纳入患者 235 例, 其中 HTO-A 组 132 例, 单纯 HTO 组 103 例。各研究间存在中度异质性 ($P=0.04, I^2=68%$)。采用随机效应模型进行分析, 结果显示, HTO-A 组膝关节活动度显著大于 HTO 组 ($MD=4.61, 95%CI 1.28~7.94, P=0.007$)。

2.3.2 VAS 评分

术前 VAS 评分: 共 6 篇文献比较两组术前 VAS 评分^[8-10, 12, 14, 15], 纳入患者总计 425 例, 其中 HTO-A 组 229 例, 单纯 HTO 组 196 例。各研究之间无异质性 ($P=0.99, I^2=0%$)。故采用固定效应模型进行分析, 结果显示, HTO-A 组与 HTO 组术前 VAS 评分的差异无统计学意义 ($MD=-0.07, 95%CI -0.23~0.10, P=0.42$)。

分显著优于 HTO 组 ($MD=-0.51, 95%CI -0.62~-0.40, P<0.001$)。

术后 6 个月 VAS 评分: 4 篇文献报道了两组患者术后 6 个月 VAS 评分^[9, 11-13], 共纳入患者 191 例, 其中 HTO-A 组 93 例, HTO 组 98 例, 各研究之间无异质性 ($P=0.56, I^2=0%$)。故采用固定效应模型进行分析, 结果显示, HTO-A 组术后 6 个月的 VAS 评分显著优于 HTO 组 ($MD=-0.38, 95%CI -0.46~-0.31, P<0.001$)。

术后 12 个月 VAS 评分: 2 篇文献对比两组术后 12 个月 VAS 评分^[11, 12], 共纳入患者 79 例, 其中 HTO-A 组 37 例, HTO 组 42 例, 各研究之间无异质性 ($P=0.28, I^2=14%$)。故采用固定效应模型进行分析, 结果显示两组术后 12 个月的 VAS 评分差异无统计学意义 ($MD=0.00, 95%CI -0.23~0.22, P=0.98$)。

2.3.3 HSS 评分

术前 HSS 评分：3 篇文献比较两组间术前 HSS 评分^[9, 12, 15]，共 149 例患者，其中 HTO-A 组 72 例，HTO 组 77 例。各研究无异质性 ($P=0.99, I^2=0\%$)，故采用固定效应模型进行分析，结果显示两组患者术前 HSS 评分的差异无统计学意义 ($MD=0.12, 95\%CI -1.60\sim 1.84, P=0.89$)。

术后 1 个月 HSS 评分：2 篇文献比较两组患者术后 1 个月 HSS 评分^[12, 13]，共纳入患者 121 例，其中 HTO-A 组 58 例，HTO 组 63 例。两组间无异质性 ($P=0.39, I^2=0\%$)，故采用固定效应模型进行分析，结果显示 HTO-A 组患者术后 1 个月 HSS 评分显著优于 HTO 组 ($MD=4.94, 95\%CI 3.15\sim 6.73, P<0.001$)。

术后 3 个月 HSS 评分：4 篇文献比较两组术后 3 个月 HSS 评分^[9, 12, 13, 15]，共 231 例患者，其中 HTO-A 组 113 例，HTO 组 118 例。各研究间异质性较高 ($P=0.004, I^2=77\%$)，达到了中度异质性。故采用随机效应模型进行分析，结果表明 HTO-A 组术后 3 个月 HSS 评分显著优于 HTO 组 ($MD=4.30, 95\%CI 1.07\sim 7.54, P=0.009$)。

术后 6 个月 HSS 评分：4 篇文献比较两组术后 6 个月 HSS 评分^[9, 12, 13, 15]，共 191 例患者，其中 HTO-A 组 93 例，HTO 组 98 例。各研究间无异质性 ($P=0.14, I^2=46\%$)。采用固定效应模型进行分析，结果表明 HTO-A 组术后 6 个月 HSS 评分显著优于 HTO 组 ($MD=3.54, 95\%CI 2.47\sim 4.61, P<0.001$)。

术后 12 个月 HSS 评分：2 篇文献比较两组术后 12 个月 HSS 评分^[11, 12]，共纳入患者 79 例，其中 HTO-A 组 37 例，HTO 组 42 例。异质性较高 ($P<0.001, I^2=92\%$)，切换为随机效应模型进行分析，结果显示两者统计学差异缩小 ($MD=3.16, 95\%CI -1.01\sim 7.33, P=0.14$)，提示两组差异的荟萃分析研究受研究间异质性影响。故采用固定效应模型进行分析，结果显示 HTO-A 组术后 12 个月的 HSS 评分显著优于 HTO 组 ($MD=4.26, 95\%CI 3.30\sim 5.21, P<0.001$)。

2.3.4 术后并发症

共 4 篇文献比较两组术后并发症^[8, 10, 14, 15]，纳入患者共 356 例，其中 HTO-A 组 197 例，HTO 组 159 例。各研究间无异质性 ($P=0.20, I^2=36\%$)。故采用固定效应模型进行分析，结果表明两组间术后并发症发生率差异无统计学意义 ($OR=0.58, 95\%CI 0.24\sim 1.43, P=0.24$)。

2.4 发表偏倚分析

以多数研究涉及的术前 VAS 评分为例分析文献

的发表偏倚，共有 6 篇文献纳入研究^[8-10, 12, 14, 15]。漏斗图显示纳入研究大部分集中在倒漏斗图的中上部且大致呈左右对称，提示本次研究纳入文献发表偏倚不明显。

3 讨论

骨关节炎作为关节炎中常见的慢性关节疾病，其病理改变也随着病程的延长而发生动态变化，对于膝骨关节炎患者的治疗也应结合患者的病程进行“个性化”和“阶梯化”的治疗^[16]。对于早期膝骨关节炎患者，应以缓解疼痛症状为主要目的，采取保守治疗。而经过 6 个月非手术治疗后症状仍无明显缓解者，应进行外科手术干预。外科手术分为修复性手术及重建手术两类，修复性手术主要包括关节镜手术和截骨术等，重建手术主要为关节置换术。对于终末期的骨性关节炎患者，采用重建手术较为合适。而对经保守治疗无效但骨关节炎又尚未达到终末期的患者而言，修复性手术成为不二之选。采用关节镜下清理术治疗膝关节炎，可以在直观的手术视野下清除游离体、增生变性滑膜及炎症因子等，改善膝关节内环境，从而缓解疼痛症状，有利于关节功能恢复^[17]。但有研究认为，单纯关节镜下清理术在改善膝关节功能方面并不会给患者带来益处^[18]，这是因为关节镜手术没有实质性地改善膝关节的病理性结构，如关节间隙变窄、软骨损伤等。而胫骨高位截骨术作为修复性手术的一种，通过在胫骨近端进行楔形截骨，将下肢力线由磨损严重的膝关节内侧转移至相对正常的膝关节外侧，从而减轻膝关节内侧间室的压力，阻止关节软骨进一步磨损，进而缓解疼痛症状，甚至使自发性软骨修复和滑膜炎症状缓解^[19]。但陈德生等^[20]的研究认为，单纯 HTO 无法减少关节内的炎症因子、去除游离体和病变滑膜等，无法有效解除关节交锁及缓解疼痛症状。所以，理论上将胫骨高位截骨术与关节镜下清理术相结合，可避两者之短，扬两者所长。王现海等^[21]的研究也表明，HTO-A 术后膝关节疼痛明显减轻，并且手术前后的疼痛性质不一致，术前为关节内疼痛，术后更多为手术切口疼痛。所以对于膝关节内侧间室骨关节炎的患者，运用联合术式治疗是值得尝试的。

在术后关节活动度方面，HTO-A 组相较于单纯 HTO 组有着更大的膝关节活动范围，可能因为关节镜下清理术可有效去除游离体，减少炎症因子，对于破损的关节软骨及半月板可做修整处理，有效减少交

锁、跛行等症状^[22],使术后膝关节活动范围更大。本研究选取了术后1、3、6和12个月的VAS评分及HSS评分,目的是为了更加动态地观察两组术后的恢复过程。在VAS评分方面,术前两组间的VAS评分差异无统计学意义。在术后VAS评分方面,两组间的术后1个月VAS评分差距最大,术后3及6个月差距逐渐缩小,术后12个月时两组间的差异则无统计学意义,这说明HTO-A在术后短期内对于患者疼痛症状的缓解十分有效,但长期效果两组间可能无明显差异。在HSS评分方面,两组术前膝关节功能评分差异无统计学意义,术后4个时间段的HSS评分HTO-A组都显著优于HTO组,HTO-A组皆高于HTO组4分左右,这与VAS评分不同,并不随着术后时间的延长而缩小差距。笔者认为,这是因为HTO-A组患者术后膝关节活动范围更大且疼痛症状更轻,从而更愿意进行康复锻炼,下肢肌力恢复更快,膝关节周围韧带弹性恢复得更好,进一步改善膝关节功能,这与刘明星等^[23]的观点相一致。在术后并发症发生率方面,两组间无明显差异,这说明胫骨高位截骨术前行关节镜下清理术并不会因为切口的增加而导致并发症发生率升高,反而能更加直观且全面地了解膝关节内的情况,有助于术者更加精准地筛选患者。

本次研究存在以下不足之处:(1)纳入文献仅8篇,样本量较小;(2)术后3个月VAS评分及术后12个月HSS评分的结果受到了组间异质性的影响,这可能会导致本研究的结论有所偏倚;(3)部分文献无法提取结局指标数值而被排除,可能会导致结果有偏倚。尚需更多大样本、多中心的临床研究,进一步减小误差及偏倚。

综上所述,HTO患者术前行关节镜下清理术,术后可获得更大的膝关节活动度,短期内疼痛症状更轻,膝关节功能更好,且不会增加术后并发症的发生率。

利益冲突声明 所有作者声明无利益冲突

作者贡献声明 沈翔:课题设计实施和论文写作、采集分析和解释数据、统计分析及论文审阅;李尧:课题设计、采集数据、统计分析、论文写作及审阅;廉洪宇:课题设计、采集数据、统计分析、论文审阅;李子涛:课题设计、论文审阅、获取研究经费及行政、技术或材料支持、指导及支持性贡献。

参考文献

[1] Maheu E, Bannuru RR, Herrero-Beaumont G, et al. Why we should definitely include intra-articular hyaluronic acid as a therapeutic option in the management of knee osteoarthritis: results of

an extensive critical literature review [J]. *Semin Arthritis Rheum*, 2019, 48 (4): 563-572. DOI: 10.1016/j.semarthrit.2018.06.002.

- [2] Steinmetz JD, Culbreth GT, Haile LM, et al. Global, regional, and national burden of osteoarthritis, 1990-2020 and projections to 2050: a systematic analysis for the Global Burden of Disease Study 2021 [J]. *Lancet Rheumatol*, 2023, 5 (9): e508-e522. DOI: 10.1016/S2665-9913 (23)00163-7.
- [3] 黄野. 坚持膝关节骨关节炎的阶梯化治疗[J]. *实用骨科杂志*, 2020, 26 (12): 1057-1058. DOI: 10.13795/j.cnki.sgkz.2020.12.001.
- Huang Y. Staged treatment approach for persistent knee osteoarthritis [J]. *Journal of Practical Orthopaedics*, 2020, 26 (12): 1057-1058. DOI: 10.13795/j.cnki.sgkz.2020.12.001.
- [4] Koh YG, Kwon OR, Kim YS, et al. Comparative outcomes of open-wedge high tibial osteotomy with platelet-rich plasma alone or in combination with mesenchymal stem cell treatment: a prospective study [J]. *Arthroscopy*, 2014, 30 (11): 1453-1460. DOI: 10.1016/j.arthro.2014.05.036.
- [5] Kim YS, Koh YG. Comparative matched-pair analysis of open-wedge high tibial osteotomy with versus without an injection of adipose-derived mesenchymal stem cells for varus knee osteoarthritis: clinical and second-look arthroscopic results [J]. *Am J Sports Med*, 2018, 46 (11): 2669-2677. DOI: 10.1177/0363546518785973.
- [6] 陈长松, 刘彧, 尹华东. 镜下清理富血小板血浆治疗轻中度膝骨关节炎[J]. *中国矫形外科杂志*, 2024, 32 (4): 314-319. DOI: 10.3977/j.issn.1005-8478.2024.04.05.
- Chen CS, Liu Y, Yin DH. Arthroscopic debridement combined with platelet-rich plasma for treatment of mild and moderate knee osteoarthritis [J]. *Orthopedic Journal of China*, 2024, 32 (4): 314-319. DOI: 10.3977/j.issn.1005-8478.2024.04.05.
- [7] 韩昶晓, 田向东, 王剑, 等. 胫骨截骨联合关节镜治疗内侧室膝骨关节炎[J]. *中国矫形外科杂志*, 2020, 28 (21): 1949-1954. DOI: 10.3977/j.issn.1005-8478.2020.21.07.
- Han CX, Tian XD, Wang J, et al. High tibial osteotomy distal to tibial tuberosity combined with arthroscopic debridement for medial compartment knee osteoarthritis [J]. *Orthopedic Journal of China*, 2020, 28 (21): 1949-1954. DOI: 10.3977/j.issn.1005-8478.2020.21.07.
- [8] Kim CW, Lee CR, Seo SS, et al. Clinical efficacy of an arthroscopic surgery in open wedge high tibial osteotomy [J]. *J Knee Surg*, 2017, 30 (4): 352-358. DOI: 10.1055/s-0036-1592146.
- [9] 唐强, 陈胜利, 闵筠杰, 等. 关节镜在开放性胫骨高位截骨术中的应用效果[J]. *实用临床医学*, 2019, 20 (12): 24-26, 128. DOI: 10.13764/j.cnki.lcsy.2019.12.010.
- Tang Q, Chen SL, Min JJ, et al. Application of arthroscopy in open high tibial osteotomy [J]. *Practical Clinical Medicine*, 2019, 20 (12): 24-26, 128. DOI: 10.13764/j.cnki.lcsy.2019.12.010.
- [10] 吴俊学, 李毓灵, 陈路. 关节镜下关节清理术联合开放楔形胫骨高位截骨治疗内翻性膝骨关节炎的临床价值[J]. *解放军医药杂志*, 2020, 32 (9): 81-84. DOI: 10.3969/j.issn.2095-

- 140X.2020.09.019.
- Wu JX, Li YL, Chen L. Clinical value of arthroscopic joint debridement combined with open wedge-shaped high tibial osteotomy in the treatment of varus knee osteoarthritis [J]. *Medical & Pharmaceutical Journal of Chinese People's Liberation Army*, 2020, 32 (9): 81-84. DOI: 10.3969/j.issn.2095-140X.2020.09.019.
- [11] 恽常军, 钱文杰, 王岩峰, 等. 胫骨高位截骨联合关节镜手术治疗膝关节内侧骨关节炎 [J]. *中华创伤骨科杂志*, 2020, 22 (9): 808-812. DOI: 10.3760/cma.j.cn115530-20200609-00383.
- Yun CJ, Qian WJ, Wang YF, et al. High tibial osteotomy plus arthroscopic surgery for medial gonarthrosis [J]. *Chinese Journal of Orthopaedic Trauma*, 2020, 22 (9): 808-812. DOI: 10.3760/cma.j.cn115530-20200609-00383.
- [12] 魏树发, 陈佳晖, 梁一鸣, 等. 关节镜联合开放胫骨高位截骨术治疗膝关节骨性关节炎的早期疗效对比 [J]. *昆明医科大学学报*, 2021, 42 (12): 83-88. DOI: 10.12259/j.issn.2095-610X.S20211224.
- Wei SF, Chen JH, Liang YM, et al. Comparative analysis of early efficacy of arthroscopy combined with open high tibial osteotomy in the treatment of knee osteoarthritis [J]. *Journal of Kunming Medical University*, 2021, 42 (12): 83-88. DOI: 10.12259/j.issn.2095-610X.S20211224.
- [13] Zhao B, Zhao Q, Liu B. Effects of high tibial osteotomy combined with arthroscopy on pain and inflammation markers in patients with medial knee osteoarthritis [J]. *J Invest Surg*, 2022, 35 (4): 891-897. DOI: 10.1080/08941939.2021.1931576.
- [14] 黄永华, 秦鸿飞, 侯胜稳, 等. 膝关节镜清理术联合胫骨高位截骨术治疗内翻型膝骨关节炎的临床研究 [J]. *中医正骨*, 2022, 34 (9): 5-10. DOI: 10.3969/j.issn.1001-6015.2022.09.002.
- Huang YH, Qin HF, Hou SW, et al. A clinical study of knee arthroscopic debridement combined with high tibial osteotomy for treatment of varus knee osteoarthritis [J]. *Journal of Traditional Chinese Orthopaedics and Traumatology*, 2022, 34 (9): 5-10. DOI: 10.3969/j.issn.1001-6015.2022.09.002.
- [15] Zuo B, Qiu H, Chen G, et al. Clinical efficacy of lateral tibial osteotomy combined with knee arthroscopic debridement in the treatment of knee osteoarthritis [J]. *Acta Med Mediterr*, 2023, 39 (3): 77-777. DOI: 10.19193/0393-6384-2023-3-109.
- [16] 中华医学会骨科学分会关节外科学组. 骨关节炎诊疗指南 (2018年版) [J]. *中华骨科杂志*, 2018, 38 (12): 705-715. DOI: 10.3760/cma.j.issn.0253-2352.2018.12.001.
- Osteoporosis Group of Chinese Orthopaedic Association. Chinese guideline for diagnosis and management of osteoarthritis (2018 edition) [J]. *Chinese Journal of Orthopaedics*, 2018, 38 (12): 705-715. DOI: 10.3760/cma.j.issn.0253-2352.2018.12.001.
- [17] 董伟, 王晓明, 谷源林, 等. HTO 联合关节清理富血小板血浆治
- 疗膝内侧骨关节炎 [J]. *中国矫形外科杂志*, 2024, 32 (1): 11-17. DOI: 10.3977/j.issn.1005-8478.2024.01.02.
- Dong W, Wang XM, Gu YL, et al. High tibial osteotomy combined with arthroscopic debridement and platelet rich plasma for medial knee osteoarthritis [J]. *Orthopedic Journal of China*, 2024, 32 (1): 11-17. DOI: 10.3977/j.issn.1005-8478.2024.01.02.
- [18] Reichenbach S, Rutjes AWS, Nüesch E, et al. Joint lavage for osteoarthritis of the knee [J]. *Cochrane Database Syst Rev*, 2010, 12 (5): CD007320. DOI: 10.1002/14651858.CD007320.pub2.
- [19] 付强昌, 郑力铭, 蒋利锋. 胫骨高位截骨促进软骨再生治疗膝骨关节炎 [J]. *中国组织工程研究*, 2024, 28 (32): 5243-5248. DOI: 10.12307/2024.495.
- Fu QC, Zheng LM, Jiang LF. High tibial osteotomy promotes cartilage regeneration in the treatment of knee osteoarthritis [J]. *Chinese Journal of Tissue Engineering Research*, 2024, 28 (32): 5243-5248. DOI: 10.12307/2024.495.
- [20] 陈德生, 王同富, 张雪松, 等. 关节镜并胫骨高位截骨术治疗伴内翻畸形膝关节单间室骨关节炎 [J]. *中国矫形外科杂志*, 2010, 18 (21): 1767-1770.
- Chen DS, Wang TF, Zhang XS, et al. Treatment of unicompartmental knee osteoarthritis with varus by high tibial osteotomy combined with arthroscopic debridement [J]. *Orthopedic Journal of China*, 2010, 18 (21): 1767-1770.
- [21] 王现海, 刘佳超, 罗颖, 等. 关节镜加胫骨高位截骨钢板内固定治疗内翻性膝关节骨关节炎 [J]. *中华关节外科杂志 (电子版)*, 2016, 10 (5): 557-561. DOI: 10.3877/cma.j.issn.1674-134X.2016.05.016.
- Wang XH, Liu JC, Luo Y, et al. Arthroscopy combining internal fixator TomoFix in high tibial osteotomy for correction of varus gonarthrosis [J]. *Chinese Journal of Joint Surgery (Electronic Edition)*, 2016, 10 (5): 557-561. DOI: 10.3877/cma.j.issn.1674-134X.2016.05.016.
- [22] Figueroa D, Calvo R, Villalón IE, et al. Clinical outcomes after arthroscopic treatment of knee osteoarthritis [J]. *Knee*, 2013, 20 (6): 591-594. DOI: 10.1016/j.knee.2012.09.014.
- [23] 刘明星, 郝杰, 李松林, 等. HTO 联合膝关节镜治疗膝骨关节炎的早期疗效观察 [J]. *实用骨科杂志*, 2023, 29 (10): 912-915. DOI: 10.13795/j.cnki.sgkz.2023.10.021.
- Liu MX, Hao J, Li SL, et al. Observation on the early efficacy of HTO combined with knee arthroscopy in the treatment of osteoarthritis [J]. *Journal of Practical Orthopaedics*, 2023, 29 (10): 912-915. DOI: 10.13795/j.cnki.sgkz.2023.10.021.

(收稿:2024-03-06 修回:2024-09-13)
(同行评议专家:王丙刚, 侯存强)
(本文编辑:宁桦)