

· 临床论著 ·

开放获取

椎间孔镜与通道下腰椎间盘切除术的比较[△]王生¹, 张大海^{2*}, 赵司顺¹, 滕海军¹

(1. 山东第二医科大学附属第一医院脊柱外科, 山东潍坊 261041; 2. 中国人民解放军陆军第八十集团军医院, 山东潍坊 261000)

摘要: [目的] 比较经皮椎间孔镜椎间盘切除 (percutaneous transforaminal endoscopic discectomy, PTED) 与四分通道椎间盘切除 (quadrant channel discectomy, QCD) 治疗腰椎间盘突出症的疗效。[方法] 回顾性分析 2022 年度本科收治的单节段腰椎间盘突出症 78 例患者的临床资料。根据术前医患沟通结果, 40 例采用 PTED, 另外 38 例采用 QCD 组。比较两组围手术期、随访和影像资料。[结果] 所有患者均顺利完成手术, 均无严重并发症。尽管 PTED 组在手术时间 [(65.7±6.4) min vs (34.2±6.7) min, $P=0.027$] 和 X 线透视次数 [(6.8±1.0) 次 vs (2.4±1.0) 次, $P=0.004$] 显著大于 QCD 组, 但 PTED 的切口长度 [(0.8±0.2) cm vs (2.3±0.2) cm, $P<0.001$]、术中出血量 [(31.6±10.2) ml vs (54.8±11.4) ml, $P=0.004$] 和术后卧床时间 [(2.0±0.6) d vs (3.5±0.5) d, $P<0.001$] 均显著小于 QCD 组。随着时间的推移, 两组的腰部与腿部 VAS 评分和 ODI 评分均显著降低 ($P<0.05$), 但相应时间点两组间的差异均无统计学意义 ($P>0.05$)。影像方面, 两组患者术后病变节段椎管占位率均显著减少 ($P<0.05$), 但椎间隙高度及腰椎前凸角无明显变化 ($P>0.05$), 相应时间点, 两组间影像指标的差异均无统计学意义 ($P>0.05$)。[结论] 两种术式治疗腰椎间盘突出症的疗效相当, 相比之下, PTED 虽然手术时间长, 术中透视次数多, 但创伤更小, 患者能够早期下地活动, 恢复更快。

关键词: 腰椎间盘突出症, 微创手术, 经皮椎间孔镜椎间盘切除, 四分通道椎间盘切除术

中图分类号: R687 **文献标志码:** A **文章编号:** 1005-8478 (2025) 02-0104-07

Percutaneous transforaminal endoscopic discectomy versus quadrant channel discectomy for lumbar discectomy // WANG Sheng, ZHANG Da-hai, ZHAO Si-shun, TENG Hai-jun. Department of Spinal Surgery, Affiliated Hospital, Shandong Second Medical University, Weifang, Shandong 261041, China

Abstract: [Objective] To compare percutaneous transforaminal endoscopic discectomy (PTED) versus quadrant channel discectomy (QCD) in the treatment of lumbar disc herniation. [Methods] A retrospective study was conducted on 78 patients who had single-level disc herniation removed surgically in our department in 2022. According to preoperative doctor-patient communication, 40 patients were treated with PTED, while other 38 patients were treated with QCD. The perioperative, follow-up and imaging data of the two groups were compared. [Results] All patients in both groups had corresponding operations performed successfully without serious complications. Although the PTED was significantly greater than the QCD group in terms of operative time [(65.7±6.4) min vs (34.2±6.7) min, $P=0.027$] and the exposure number of fluoroscopy [(6.8±1.0) times vs (2.4±1.0) times, $P=0.004$], the former was significantly less than the latter regarding to incision length [(0.8±0.2) cm vs (2.3±0.2) cm, $P<0.001$], intraoperative blood loss [(31.6±10.2) ml vs (54.8±11.4) ml, $P=0.004$] and postoperative bed rest time [(2.0±0.6) days vs (3.5±0.5) days, $P<0.001$]. As time went by, the VAS scores of low back pain and leg pain, as well as ODI score in both groups were significantly decreased ($P<0.05$), whereas which were not statistically significant between the two groups at any time points accordingly ($P>0.05$). As for imaging, the spinal canal occupying rate significantly reduced ($P<0.05$), while the intervertebral height and lumbar lordotic angle remained unchanged significantly in both groups after operation compared with those preoperatively ($P>0.05$). At any corresponding time points, there were no statistically significant differences in imaging indicators between the two groups ($P>0.05$). [Conclusion] The clinical consequence of the two techniques on lumbar disc herniation is comparable. By comparison, the PTED, despite of taking longer operation time and more intraoperative fluoroscopy times, has considerably less trauma, which facilitates earlier ambulation and faster recovery over the QCD.

Key words: lumbar disc herniation, minimally invasive surgery, percutaneous transforaminal endoscopic discectomy, quarter channel discectomy

DOI:10.20184/j.cnki.Issn1005-8478.11018A

△基金项目:2024 年山东省潍坊市卫健委科研项目(编号:WFWSJK-2024-062)

作者简介:王生,副主任医师,研究方向:脊柱外科,(电子信箱)zbspy@163.com

*通信作者:张大海,(电子信箱)13563657491@163.com

腰椎间盘突出症 (lumbar disc herniation, LDH), 是常见的脊柱疾患, 通常保守治疗可以取得良好的疗效, 对于需要手术的患者, 微创手术是首选的治疗方法^[1,2]。近些年, 经皮椎间孔镜技术 (percutaneous transforaminal endoscopic discectomy, PTED) 因具有创伤小、恢复快的特点, 已逐渐成为一种主流的技术^[3]。而四分通道椎间盘切除术 (quadrant channel discectomy, QCD) 亦可取得良好的临床效果^[4-6]。本研究回顾性分析 2022 年度 40 例 PTED 手术与 38 例 QCD 手术患者的临床资料, 比较这两种方法治疗腰椎间盘突出症的疗效和优缺点, 现总结报道如下。

1 资料与方法

1.1 纳入与排除标准

纳入标准: (1) 单侧肢体疼痛或放射痛, 伴 (不伴) 有腰痛, 直腿抬高试验 (+); (2) 经 MRI 或 CT 检查为单节段突出, 突出位置与临床表现一致; (3) 经过 6 个月正规保守治疗无效; (4) 随访时间超过 12 个月; (5) 意识清晰, 认知功能正常。

排除标准: (1) 多节段腰椎间盘突出; (2) 伴随腰椎管狭窄和腰椎滑脱; (3) 合并脊柱感染、肿瘤等; (4) 不能按时随访; (5) 沟通困难, 精神障碍; (6) 存在其他手术禁忌症。

1.2 一般资料

回顾 2022 年度本科收治的腰椎间盘突出症患者, 共 78 例患者符合上述标准, 纳入本研究。根据术前医患沟通结果, 将患者分为两组, 其中 PTED 组 40 例, QCD 组 38 例, 两组患者的一般资料见表 1, 两组在年龄、性别和病程的差异均无统计学意义 ($P>0.05$)。本研究获医院伦理委员会批准, 所有患者均知情同意。

表 1. 两组术前一般资料与比较

Table 1. Comparison of preoperative general documents between the two groups

指标	PTED 组 (n=40)	QCD 组 (n=38)	P 值
年龄 (岁, $\bar{x} \pm s$)	43.2 \pm 8.8	43.7 \pm 7.8	0.397
性别 (例, 男/女)	23/17	22/16	0.972
病程 (月, $\bar{x} \pm s$)	8.2 \pm 1.6	7.8 \pm 1.2	0.982

1.3 手术方法

PTED 组: 患者取俯卧体位, 胸部、髋关节垫水袋, 髋关节、膝关节屈曲, 做好标记。常规消毒、铺

无菌巾, 贴护皮膜, C 形臂 X 线机正位透视上关节突尖部和病变椎间隙上终板的连线, 侧位透视椎体后缘与上关节突尖部连线, 通过正侧位透视来明确穿刺针的方向。自脊柱正中旁开 8~12 cm 局部麻醉并穿刺, 穿刺针至下位椎体的上关节突肩部, 侧位透视见位置满意, 自皮肤进针点做长约 0.8 cm 切口, 逐步插入扩张套管, 后放入工作套管并退出扩张套管, 最后安置椎间孔镜, 仔细止血, 针对椎间孔狭窄或关节突内部有增生现象的患者, 可以采用环锯技术进行椎间孔的扩大成形。仔细分离并显露神经根和硬脊膜, 并显露突出的椎间盘, 将神经根和硬膜保护好后将突出椎间盘予以摘除, 摘除后要纤维环和周边的出血区域进行射频消融处理, 仔细观察无活动性出血, 硬膜无压迫, 神经根松弛后, 大量盐水冲洗, 缝合切口。

QCD 组: 患者硬膜外麻醉生效以后, 取俯卧位, 垫胸枕及髋枕, 腹部悬空, 上身降低约 30°使腰部后凸。使用 C 形臂 X 线机透视定位病变椎间隙, 自脊柱正中线旁开 1 cm 的位置做长 2.2~2.5 cm 纵行切口, 依次切开皮肤、皮下组织, 应用穿刺针定位椎板下缘, 再次使用 C 形臂 X 线机透视, 明确责任节段无误后, 放置扩张通道, 利用扩张通道逐步扩大空间以容纳适当大小的 Quadrant 通道。固定自由臂使通道稳定, 连接专用冷光源, 电刀逐层分离, 暴露病变椎板下缘, 下关节突内侧缘和棘突根部, 应用椎板钳咬除部分椎板下缘骨质, 切开黄韧带, 暴露硬脊膜和神经根, 助手将硬膜和神经根拉向对侧, 显露突出的椎间盘, 用小刀切开纤维环, 将突出椎间盘予以摘除。探查神经根松弛无卡压, 活动度良好, 大量的生理盐水清洗伤口, 并且在伤口处放上引流条, 逐层缝合, 切口皮肤缝合 2 针。术后 24~48 h 拔除引流条。

两组患者均术前 0.5 h 和术后即刻预防性应用抗生素 2 次, 术后卧床 24 h, 卧床期间行踝泵锻炼预防下肢静脉血栓形成, 同时行下肢直腿抬高以避免神经根粘连。术后 24 h, 患者可以佩戴腰围进行站立活动。

1.4 评价指标

记录手术时间、术中出血量、透视次数、术后首次下地行走时间、住院时间、手术并发症等指标, 采用腰痛和下肢疼痛视觉模拟评分 (visual analogue scale, VAS)、Oswestry 功能障碍指数 (Oswestry disability index, ODI)^[7] 评价临床状态。行影像检查, 测量椎管占位率、椎间隙高度、腰椎前凸角。

1.5 统计学方法

使用 SPSS 21.0 软件进行数据分析。计量数据以 $\bar{x} \pm s$ 表示，资料呈正态分布时，两组间比较采用独立样本 t 检验；组内时间点间比较采用单因素方差分析；资料呈非正态分布时，采用秩和检验。计数资料采用 χ^2 检验或 Fisher 精确检验。 $P < 0.05$ 为差异有统计学意义。

2 结果

2.1 围手术期资料

所有患者均顺利完成手术。两组围手术期资料见表 2，对比发现 PTED 组的手术切口明显小，术后住院时间和卧床时间亦短，但手术时间较长，术中透视次数也更多。组间比较差异均有统计学意义 ($P < 0.05$)。

早期并发症方面。两组患者均无切口感染及神经损伤的发生，PTED 组的手术过程中有 1 例患者出现了硬脊膜破损发生类脊髓高压反应；另外 1 例患者在术后疼痛改善不佳，通过使用抗炎镇痛药后症状逐渐缓解，并发症发生率为 5.0%。QCD 组同样有 1 例术后疼痛缓解不佳，并发症率为 2.6%。两组并发症发生率差异无统计学意义 ($P > 0.05$)。

表 2. 两组患者围手术期资料 ($\bar{x} \pm s$) 与比较

Table 2. Comparison of perioperative data between the two groups ($\bar{x} \pm s$)

指标	PTED 组 (n=40)	QCD 组 (n=38)	P 值
手术时间 (min)	65.7±6.4	34.2±6.7	0.027
切口总长度 (cm)	0.8±0.2	2.3±0.2	<0.001
术中失血量 (ml)	31.6±10.2	54.8±11.4	0.004
术中透视次数 (次)	6.8±1.0	2.4±1.0	0.004
首次下地行走时间 (d)	2.0±0.6	3.5±0.5	<0.001
住院天数 (d)	5.4±1.3	6.0±1.3	0.036

2.2 随访结果

所有患者随访时间均超过 12 个月。两组患者随访资料见表 3。随着随访时间的推移，两组患者的 VAS 评分和 ODI 评分都有明显的降低 ($P < 0.05$)。相应时间点，两组间上述评分的差异均无统计学意义 ($P > 0.05$)。随访过程中，两组患者均无椎间盘突出复发和症状再次加重。

2.3 影像评估

影像资料见表 4，两组患者病变节段的椎管占位

率均较术前明显改善 ($P < 0.05$)，椎间隙高度及腰椎前凸角较术前无明显变化，相同时间点两组间上述影像学指标的差异无统计学意义 ($P > 0.05$)。典型影像见图 1、2。

表 3. 两组患者随访结果 ($\bar{x} \pm s$) 与比较

Table 3. Comparison of clinical efficacy between the two groups

指标	PTED 组 (n=40)	QCD 组 (n=38)	P 值
腰痛 VAS 评分 (分)			
术前	4.5±0.6	4.7±0.6	0.842
术后 7 d	2.0±0.5	2.2±0.6	0.548
术后 3 个月	1.5±0.7	1.7±0.7	0.620
术后 6 个月	1.1±0.5	1.2±0.8	0.531
术后 12 个月	0.9±0.4	0.8±0.5	0.460
P 值	<0.001	<0.001	
腿痛 VAS 评分 (分)			
术前	7.2±0.4	7.4±0.6	0.821
术后 7 d	2.3±0.5	2.5±0.6	0.795
术后 3 个月	1.8±0.4	1.9±0.6	0.727
术后 6 个月	1.4±0.5	1.6±0.7	0.683
术后 12 个月	1.0±0.6	0.8±0.8	0.403
P 值	<0.001	<0.001	
ODI 评分 (%)			
术前	63.4±6.8	67.5±6.4	0.743
术后 7 d	34.3±2.8	36.8±2.6	0.519
术后 3 个月	27.3±2.2	28.4±2.7	0.634
术后 6 个月	16.5±2.8	17.1±2.3	0.574
术后 12 个月	11.2±2.2	12.4±1.5	0.286
P 值	<0.001	<0.001	

3 讨论

LDH 是一种常见的脊柱疾病，通常会导致腰痛、坐骨神经痛和下肢无力等症状^[8]。开放性手术因创伤大、术后剧烈疼痛、恢复时间长，而逐渐淘汰^[9]，被微创技术所替代^[10, 11]。1997 年 Yeung^[12] 研发出了一种名为 YESS 的技术，它是一种经由椎间孔的安全三角区插入穿刺导管并进入到腰椎间盘内，逐步切除髓核和纤维环以实现间接减压效果。2002 年 Hoogland 等^[13] 基于此技术发展出了 TESSYS 技术，该技术经过侧后路进入椎间孔来摘除突出的腰椎间盘，这属于一种直接减压的方法。

PTED 手术的优点：(1) 微创性：切口仅 0.8 cm，相比传统开放手术，创伤更小^[14, 15]。这有助于减少手术对身体的伤害，减轻术后疼痛，降低出血量，缩短住院时间，加快康复过程；(2) 可视化和放大效果：PTED 手术使用光学放大系统，提供清晰的视野和放大效果，使术者能够更精确地观察和进行术中操作，减少对正常组织的损伤^[16, 17]；(3) 保留正常结构：PTED 手术可以通过椎间孔进入脊柱，而无需移除或破坏正常的骨骼和软组织。这有助于保留脊柱的稳定性和功能，减少术后并发症的风险；(4) 较低的并发症发生率：PTED 对软组织的创伤较小，骨

质破坏少，基本保持了脊柱正常的结构，显著降低了感染、神经损伤和血管损伤等并发症发生率。缺点：(1) 技术要求高，学习曲线长：椎间孔镜手术对医生的技术要求较高，需要经过专门的培训和经验积累。由于手术视野较小且操作空间有限，术者需要具备精细的手眼协调能力和熟练的技术；(2) 有限的适应证：椎间孔镜手术并不适用于所有脊柱疾病和患者。某些复杂的脊柱病变可能需要传统开放手术来更好地处理。此外，椎间孔镜手术在某些特定的解剖结构或病变位置上可能存在困难；(3) 穿刺准确性要求较高，需要多次定位，术中透视次数可能较多^[2, 15, 17]。

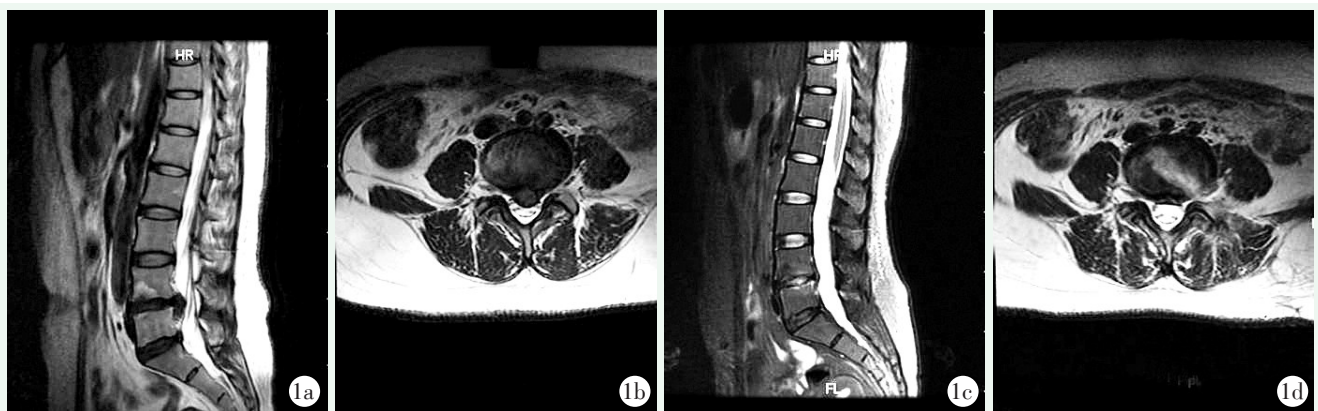


图 1. 患者女性，38 岁。L_{4/5} 左侧椎间盘脱出，行 PTED 手术切除。1a, 1b: 术前 L_{4/5} 椎间盘偏左侧突出，L₅ 神经根受压；1c, 1d: 术后 MRI 显示椎间盘突出已切除，硬膜神经根减压满意。

Figure 1. A 38-year-old female had L_{4/5} left disc herniation treated with PTED. 1a, 1b: Preoperative MRI revealed L_{4/5} disc herniation on the left side, with compression of the L₅ nerve root; 1c, 1d: Postoperative MRI shows the disc herniation has been removed, with satisfactory decompression of the dural and nerve root.

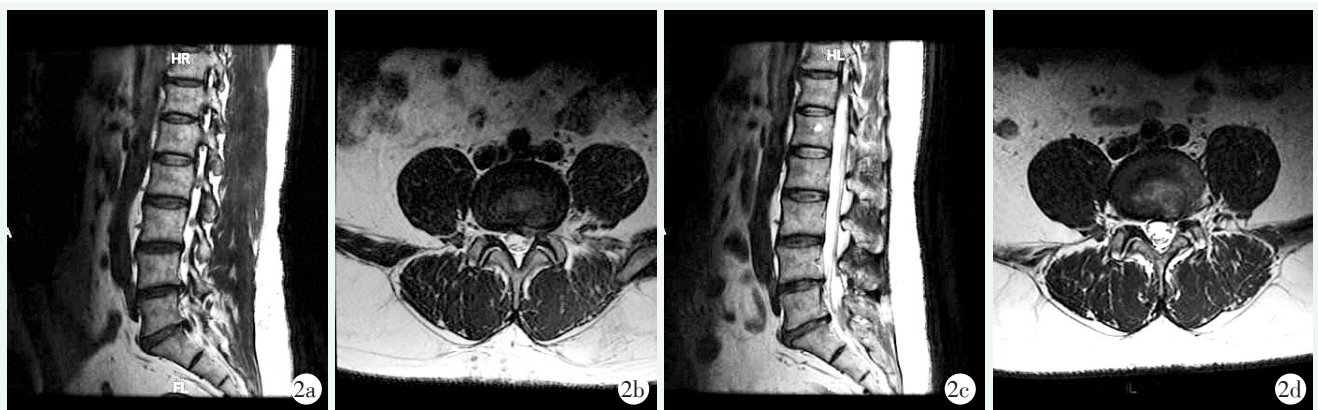


图 2. 患者男性，48 岁。L_{4/5} 椎间盘突出，行 QCD 手术。2a, 2b: 术前 MRI 提示 L_{4/5} 椎间盘突出较大，左侧神经根受压明显；2c, 2d: 术后 MRI 显示突出间盘被完全摘除。

Figure 2. A 48-year-old male had L_{4/5} disc herniation treated with QCD. 2a, 2b: Preoperative MRI indicated a large L_{4/5} disc herniation with significant compression of the left nerve root; 2c, 2d: Postoperative MRI shows the herniated disc has been completely removed.

四分可扩张通道是一种可调节的通道系统，可以根据需要进行扩张，以便术者能够更好地进行手术操作^[5, 6, 18]。四分可扩张通道的优点包括：(1) 可调节

性：四分可扩张通道可以根据手术的需要进行扩张或收缩，以适应不同大小和形状的手术区域。这使得医生能够获得所需的操作空间，同时最大限度地减少对

周围组织的干扰和损伤；(2) 较大的适应性：比起 PTED，通道下手术术式于开放性手术类似，具有更多的手术适应证^[7, 19-22]；(3) 操作相对容易，学习曲线短：通过四分可扩张通道，医生可以获得清晰的视野，并能够更好地操作手术器械。同时由于通道同开放性手术术式相似，初学者较容易掌握；(4) 配有独特的冷光源，使得手术区域更加清晰，尽可能降低手术过程中医源性损伤。

表 4. 两组影像资料 ($\bar{x} \pm s$) 与比较

Table 4. Comparison of imaging data between the two groups

指标	($\bar{x} \pm s$)		P 值
	PTED 组 (n=40)	QCD 组 (n=38)	
椎管占位率 (%)			
术前	25.9±4.7	25.1±5.3	0.636
术后 3 个月	14.9±5.3	15.2±4.9	0.262
末次随访	12.6±4.0	13.1±3.8	0.538
P 值	<0.001	<0.001	
椎间隙高度 (mm)			
术前	9.3±1.3	9.2±1.5	0.367
术后 3 个月	9.2±1.5	9.2±1.3	0.486
末次随访	9.2±1.3	9.1±1.5	0.442
P 值	0.753	0.472	
腰椎前凸角 (°)			
术前	35.4±6.0	36.1±5.4	0.342
术后 3 个月	37.2±7.2	36.5±6.0	0.364
末次随访	37.5±6.4	36.5±6.6	0.268
P 值	0.584	0.269	

对比两组在住院期间的情况，笔者发现在切口疼痛程度、术后症状、体征改善程度等方面，两组之间无显著差异，说明两种手术方式均可取得良好的手术效果。其他方面的对比：(1) 术中透视：QCD 手术仅需穿刺时定位和放置通道后明确处理节段予以透视，一般 2 次透视即可。而 PTED 对于穿刺针穿刺定位需要术者具备较高的经验，如穿刺位置不佳则需要多次透视定位，尤其是对于初学者^[11, 23]。因此，术中透视次数 PTED 组远远高于 QCD 组；(2) 切口长短：使用四分可扩张通道时因需放置通道，手术切口长约 23 mm，而椎间孔镜因为是在管道内操作，无需额外做切口，切口约 0.8 cm，PTED 组切口长度显著低于 QCD 组，但术后切口疼痛无明显差异；(3) 手术时间：QCD 组要明显少于 PTED 组，其原因一是手术穿刺定位，定位不准时需反复透视，延长了手术

时间，二是工作通道建立以后，由于操作通道狭窄，且为镜下操作，需要“手眼分离”，技术要求高，手术器械精细，椎间盘需反复摘取，相应手术时间较长；(4) 术后并发症：两组均无复发和感染，无神经根损伤等严重并发症。根据随访的统计，两种手术方式都能够达到令人满意的结果。

综上所述，只要严格遵循手术适应证，PTED 和 QCD 微创手术都能在 LDH 治疗中获得令人满意的结果。但 PTED 创伤少、恢复快、住院时间短，并发症少。QCD 对于腰椎存在侧隐窝狭窄，椎间盘钙化的病例处理更简单，摘除更彻底，更具备优势，近年来随着 UBE、OSE、VBE 等更新的手术方式的出现而逐渐被替代，但对于一些基层医院，因无法购入昂贵的设备，也是一种可选择的微创手术方式。

利益冲突声明 所有作者声明无利益冲突

作者贡献声明 王生：酝酿和设计实验、实施研究、采集、分析及解释数据、起草文章、统计分析；张大海：酝酿和设计实验、实施研究、采集、分析及解释数据、起草文章、统计分析；赵司顺：酝酿和设计实验、实施研究、采集、分析及解释数据、文章审阅、获取研究经费、行政、技术或材料支持；滕海军：酝酿和设计实验、实施研究、采集、分析及解释数据、文章审阅、获取研究经费、行政、技术或材料支持、指导、支持性贡献。

参考文献

- [1] Kim CH, Chung CK, Woo JW. Surgical outcome of percutaneous endoscopic interlaminar lumbar discectomy for highly migrated disk herniation [J]. *Clin Spine Surg*, 2016, 29 (5) : E259- E266. DOI: 10.1097/BSD.0b013e31827649ea.
- [2] 王龙强, 付松, 邵诗泽, 等. 经椎间孔与经椎板间内镜治疗腰椎间盘突出重度脱出 [J]. *中国矫形外科杂志*, 2022, 30 (13) : 1163-1168. DOI: 10.3977/j.issn.1005-8478.2022.13.03. Wang LQ, Fu S, Shao SZ, et al. Percutaneous endoscopic transforaminal discectomy versus translaminar counterpart for severely migrated lumbar disc prolapse [J]. *Orthopedic Journal of China*, 2022, 30 (13) : 1163-1168. DOI: 10.3977/j.issn.1005-8478.2022.13.03.
- [3] 王龙强, 高浩, 王亚楠等. 经椎间孔入路内镜治疗脱垂型高位腰椎间盘突出症疗效观察 [J]. *中国骨与关节损伤杂志*, 2023, 38 (1) : 62-65. DOI: 10.7531/j.issn.1672-9935.2023.01.016. Wang LQ, Gao H, Wang YN, et al. Efficacy of transforaminal approach endoscopy in the treatment of prolapsed high lumbar disc herniation [J]. *Chinese Journal of Bone and Joint Injury*, 2023, 38 (1) : 62-65. DOI: 10.7531/j.issn.1672-9935.2023.01.016.
- [4] 徐明奎, 陈美雄, 许日明, 等. Quadrant 通道下肌间隙入路微创经椎间孔腰椎椎体间融合术对腰椎退行性疾病的临床疗效 [J]. *实用临床医药杂志*, 2022, 26 (11) : 94-99. DOI: 10.7619/jc-mp.20214699. Xu MK, Chen MX, Xu RM, et al. Clinical efficacy of minimally invasive transforaminal lumbar interbody fusion for lumbar degenera-

- tive diseases by the Quadrant submuscular space approach [J]. *Journal of Practical Clinical Medicine*, 2022, 26 (11) : 94-99. DOI: 10.7619/jcmp.20214699.
- [5] 张威, 杨克新. Quadrant 通道下 MIS-TLIF 与开放 PLIF 治疗腰椎退变性疾病比较 [J]. *中国矫形外科杂志*, 2018, 26 (19) : 1770-1774. DOI: 10.3977/j.issn.1005-8478.2018.19.08. Zhang W, Yang KX. Comparison of MIS-TLIF with open PLIF in the treatment of lumbar degenerative diseases under the Quadrant channel [J]. *Orthopedic Journal of China*, 2018, 26 (19) : 1770-1774. DOI: 10.3977/j.issn.1005-8478.2018.19.08.
- [6] 黄群, 盛晓磊, 严飞, 等. Quadrant 通道下经椎间孔微创置入椎体间融合器治疗腰椎退行性疾病 [J]. *中国组织工程研究*, 2019, 23 (36) : 5818-5823. DOI: 10.3969/j.issn.2095-4344.1935. Huang Q, SHeng XL, Yan F, et al. Minimally invasive insertion of interbody fusion device under the quadrant channel in the treatment of lumbar degenerative diseases [J]. *Chinese Journal of Tissue Engineering Research*, 2019, 23 (36) : 5818-5823. DOI: 10.3969/j.issn.2095-4344.1935.
- [7] 薛华民. 经皮椎间孔镜与 Quadrant 微创通道下腰椎间盘摘除术治疗单节段腰椎间盘突出的效果对比 [J]. *中外医学研究*, 2022, 20 (12) : 101-104. DOI: 10.14033/j.cnki.cfmr.2022.12.026. Xue HM. Comparison of the effects of percutaneous foraminotomy and Quadrant minimally invasive channel lumbar disc removal in the treatment of single-level lumbar disc herniation [J]. *Chinese and Foreign Medical Research*, 2022, 20 (12) : 101-104. DOI: 10.14033/j.cnki.cfmr.2022.12.026.
- [8] 南运东, 徐长科. 经皮内镜椎间孔入路减压治疗腰椎管狭窄症 [J]. *中国矫形外科杂志*, 2021, 29 (19) : 1811-1812. DOI: 10.3977/j.issn.1005-8478.2021.19.19. Nan YD, Xu CK. Percutaneous transforaminal endoscopic decompression for lumbar spinal stenosis [J]. *Orthopedic Journal of China*, 2021, 29 (19) : 1811-1812. DOI: 10.3977/j.issn.1005-8478.2021.19.19.
- [9] Hwa EJ, Hwa HD, Son SK, et al. Percutaneous biportal endoscopic decompression for lumbar spinal stenosis: A technical note and preliminary clinical results [J]. *J Neur Spine*, 2016, 24 (4) : 602-607. DOI: 10.3171/2015.7.SPINE15304.
- [10] Lee CW, Yoon KJ, Ha SS: Comparative analysis between three different lumbar decompression techniques (microscopic, tubular, and endoscopic) in lumbar canal and lateral recess stenosis: preliminary report [J]. *BioMed Res Int*, 2019, 2019: 1-11. DOI: 10.1155/2019/6078469.
- [11] 张力, 黄爱娥. 微创通道下单侧椎弓根螺钉固定椎间融合治疗青年脱出型腰椎间盘突出的疗效观察 [J]. *中国骨伤*, 2019, 32 (3) : 220-224. DOI: 10.3969/j.issn.1003-0034.2019.03.005. Zhang L, Huang AE. Unilateral pedicle screw fixation interbody fusion under minimally invasive channel for the treatment of prolapsed lumbar disc herniation in youth [J]. *China Journal of Orthopaedics and Traumatology*, 2019, 32 (3) : 220-224. DOI: 10.3969/j.issn.1003-0034.2019.03.005.
- [12] Yeung AT. Minimally invasive disc surgery with the yeung endoscopic spine system (YESS) [J]. *Surg Technol Int*, 1999, 8: 267-277.
- [13] Hoogland T, Schubert M, Miklitz B, et al. Transforaminal posterolateral endoscopic discectomy with or without the combination of a low-dose chymopapain: a prospective randomized study in 280 consecutive cases [J]. *Spine (PhilaPa)*, 2006, 31 (24) : E890-E897. DOI: 10.1097/01.brs.0000245955.22358.3a.
- [14] 苏萌, 曾腾辉, 陈扬, 等. 椎间孔镜 TESSYS 技术与开放手术治疗单节段腰椎间盘突出症疗效比较 [J]. *中国骨与关节损伤杂志*, 2019, 34 (1) : 79-81. DOI: 10.7531/j.issn.1672-9935.2019.01.027. Su M, Zeng TH, Chen Y, et al. Comparison of the efficacy of Inter-vertebral foramen endoscopic TESSYS technique and open surgery in the treatment of single level lumbar disc herniation [J]. *Chinese Journal of Bone and Joint Injury*, 2019, 34 (1) : 79-81. DOI: 10.7531/j.issn.1672-9935.2019.01.027.
- [15] 李冬月, 杨晋, 海涌. 经皮椎间孔镜下减压治疗老年腰椎管狭窄症 [J]. *中国矫形外科杂志*, 2019, 27 (15) : 1360-1364. DOI: 10.3977/j.issn.1005-8478.2019.15.04. Li DY, Yang J, Hai Y, et al. Percutaneous endoscopic decompression for lumbar spinal stenosis in the elderly [J]. *Orthopedic Journal of China*, 2019, 27 (15) : 1360-1364. DOI: 10.3977/j.issn.1005-8478.2019.15.04.
- [16] Choi DJ, Choi CM, Jung JT, et al. Learning curve associated with complications in biportal endoscopic spinal surgery: challenges and strategies [J]. *Asian Spine J*, 2016, 10 (4) : 624-629. DOI: 10.4184/asj.2016.10.4.624.
- [17] 刘雅普, 高利峰, 徐永辉, 等. 经皮经椎间孔入路内镜下椎间盘切除术治疗腰椎间盘突出的术中并发类脊髓高压症的临床研究 [J]. *中国脊柱脊髓杂志*, 2019, 29 (4) : 382-384. DOI: 10.3969/j.issn.1004-406X.2019.04.14. Liu YP, Gao LF, Xu YH, et al. The clinical study of myeloid hypertension in the treatment of lumbar disc herniation by percutaneous transforaminal endoscopic lumbar discectomy [J]. *Chinese Journal of Spine and Spinal Cord*, 2019, 29 (4) : 382-384. DOI: 10.3969/j.issn.1004-406X.2019.04.14.
- [18] Yi W, Tang Y, Yang D, et al. Microendoscopic discectomy versus minimally invasive transforaminal lumbar interbody fusion for lumbar spinal stenosis without spondylolisthesis [J]. *Medicine (Baltimore)*, 2020, 99 (24) : e20743. DOI: 10.1097/MD.0000000000000743.
- [19] 滕海军, 郭志良, 鲁海江, 等. Quadrant 通道下微创治疗军人腰椎峡部不连并滑脱的疗效观察 [J]. *中国矫形外科杂志*, 2018, 26 (3) : 275-278. DOI: 10.3977/j.issn.1005-8478.2018.03.18. Teng HJ, Guo ZL, Lu HJ, et al. Efficacy of minimally invasive treatment of non-union and spondylolisthesis of lumbar isthmus in military personnel under Quadrant channel [J]. *Orthopedic Journal of China*, 2018, 26 (3) : 275-278. DOI: 10.3977/j.issn.1005-8478.2018.03.18.
- [20] 邢帅, 高延征, 王红强, 等. Quadrant 通道下腰椎间盘切除单边动态固定术治疗腰椎间盘突出的疗效观察 [J]. *中国脊柱脊*

髓杂志, 2022, 32 (11) : 1010-1016. DOI: 10.3969/j.issn.1004-406X.2022.11.07.

Xing SH, Gao YZH, Wang HQ, et al. Efficacy of unilateral dynamic fixation of lumbar discectomy under Quadrant channel in the treatment of lumbar intervertebral disc herniation [J]. Chinese Journal of Spine and Spinal Cord, 2022, 32 (11) : 1010-1016. DOI: 10.3969/j.issn.1004-406X.2022.11.07.

[21] Hockley A, Ge D, Vasquez-Montes D, et al. Minimally invasive versus open transforaminal lumbar interbody fusion surgery: an analysis of opioids, nonopioid analgesics, and perioperative characteristics [J]. Global Spine J, 2019, 9 (6) : 624-629. DOI: 10.1177/2192568218822320.

[22] 王栋, 文杰, 薛文, 等. 通道辅助下微创椎间融合术联合短节段

病椎固定治疗非特异性腰椎间隙感染 [J]. 中国骨伤, 2020, 33 (9) : 848-852. DOI: 10.12200/j.issn.1003-0034.2020.09.011.

Wang D, Wen J, Xue W, et al. Minimally invasive interbody fusion combined with short-segment disease vertebral fixation in the treatment of non-specific lumbar intervertebral space infection [J]. China Journal of Orthopaedics and Traumatology, 2020, 33 (9) : 848-852. DOI: 10.12200/j.issn.1003-0034.2020.09.011.

[23] Pao JL, Lin SM, Chen WC, et al. Unilateral biportal endoscopic decompression for degenerative lumbar canal stenosis [J]. J Spine Surg, 2020, 6 (2) : 438-446. DOI: 10.21037/JSS.2020.03.08.

(收稿: 2024-04-15 修回: 2024-09-06)
(同行评议专家: 卢俊范, 徐世涛)

(本文编辑: 闫承杰)

读者 · 作者 · 编者

本刊提醒作者严防各种形式诈骗的公告

近期, 骗子又出新花样, 以主管编辑或杂志社编辑 (如: 主管编辑黄思敏、邢静静编辑、雷老师等) 的名义, 冒充我刊主编或编辑, 以传送检索报告及电子全文等理由, 通过电子邮件或短信要求本刊作者添加其个人微信 (加微信后, 以主办学术会议需要发邀约、征集稿件等理由, 要求将其拉入相关的群中), 其实际目的是从事稿件、专著挂名售卖等非法活动, 此行为严重损害了学术界的形象, 严重扰乱了广大读者、作者的正常工作, 损害了编辑部的合法权益。

科研诚信是科技创新的基石, 学术不端行为不仅背离科学的精神, 更严重损害了学术环境的整体生态, 最终将损害受害者的根本权益, 敬请广大作者、读者坚决抵制此类行为。在此, 我们提醒广大读者、作者:

(1) 本刊工作人员不会以邮件或短信的形式通知作者添加个人微信; (2) 以编辑部工作人员之名找各种借口要求与作者、读者添加微信的行为均为假冒; (3) 骗子的微信开头一般以“A”“B”“1”“2”等开头, 请广大作者注意甄别; (4) 本刊专用电子信箱: jiaoxingtougao@163.com; jxwk1994@126.com; 财务专用信箱: jiaoxingwaikcaiwu@163.com; (5) 不明事宜可电话咨询: 0538-6213228。

请广大读作者提高警惕, 注意甄别消息来源和真伪, 严防信息泄露, 避免上当受骗。

特此公告!

《中国矫形外科杂志》编辑部

2023 年 10 月 7 日

附: 诈骗微信的内容形式

