

· 临床论著 ·

开放获取

## 机器人辅助与徒手经皮椎体成形术比较<sup>△</sup>

罗世科, 王传恩\*, 熊小明, 钟睿, 李井泉, 胡彬, 王卓琳, 向军伟

(成都体育学院附属体育医院, 四川成都 610041)

**摘要:** [目的] 比较机器人辅助与传统徒手穿刺下经皮椎体成形术 (percutaneous vertebroplasty, PVP) 治疗骨质疏松性椎体压缩性骨折 (osteoporotic vertebral compression fracture, OVCF) 的临床疗效。[方法] 回顾性分析 2021 年 1 月—2022 年 11 月在本院行 PVP 治疗的 119 例单节段 OVCF 患者的临床资料。根据入院时间, 将患者分为两组, 后期的 75 例采用机器人辅助下 PVP, 早期的 44 例采用传统徒手椎弓根外入路 PVP。比较两组围手术期、随访及影像结果。[结果] 所有患者均顺利完成手术。机器人组在手术时间 [(19.5±5.3) min vs (28.0±7.4) min,  $P<0.001$ ]、穿刺时间 [(7.7±4.5) min vs (14.3±6.8) min,  $P<0.001$ ]、骨水泥注入时间 [(7.3±1.6) min vs (8.7±1.6) min,  $P<0.001$ ]、术中透视次数 [(24.2±4.1) 次 vs (28.2±5.5) 次,  $P<0.001$ ]、住院天数 [(8.2±2.9) d vs (12.3±4.4) d,  $P<0.001$ ]、一次性穿刺成功率 [例 (%), 67 (89.3) vs 27 (61.4),  $P<0.001$ ]、骨水泥注入量 [(6.6±1.1) ml vs (5.4±1.4) ml,  $P<0.001$ ] 均显著优于徒手组。两组恢复完全负重活动时间的差异无统计学意义 ( $P>0.05$ )。随时间推移, 两组 VAS 评分、ODI 指数均显著减少 ( $P<0.05$ ), 相应时间点, 两组间上述指标的差异均无统计学意义 ( $P>0.05$ )。影像方面, 与术前相比, 末次随访时两组术后局部 Cobb 角、椎体前缘高度均显著改善 ( $P<0.05$ ); 相应时间点, 两组间上述影像指标的差异均无统计学意义 ( $P>0.05$ )。[结论] 机器人辅助下 PVP 治疗 OVCF 更为安全, 能缩短手术时间、减少术中透视、增加骨水泥注入量, 可有效强化椎体。

**关键词:** 骨质疏松椎体压缩性骨折, 经皮椎体成形术, 单侧椎弓根外入路, 机器人辅助

**中图分类号:** R683.2      **文献标志码:** A      **文章编号:** 1005-8478 (2025) 02-0118-06

**Robot-assisted percutaneous vertebroplasty versus conventional manual counterpart** // LUO Shi-ke, WANG Chuan-en, XIONG Xiao-ming, ZHONG Rui, LI Jing-quan, HU Bin, WANG Zhuo-lin, XIANG Jun-wei. Affiliated Sport Hospital of Chengdu University of Physical Education, Chengdu, Sichuan 610041, China

**Abstract:** [Objective] To compare the clinical outcomes of robot-assisted percutaneous vertebroplasty (PVP) versus conventional manual PVP in the treatment of osteoporotic vertebral compression fracture (OVCF). [Methods] A retrospective analysis was performed on 119 patients who received PVP for single-segment OVCF in our hospital from January 2021 to November 2022. According to the time sequence of admission, the patients were divided into two groups, 75 patients in the late stage received robot-assisted PVP, while 44 patients in the early stage received conventional manual PVP through the extrapedicular approach. The data of perioperative period, follow-up and imaging were compared between the two groups. [Results] All patients in both groups had PVP completed successfully. The robot group proved significantly superior to the manual group in terms of operation time [(19.5±5.3) min vs (28.0±7.4) min,  $P<0.001$ ], puncture time [(7.7±4.5) min vs (14.3±6.8) min,  $P<0.001$ ], bone cement injection time [(7.3±1.6) min vs (8.7±1.6) min,  $P<0.001$ ], intraoperative fluoroscopy times [(24.2±4.1) times vs (28.2±5.5) times,  $P<0.001$ ], hospitalization day [(8.2±2.9) days vs (12.3±4.4) days,  $P<0.001$ ], one-time success rate of puncture [cases (%), 67 (89.3) vs 27 (61.4),  $P<0.001$ ] and bone cement injection volume [(6.6±1.1) ml vs (5.4±1.4) ml,  $P<0.001$ ]. There was no significant difference in the time to resume full weight-bearing activities between the two groups ( $P>0.05$ ). With the passage of time, the VAS and ODI scores in both groups significantly decreased ( $P<0.05$ ), whereas which were not statistically significant between the two groups at any corresponding time points ( $P>0.05$ ). As for imaging, the local Cobb angle and anterior vertebral body margin height significantly improved in both groups at the last follow-up compared with those preoperatively ( $P<0.05$ ), however, there were no significant differences in the above image indicators between the two groups at any time points accordingly ( $P>0.05$ ). [Conclusion] The robot-assisted PVP for OVCF is safer, with advantages of shortening operative time, reducing intraoperative fluoroscopy, increasing the amount of bone cement injection, and effectively strengthening the vertebral body.

DOI:10.20184/j.cnki.Issn1005-8478.100905

<sup>△</sup>基金项目:四川省科技厅重点研发项目(编号:2023YFS0452);四川省中医药管理局科学技术专项课题面上项目(编号:2023MS529)

作者简介:罗世科,主治医师,研究方向:脊柱与关节外科,(电子信箱)luoshike@126.com

\*通信作者:王传恩,(电子信箱)420326301@qq.com

**Key words:** osteoporotic vertebral compression fracture, percutaneous vertebroplasty, unilateral extrapedicular approach, robotic assistance

骨质疏松性椎体压缩性骨折 (osteoporotic vertebral compression fracture, OVCF) 在老年人群中较为常见, 且具有较高的致残性。尽管随着临床诊断水平的提高, 误诊漏诊导致的腰痛伴活动受限的情况有所减少, 但大部分非手术患者因依从性较差, 导致疼痛难以缓解; 并且, 因卧床所带来的运动系统废用性萎缩, 加重骨质疏松, 增加再发骨折概率, 导致致残、致死率不断增加。随着社会老龄化的加剧, 骨质疏松患者与日俱增, OVCF 发病量不断攀升, 给社会和老年人群的生活质量带来严重影响<sup>[1]</sup>。目前, OVCF 的临床治疗原则相对明确, 主要包括骨折复位、内外固定、功能锻炼以及持续抗骨质疏松等综合性治疗<sup>[2]</sup>。为尽早促进损伤恢复, 改善患者生活质量, 避免卧床并发症的出现, 经皮椎体成形术 (percutaneous vertebroplasty, PVP) 成为目前的首选方案<sup>[3]</sup>。然而, 随着 PVP 的广泛运用, 其术中、术后并发症的报道也逐渐增多, 如骨水泥渗漏<sup>[4]</sup>、伤椎再骨折<sup>[5]</sup>、腰腹腿痛<sup>[6]</sup>等, 严重者甚至出现脊髓、血管及肺部栓塞<sup>[7, 8]</sup>等。与此同时, 该技术学习曲线陡峭、工作负荷量较大, 且长时间大量射线暴露的患病风险增高<sup>[9]</sup>。为减少患者的并发症、医务人员负担等, 更好地使术前规划于术中有效实施, 智能导航系统的辅助治疗逐渐被临床重视。本研究回顾性分析 2021 年 1 月—2022 年 11 月本院收治的 119 例接受 PVP 治疗的单节段 OVCF 患者。旨在对比机器人辅助与传统徒手穿刺下 PVP 的临床资料, 探寻机器人辅助治疗可能提高穿刺效率的证据, 以期为临床提供更有效的治疗方案。

## 1 资料与方法

### 1.1 纳入与排除标准

纳入标准: (1) 年龄 $\geq 55$ 岁, 有判断力, 能进行正常语言交流; (2) 疼痛且活动明显受限; (3) 新鲜单椎体骨折, 压缩程度 $< 3/4$ ; (4) CT 显示椎管内无骨折块压迫; (5) 无其他骨折或重要脏器的功能障碍, 能耐受手术。

排除标准: (1) 怀疑存在椎体原发或转移性病变、多发性骨髓瘤、代谢性骨病; (2) 合并严重心肺功能不全及严重凝血功能障碍性疾病, 有药物滥用史或正在口服抗凝药者; (3) 昏迷、无行为能力、严重

感染未控制或高热者; (4) 对骨水泥过敏者; (5) 伴有椎管 1/3 以上占位、神经症状或多节段椎体压缩。

### 1.2 一般资料

回顾性分析 2021 年 1 月—2022 年 11 月在成都体育学院附属体育医院接受 PVP 治疗的单节段 OVCF 患者。共 119 例符合上述纳入标准, 根据入院时间, 将患者分为两组, 其中机器人组 75 例, 入院时间 2022 年 1—11 月; 徒手组 44 例, 入院时间均为 2021 年。两组一般资料见表 1。两组年龄、性别、BMI、病程、部位、骨密度等一般资料的比较差异均无统计学意义 ( $P > 0.05$ )。本研究由医院伦理委员会核准, 患者术前均签署手术知情同意书。

表 1. 两组患者一般资料比较  
Table 1. Comparison of general data between the two groups

指标	before treatment		P 值
	机器人组 (n=75)	徒手组 (n=44)	
年龄 (岁, $\bar{x} \pm s$ )	70.6 $\pm$ 8.6	70.7 $\pm$ 8.1	0.984
性别 (例, 男/女)	10/65	11/33	0.107
BMI ( $\text{kg}/\text{m}^2$ , $\bar{x} \pm s$ )	23.6 $\pm$ 3.2	23.4 $\pm$ 3.1	0.792
病程 (月, $\bar{x} \pm s$ )	13.8 $\pm$ 23.2	9.3 $\pm$ 10.5	0.886
部位 (例, 胸椎/腰椎)	24/51	18/26	0.326
骨密度 (T 值, $\bar{x} \pm s$ )	-3.4 $\pm$ 0.4	-3.4 $\pm$ 0.4	0.738

### 1.3 手术方法

机器人组: 术前将患者 CT 导入铸正机器人软件, 进入术中路径规划。麻醉成功后, 患者取俯卧位, C 形臂 X 线机透视确定骨折椎体, 并将图片传入机器人软件进行比对后确定穿刺节段并画线标记。行常规消毒铺巾后机器人装上导航器, 将 C 形臂 X 线机调为斜位进行透视, 通过机器人软件透视确定穿刺点, 然后以穿刺点为中心切开皮肤约 5 mm, 再将椎体穿刺针夹于导航器上, 沿定位方向直接将其击入椎骨穿刺点内约 5 mm, 使其稳定在椎骨上。行正侧位透视见位置良好后继续按规划方向向椎体内敲击穿刺针, 使其正位片上通过椎体中线达对侧, 侧位片达椎体前 1/4 后撤出导航器。骨水泥调制完毕 4~5 min 后于 C 形臂 X 线机透视监测下开始向椎体内注入, 待骨水泥注入满意或出现严重渗漏后停止注射, 骨水泥完全硬化后撤出穿刺针, 并消毒贴敷切口。

徒手组: 麻醉成功后取俯卧位, 行 C 形臂 X 线

机透视以定位骨折椎体，画线标记后行常规消毒铺巾，切开标记点约 5 mm，缓慢将穿刺针刺入规划长度，并在 C 形臂 X 线机透视下使针尖抵达椎骨，继续在透视下使针尖到达规划的骨穿刺点，随后调整头尾倾、腹倾角使穿刺针尽可能按术前规划路径进入椎体，最终使其正位过椎体中线，侧位达椎体前 1/4。随后过程同机器人组。

#### 1.4 评价指标

记录围手术期，包括手术时间、穿刺时间、一次穿刺成功例数、骨水泥量、骨水泥注入时间、骨水泥渗漏例数、术中透视次数、下地行走时间、住院天数、住院费用及早期并发症。采用完全负重活动时间、腰背部疼痛视觉模拟评分 (visual analogue scale, VAS)、ODI 功能障碍指数 (Oswestry disability index, ODI)，记录是否有再骨折及晚期并发症等。行影像学检查，记录局部 Cobb 角、伤椎前缘高度。

#### 1.5 统计学方法

采用 SPSS 26.0 软件进行统计分析。计量数据以  $\bar{x} \pm s$  表示，资料呈正态分布时，两组间比较采用独立样本 *t* 检验；组内时间点间比较采用单因素方差分析；资料呈非正态分布时，采用秩和检验。计数资料采用  $\chi^2$  检验或 Fisher 精确检验。等级资料两组比较采用 Mann-whitney *U* 检验，组内比较采用多个相关资料的 Friedman 检验。 $P < 0.05$  为差异有统计学意义。

## 2 结果

### 2.1 围手术期情况

两组均顺利完成手术，术中无神经、血管损伤等严重并发症。两组围手术期资料见表 2。机器人组的手术时间、穿刺时间、骨水泥注入时间、术中透视次数、住院天数均显著少于徒手组 ( $P < 0.05$ )，机器人组的一次性穿刺成功率、骨水泥注入量均显著多于徒手组 ( $P < 0.05$ )，两组骨水泥渗漏率和下地行走时间的差异均无统计学意义 ( $P > 0.05$ )。

### 2.2 随访结果

所有患者均获得 1 年以上随访，期间未出现严重并发症。机器人组 1 例其他椎体再发骨折，分别发生在术后 2、10 个月。余患者术后约 3 个月均能恢复到损伤前生活状态。两组随访结果见表 3。两组恢复完全负重活动时间的差异无统计学意义 ( $P > 0.05$ )。随时间推移，两组 VAS 评分、ODI 指数均显著减少 ( $P < 0.05$ )，相应时间点，两组间上述指标的差异均无统计学意义 ( $P > 0.05$ )。

表 2. 两组患者围手术期资料比较  
Table 2. Comparison of perioperative documents between the two groups

指标	机器人组 ( <i>n</i> =75)	徒手组 ( <i>n</i> =44)	<i>P</i> 值
手术时间 (min, $\bar{x} \pm s$ )	19.5±5.3	28.0±7.4	<0.001
穿刺时间 (min, $\bar{x} \pm s$ )	7.7±4.5	14.3±6.8	<0.001
一次性穿刺成功 [例 (%)]	67 (89.3)	27 (61.4)	<0.001
骨水泥注入量 (ml, $\bar{x} \pm s$ )	6.6±1.1	5.4±1.4	<0.001
骨水泥注入时间 (min, $\bar{x} \pm s$ )	7.3±1.6	8.7±1.6	<0.001
骨水泥渗漏 [例 (%)]	19 (25.3)	19 (43.2)	0.066
术中透视次数 (次, $\bar{x} \pm s$ )	24.2±4.1	28.2±5.5	<0.001
下地行走时间 (d, $\bar{x} \pm s$ )	2.0±0.6	2.0±0.7	0.575
住院天数 (d, $\bar{x} \pm s$ )	8.2±2.9	12.3±4.4	<0.001

表 3. 两组患者随访结果 ( $\bar{x} \pm s$ ) 与比较  
Table 3. Comparison of follow-up documents between the two groups ( $\bar{x} \pm s$ )

指标	机器人组 ( <i>n</i> =75)	徒手组 ( <i>n</i> =44)	<i>P</i> 值
完全负重活动时间 (d)	94.5±3.0	94.3±2.5	0.675
腰痛 VAS 评分 (分)			
术前	6.3±0.7	6.2±0.7	0.492
术后 1 d	2.3±0.6	2.3±0.5	0.890
术后 3 个月	1.1±0.4	1.1±0.4	0.894
末次随访	0.2±0.4	0.2±0.4	0.704
<i>P</i> 值	<0.001	<0.001	
ODI 指数 (%)			
术前	53.1±2.1	53.3±1.9	0.858
术后 3 个月	14.4±1.9	14.5±1.8	0.913
末次随访	9.4±0.9	9.5±0.8	0.851
<i>P</i> 值	<0.001	<0.001	

### 2.3 影像评估

两组影响评估结果见表 4。与术前相比，两组术后 1 d、末次随访时，局部 Cobb 角均显著减小 ( $P < 0.05$ )；椎体前缘高度显著增加 ( $P < 0.05$ )；相应时间点，两组间上述影像指标的差异均无统计学意义 ( $P > 0.05$ )。机器人组典型病例见图 1。

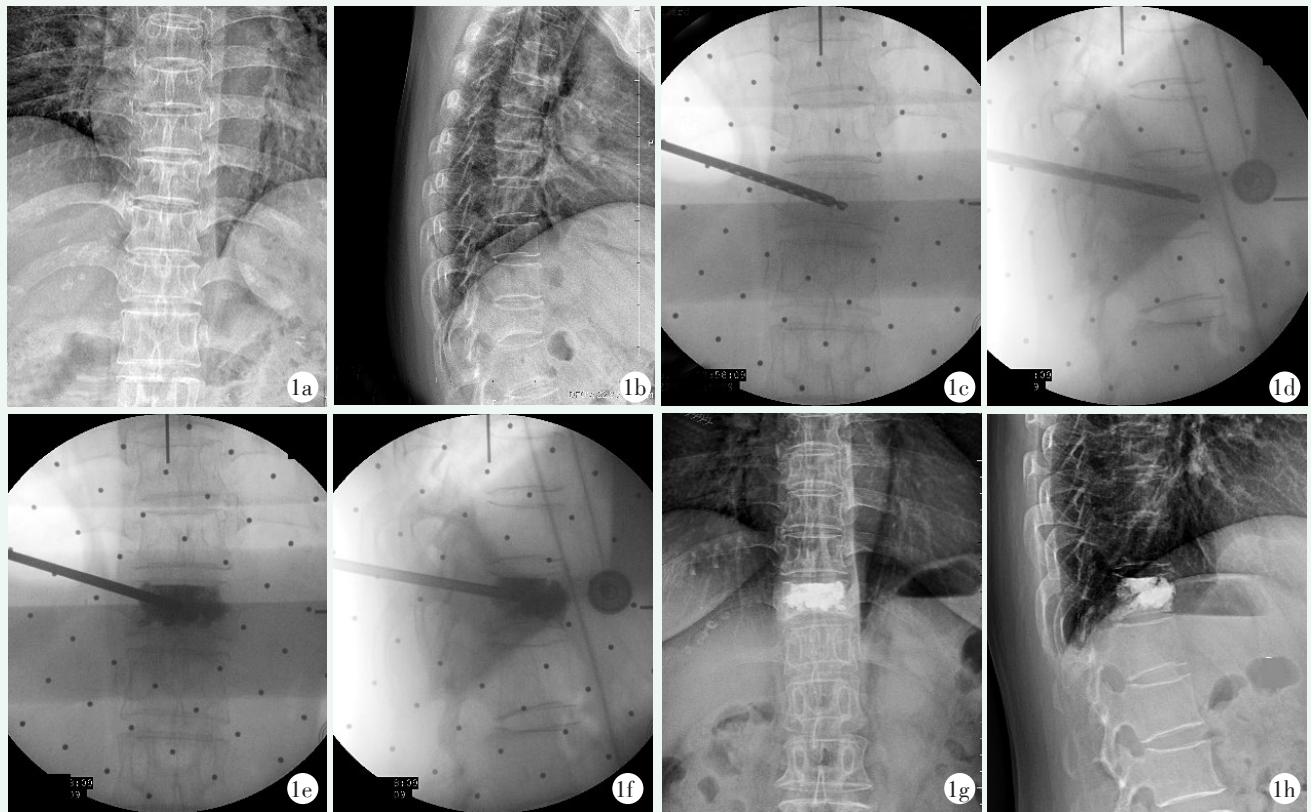


图 1. 患者女性, 58 岁, T<sub>11</sub> 压缩性骨折, 行铸正脊柱机器人辅助 PVP 术治疗。1a, 1b: 术前 X 线片示椎体压缩骨折表现; 1c, 1d: 术中穿刺到位的透视影像, 正位过中线, 侧位于椎体前 1/3; 1e, 1f: 术中正侧位透视影像示骨水泥注入满意; 1g, 1h: 末次随访复查 X 线片示未见伤椎明显塌陷。

Figure 1. A 58-year-old female underwent robot-assisted PVP for T<sub>11</sub> compression fracture. 1a, 1b: Preoperative radiographs showed T<sub>11</sub> vertebral compression fracture; 1c, 1d: Intraoperative fluoroscopic images with puncture in place, anteriorly across the midline and laterally in the front 1/3 of the vertebral body; 1e, 1f: Intraoperative fluoroscopic images showed satisfactory bone cement distribution as injection; 1g, 1h: X-rays at the last interview showed no obvious collapse of the injured vertebra.

表 4. 两组患者影像测量结果 ( $\bar{x} \pm s$ ) 与比较

Table 4. Comparison of imaging documents between the two groups ( $\bar{x} \pm s$ )

指标	机器人组 (n=75)	徒手组 (n=44)	P 值
局部 Cobb 角 (°)			
术前	13.5±5.9	13.3±5.9	0.812
术后 1 d	7.1±4.1	8.0±5.1	0.290
末次随访	8.0±4.3	8.6±5.4	0.517
P 值	<0.001	<0.001	
椎体前缘高度 (mm)			
术前	21.4±4.4	21.3±4.3	0.904
术后 1 d	25.8±3.5	24.8±3.7	0.167
末次随访	25.1±3.4	24.4±3.8	0.296
P 值	<0.001	<0.001	

### 3 讨论

研究表明, OVCF 患者在术后 1 年内的死亡率显著增高<sup>[10]</sup>。因此, 具有创伤小、恢复快等优点的 PVP 术成为治疗 OVCF 最安全、疗效确切的治疗手段<sup>[11]</sup>。然而, 传统的 PVP 术存在一些问题, 如术中反复穿刺和大量的射线透视, 严重影响了患者的术后恢复, 增加了术中副损伤的风险, 同时也对术者的身体造成严重损害<sup>[12, 13]</sup>。近年来, 随着人工智能的发展, 机器人辅助手术成为研究热点, 包括手术计划软件、计算机辅助导航、术中三维成像和机器人系统等<sup>[14]</sup>。这些技术已经逐步应用于脊柱手术的各个方面, 包括椎体定位<sup>[15]</sup>、穿刺活检<sup>[16]</sup>等, 还常用于各种脊柱手术的椎弓根螺钉置入<sup>[17, 18]</sup>。尤其在脊柱微创治疗中, 机器人辅助比徒手放置更准确、放置时间更短、透视次数更少, 且并发症发生率更低<sup>[19-21]</sup>。

这些优势使其成为治疗 OVCF 的潜在选择。

本研究中机器人组采用机器人系统对术前 CT 检查进行分析,并提前规划椎骨上的穿刺点,设计头尾倾角和腹倾角,以形成最优穿刺路径,从而减少术中反复探寻最佳穿刺路径的透视次数,节约穿刺时间,同时也避免了徒手穿刺中反复探寻最佳穿刺点而造成的椎旁神经、血管及软组织副损伤,以及椎体多次损伤和沿穿刺口渗漏等危险因素<sup>[22, 23]</sup>。通过机器人导航技术,椎体内的规划路径得以有效实施,减少了因反复调节角度对椎体内造成的过度损伤。系统对 CT 数据的提前分析,有助于规划穿刺路径,避开椎体壁严重破损部分,理论上可降低骨水泥渗漏的风险。尽管本研究中两组渗漏率差异无统计学意义,但考虑到样本量及其他混杂因素(如骨折椎体形态的一致性、压缩程度的一致性)的影响,笔者认为两组渗漏率的对比仍有研究意义。良好的路径规划可避免徒手穿刺时穿刺针进入椎管内所造成的脊髓、神经等损伤,从而提升了该术式的安全性,也为提高单位时间骨水泥注入量奠定了基础,可使骨水泥快速均匀地弥散分布,从而可整体加强椎体,增加椎体稳定性,减轻患者疼痛,维持椎体高度,避免后期因椎体强度不够而出现塌陷。从长远来看,这有助于降低因椎体内压力不均衡而引起椎体再骨折的风险。机器人辅助治疗能够显著缩短术中注入骨水泥的时间,而徒手穿刺之所以时间更长,是因为穿刺路径的不确定性较大。在术者技术不成熟时,术前规划路径更难得到有效实施,因此注入骨水泥的过程格外小心,以避免严重渗漏造成不可逆的副损伤。此外,培养一名优秀的徒手穿刺经皮 PVP 术者需要大量时间与精力,且即使技术娴熟的术者也难以绝对保证手术操作的优质率。相比之下,机器人辅助治疗降低了医生的培养曲线,有效减少了培养成本,使得该术式越来越受到患者及医务人员的青睐。大多数机器人辅助脊柱骨折经皮术式的临床研究也得出了类似的研究结果<sup>[24]</sup>。

综上所述,机器人辅助下的 PVP 可缩短手术时间,提高穿刺成功率,减少术中创伤,控制术后并发症,减少医患辐射暴露,增加骨水泥注入量,增强椎体稳定性,是一种安全有效的手术策略,有助于 OVCF 的快速康复<sup>[25]</sup>。然而,由于本研究的随访时间及样本量有限,可能对结果造成影响,仍需进一步探讨。

**利益冲突声明** 所有作者声明无利益冲突

**作者贡献声明** 罗世科:课题设计、实施和论文写作、数据采集、统计分析、获取研究经费;王传恩:指导试验设计,分析及解释数

据、文章审阅、获取研究经费;熊小明:分析解释数据、提供行政、技术支持及支持性贡献;钟睿:课题设计、统计分析、获取研究经费;李井泉:采集数据、统计分析、实施研究等;胡彬:采集数据、统计分析、实施研究等;王卓琳:采集数据、统计分析、实施研究等;向军伟:采集数据、统计分析、实施研究等。

### 参考文献

- [1] Si L, Winzenberg TM, Jiang Q, et al. Projection of osteoporosis-related fractures and costs in China: 2010–2050 [J]. *Osteoporos Int*, 2015, 26 (7): 1929–1937. DOI: 10.1007/s00198-015-3093-2.
- [2] 邱贵兴,裴福兴,胡侦明,等.中国骨质疏松性骨折诊疗指南——骨质疏松性骨折诊断及治疗原则[J].*黑龙江科学*, 2018, 9 (2): 85–88. DOI: 10.3969/j.issn.1674-8646.2018.02.028. Qiu GX, Pei FX, Hu ZM, et al. Guide to diagnosis and treatment of osteoporotic fracture in China--osteoporotic fracture diagnosis and treatment principl [J]. *Heilongjiang Science*, 2018, 9 (2): 85–88. DOI: 10.3969/j.issn.1674-8646.2018.02.028.
- [3] Kato T, Inose H, Ichimura S, et al. Comparison of rigid and soft-brace treatments for acute osteoporotic vertebral compression fracture: a prospective, randomized, multicenter study [J]. *J Clin Med*, 2019, 8 (2): 198. DOI: 10.3390/jcm8020198.
- [4] 钟远鸣,付拴虎,张家立,等.经皮穿刺椎体成形术中骨水泥渗漏的原因及预防[J].*中国矫形外科杂志*, 2014, 22 (4): 294–298. DOI: 10.3977/j.issn.1005-8478.2014.04.02. Zhong YM, Fu SH, Zhang JL, et al. Causes and prevention of bone cement leakage in percutaneous vertebroplasty [J]. *Orthopedic Journal of China*, 2014, 22 (4): 294–298. DOI: 10.3977/j.issn.1005-8478.2014.04.02.
- [5] 唐政杰,侯宇,张亘媛,等.椎体后凸成形术后再发骨折的相关危险因素分析[J].*中国矫形外科杂志*, 2015, 23 (2): 124–131. DOI: 10.3977/j.issn.1005-8478.2015.02.06. Tang ZJ, Hou J, Zhang GA, et al. Analysis of risk factors causing new vertebral compression fractures after percutaneous kyphoplasty [J]. *Orthopedic Journal of China*, 2015, 23 (2): 124–131. DOI: 10.3977/j.issn.1005-8478.2015.02.06.
- [6] 苏友祥,李念虎,辛健,等.骨水泥椎旁渗漏物取出术:1例报告和综述[J].*中国矫形外科杂志*, 2023, 31 (3): 251–255. DOI: 10.3977/j.issn.1005-8478.2023.03.12. Su YX, Li NH, Xin J, et al. Removal of paravertebral bone cement leakage secondary to percutaneous kyphoplasty: a case report and literature review [J]. *Orthopedic Journal of China*, 2023, 31 (3): 251–255. DOI: 10.3977/j.issn.1005-8478.2023.03.12.
- [7] Zohra A, Gonlugur U. Cement pulmonary embolism due to percutaneous vertebroplasty [J]. *Curr Med Imaging*, 2021, 17 (4): 559–561. DOI: 10.2174/1573405616666200923161922.
- [8] Drigalla D, Stone CK, Juergens AL. Delayed symptomatic pulmonary embolism secondary to bone cement after percutaneous vertebroplasty [J]. *J Emerg Med*, 2021, 60 (3): e45–e47. DOI: 10.1016/j.jemermed.2020.10.045.
- [9] Harrison FS, Nayar G, Desai R, et al. Radiation exposure to the surgeon during minimally invasive spine procedures is directly es-

- timated by patient dose [J]. *Eur Spine J*, 2018, 27 (8) : 1911–1917. DOI: 10.1007/s00586-018-5653-6.
- [10] Wang O, Hu Y, Gong S, et al. A survey of outcomes and management of patients post fragility fractures in China [J]. *Osteoporos Int*, 2015, 26 (11) : 2631–2640. DOI: 10.1007/s00198-015-3162-6.
- [11] Galivanche AR, Toombs C, Adrados M, et al. Cement augmentation of vertebral compression fractures may be safely considered in the very elderly [J]. *Neurospine*, 2021, 18 (1) : 226–233. DOI: 10.14245/ns.2040620.310.
- [12] Loisel F, Menu G, Boyer E, et al. Radiation exposure and the orthopedic surgeon's hand: Measurement of the equivalent dose over 13 months [J]. *Hand Surg Rehabil*, 2017, 36 (2) : 97–101. DOI: 10.1016/j.hansur.2016.11.006.
- [13] Mroz TE, Abdullah KG, Steinmetz MP, et al. Radiation exposure to the surgeon during percutaneous pedicle screw placement [J]. *J Spinal Disord Tech*, 2011, 24 (4) : 264–267. DOI: 10.1097/BSD.0b013e3181eed618.
- [14] Motov S, Bonk MN, Krauss P, et al. Implementation of a three-dimensional (3D) robotic digital microscope (AEOS) in spinal procedures [J]. *Sci Rep*, 2022, 12 (1) : 22553. DOI: 10.1038/s41598-022-27082-1.
- [15] 杨俊松, 郝定均, 刘团江, 等. 脊柱机器人与透视辅助下经皮植钉治疗腰椎滑脱症中植钉精度的对比研究 [J]. *中国修复重建外科杂志*, 2018, 32 (11) : 1371–1376. DOI: 10.7507/1002-1892.201804049.
- Yang JS, Hao DJ, Liu TJ, et al. Comparison of accuracy between robot-assisted and fluoroscopy-guided percutaneous pedicle screw placement for treatment of lumbar spondylolisthesis [J]. *Chinese Journal of Reparative and Reconstructive Surgery*, 2018, 32 (11) : 1371–1376. DOI: 10.7507/1002-1892.201804049.
- [16] 张伟, 胡甄, 唐六一, 等. 机器人辅助经皮穿刺活检诊断脊柱病变的优势 [J]. *中国组织工程研究*, 2021, 25 (6) : 844–848. DOI: 10.3969/j.issn.2095-4344.2385.
- Zhang W, Hu J, Tang LY, et al. Advantages of robot assisted percutaneous biopsy in the diagnosis of spinal lesions [J]. *Chinese Journal of Tissue Engineering Research*, 2021, 25 (6) : 844–848. DOI: 10.3969/j.issn.2095-4344.2385.
- [17] Fan M, Fang Y, Zhang Q, et al. A prospective cohort study of the accuracy and safety of robot-assisted minimally invasive spinal surgery [J]. *BMC Surg*, 2022, 22 (1) : 47. DOI: 10.1186/s12893-022-01503-4.
- [18] 周纪平, 姜泽威, 杨永军, 等. 脊柱机器人辅助椎弓根钉经皮固定胸腰椎骨折 [J]. *中国矫形外科杂志*, 2021, 29 (10) : 865–869. DOI: 10.3977/j.issn.1005-8478.2021.10.01.
- Zhou JP, Jiang ZW, Yang YJ, et al. Spinal robot assisted percutaneous pedicle screw fixation of thoracolumbar fracture [J]. *Orthopedic Journal of China*, 2021, 29 (10) : 865–869. DOI: 10.3977/j.issn.1005-8478.2021.10.01.
- [19] Yan K, Zhang Q, Tian W. Comparison of accuracy and safety between second-generation TiRobot-assisted and free-hand thoracolumbar pedicle screw placement [J]. *BMC Surg*, 2022, 22 (1) : 275. DOI: 10.1186/s12893-022-01723-8.
- [20] Kam J, Gan C, Dimou S, et al. Learning curve for robot-assisted percutaneous pedicle screw placement in thoracolumbar surgery [J]. *Asian Spine J*, 2019, 13 (6) : 920–927. DOI: 10.31616/asj.2019.0033.
- [21] Cui GY, Han XG, Wei Y, et al. Robot-assisted minimally invasive transforaminal lumbar interbody fusion in the treatment of lumbar spondylolisthesis [J]. *Orthopaedic surgery*, 2021, 13 (7) : 1960–1968. DOI: 10.1111/os.13044.
- [22] Heo DH, Cho YJ. Segmental artery injury following percutaneous vertebroplasty using extrapedicular approach [J]. *J Korean Neurosurg Soc*, 2011, 49 (2) : 131–133. DOI: 10.3340/jkns.2011.49.2.131.
- [23] 孙钢. 经皮椎体强化术并发症发生及对策 [J]. *介入放射学杂志*, 2017, 26 (9) : 769–774. DOI: 10.3969/j.issn.1008-794X.2017.09.001.
- Sun G. Percutaneous vertebral augmentation: its complications and countermeasures [J]. *Journal of Interventional Radiology*, 2017, 26 (9) : 769–774. DOI: 10.3969/j.issn.1008-794X.2017.09.001.
- [24] 肖宇, 龙浩, 何祖波, 等. 骨科机器人辅助下行经皮内固定术治疗胸腰椎骨折的置钉准确度及学习曲线分析 [J]. *中国脊柱脊髓杂志*, 2020, 30 (12) : 1111–1117. DOI: 10.3969/j.issn.1004-406X.2020.12.09.
- Xiao Y, Long H, He ZB, et al. The accuracy and learning curve analysis of the robot assisted percutaneous thoracolumbar screw placement [J]. *Chinese Journal of Spine and Spinal Cord*, 2020, 30 (12) : 1111–1117. DOI: 10.3969/j.issn.1004-406X.2020.12.09.
- [25] Wang B, Cao J, Chang J, et al. Effectiveness of TiRobot-assisted vertebroplasty in treating thoracolumbar osteoporotic compression fracture [J]. *J Orthop Surg Res*, 2021, 16 (1) : 65. DOI: 10.1186/s13018-021-02211-0.

(收稿:2023-12-09 修回:2024-05-31)

(同行评议专家: 赵志刚, 钱列, 宋偲茂, 薛力)

(本文编辑: 闫承杰)