·个案报告·

双侧跟腱多发性黄色瘤 1 例报告

殷乐，李业成*

（上海健康医学院附属崇明医院骨科，上海 202150）

关键词：跟腱，多发性黄色瘤，个案报告

中图分类号：R738.1 **文献标志码**：C **文章编号**：1005-8478（2025）11-1051-03

Multiple xanthomas around bilateral Achilles tendon: A case report // *YIN Le, LI Ye-cheng. Department of Orthopedics, Chongming Hospital, Shanghai Health Medical College, Shanghai 202150, China*

Key words: Achilles tendon, multiple xanthomas, case report

黄色瘤是临床上一种罕见的脂质代谢障碍性良性病变，好发于女性，常伴有高脂血症、高胆固醇血症，具有一定的家族遗传性，其发病部位可见于全身各器官，以眼睑周围多见，跟腱部位相对少见，对于生长于肌腱的结节性黄色瘤又称腱黄瘤，常伴有 II、III 型高脂蛋白血症[1]，临床上黄色瘤多采取内科治疗，对于重度的黄色瘤内科保守无效，影响美观及功能时可采取外科手术切除，现报告 1 例通过外科手术切除后经病理学诊断证实的患者，为临床治疗该罕见疾病提供一定的临床经验。

1 病例资料

患者女性，68 岁，因“无意中发现双踝后侧多发性肿块 6 年”入院；现病史：患者自诉 6 年前无明显诱因下发现双踝后侧多发无痛性肿块，否认外伤史，否认发热，否认患肢麻木乏力，因肿块较小不影响日常生活，故当时未予重视，未作任何处理。近年来发现肿块持续存在且不断增多、增大，经休息后症状无明显缓解，逐渐影响行走及踝关节屈伸活动，为求进一步治疗来本院就诊。既往史：既往患者体健，否认高血压、糖尿病、心脏病等病史，否认肝炎等传染病病史，既往曾有白内障、子宫肌瘤手术史，否认踝部感染及骨折外伤史，无食物及药物过敏史及特殊药物应用史。专科查体：双侧踝关节皮肤完整，双侧可见多个大小不等类圆形肿块，向外膨隆，表面皮肤色泽良好，无红肿、破溃，肿块质软，肿块未触及波动感，局部无压痛、叩击痛，活动度欠佳，与周围组织无明显粘连，右侧可触及最大的肿块约 4 cm×3 cm，左侧可触及最大的肿块约 2 cm×2 cm，双侧跟腱质硬，可触及弥漫性软组织肿块（图 1a），边界不清，双踝关节背伸及趾屈活动明显受限，踝关节反射及踝震挛因肿块附着跟腱未能引出，皮肤触觉、温痛觉正常，双下肢足背动脉波动可触及，患肢末梢血运可。入院后给予彩超检查，见图 1b。进一步完善相关实验室检查，甲状腺功能正常、血糖正常、肝肾功能正常、凝血功能正常、血尿常规正常、PCT 及 CRP 正常，血脂全套多项指标异常升高：甘油三酯 3.02 mmol/L、总胆固醇 6.95 mmol/L、载脂蛋白 A1 1.67 g/L、载脂蛋白 B 1.31 g/L、小密低密度脂蛋白胆固醇 1.73 mmol/L、载脂蛋白 E 117.37 mg/L。白介素 IL-4、IL-6、IL-8、IL-12p、IL-17A 明细升高，肿瘤坏死因子 α 3.38 pg/mL，干扰素、T 细胞、B 细胞、NK 细胞、CD4/CD8 比值未见明显异常，常规心电图及胸片检查未见明显异常。X 线示双足踝部、胫腓骨下段骨质增生，未见明显骨性异常，双踝后缘软组织肿胀，故除外骨肿瘤及异常骨性生长。双下肢 MRI 示双侧胫腓骨骨质未见明显异常，右踝关节后上缘软组织内见大小约 6.5 cm×4.5 cm 类圆形异常信号灶，T1WI 呈欠均匀低信号，T2WI 呈混杂稍高信号，边界清晰，所示左踝后缘实性占位大小约 4.3 cm×3.6 cm 异常信号灶（图 1c），偏良性占位可能。

入院后排除手术及麻醉相关禁忌证后，择期在全麻下行双侧跟腱多发性黄色瘤手术切除治疗。手术以

DOI:10.20184/j.cnki.Issn1005-8478.100211

作者简介：殷乐，住院医师，研究方向：骨科，（电子信箱）remind0104@126.com

* **通信作者**：李业成，（电话）021-69692702，（电子信箱）312621691@qq.com

肿块为中心沿跟腱外缘 2 cm 处做长约 15 cm 切口，依次切开皮肤筋膜层，分离、显示肿块，术中见肿块与跟腱粘连隆起于跟腱表面，移动度欠佳，肿瘤沿跟腱弥漫性分布，边界不清，跟腱质硬，沿跟腱逐步剥离瘤体，将隆起的肿块完整切除（图 1d），切下瘤体组织质硬，色黄如鱼肉状，标本病理送检（图 1e, 1f），彻底止血后冲洗缝合伤口，术后给予消炎、消肿、止痛、活血化瘀对症处理。术后 2 周顺利拆线，皮肤愈合良好（图 1g），术后 2 个月复查，患者已恢复独立行走功能（图 1h）。

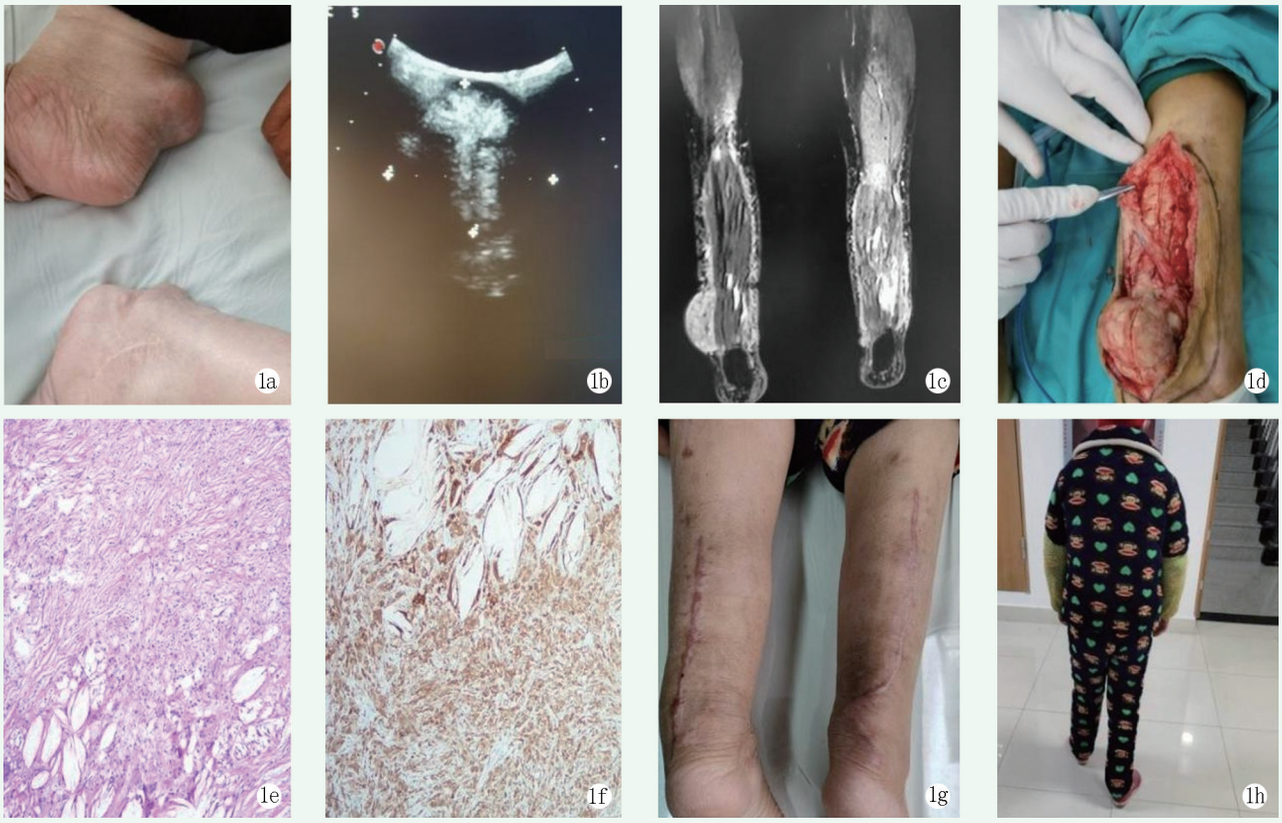

图 1. 患者女性，68 岁。1a：术前双踝部多发大小不等瘤体；1b：术前超声显示双足跟处皮下软组织内见低回声区；1c：MRI 示双侧胫腓骨骨质未见明显异常，右踝关节后上缘软组织内见大小约 6.5 cm×4.5 cm 类圆形异常信号灶；1d：术中切除双侧多发瘤体，保留跟腱功能及其完整性；1e：HE 染色：大量泡沫样组织细胞结节状增生，伴部分胆固醇结晶，少量多核巨细胞；1f：免疫组化：CKpan（−），lyso（+）、CD68（+），表达泡沫细胞；1g：术后 2 周顺利拆线，皮肤愈合良好；1h：术后 2 个月复查，患者已恢复独立行走功能。

Figure 1. A 68-year-old female. 1a: Gross appearance of multiple tumors in unequal size on both ankles before surgery; 1b: Preoperative ultrasound showed low echo area in the subcutaneous soft tissue at the heel of both feet; 1c: MRI showed no obvious abnormalities in bilateral tibia and fibula, while circular abnormal signal lesion of about 6.5 cm×4.5 cm found in the soft tissue of the posterior upper margin of the right ankle; 1d: Bilateral multiple tumors were removed intraoperatively to preserve the function and integrity of the Achilles tendon; 1e: HE staining showed a large number of foam-like histiocytic nodular hyperplasia, accompanied by some cholesterol crystals and a small number of multinuclear giant cells; 1f: Immunohistochemistry presented CKpan (−), whereas lyso (+) and CD68 (+) in the foam cells; 1g: Stitches were removed successfully 2 weeks after surgery, and the incision healed well; 1h: At interview 2 months after surgery, the patient had regained independent walking function.

2 讨 论

黄色瘤是一种临床上较为罕见的良性病变，其生长比较缓慢，该病通常先行降低胆固醇及血脂为主的内科治疗，当内科保守治疗疗效欠佳，当肿瘤体积过大，出现疼痛或影响关节活动时，才采取外科手术干预治疗，术后继续内科治疗[2]。对于黄色瘤辅助检查常采用术前 MRI 检查、B 超，术后肿瘤病理学检查，三者相结合，其中病理学检查是确诊黄色瘤的金标准，必要时可行基因测序检测。

黄色瘤最早由 Simon GusTav 于 1865 年报道，为膝关节滑膜黄色瘤[3]，随后国内外陆续有该病例相关报道，黄色瘤同时可伴发相关并发症。Domzal 等[4]曾报道黄色瘤伴发椎体自发性骨折，该肿瘤是一种脂质代谢障碍导致脂质蓄积的良性肿瘤，脂蛋白功能障

碍与黄色瘤病理生理学进展有关[5]。血浆中过高的胆固醇、甘油三酯和磷脂在肌腱等组织内集聚沉积后被巨噬细胞吞噬形成瘤样组织[6]。黄色瘤发病机制目前尚未完全清楚。该肿瘤较为罕见且具有遗传性，有性别差异，女性发病率高于男性，好发于眼部周围，偶尔也可见于跟腱部。此外黄色瘤也可继发于糖尿病或者甲状腺疾病，本例患者否认糖尿病及甲状腺疾病病史，术前血糖及甲状腺功能未见明显异常，但其血脂异常，甘油三酯及总胆固醇均明显增高，其母亲也有高脂血症病史，故该患者发病相关的血脂异常具有遗传相关因素。

关于黄色瘤分型，临床上分为原发性黄色瘤、继发性黄色瘤、血脂正常性黄色瘤，结合病史及化验检查结果，可排除继发性黄色瘤及血脂正常性黄色瘤，考虑该患者为原发性黄色瘤。

对于手术方式的选择，有部分切除保留跟腱的连续性及完整性以及切除全部跟腱彻底根治黄色瘤，肌腱移植代替跟腱，该患者给予跟腱部分切除，原因该肿瘤为良性病变，有望通过严格的内科治疗预防疾病进展，其次患者年龄较大，对运动功能期望较低，部分切除后即可明显改善其运动功能，完成日常基础运动所需，术后需长期治疗高脂血症，有报道称积极治疗高脂血症不但可以预防术后黄色瘤的复发，还能降低心脑血管疾病的发生风险[7]。患者术后恢复良好，门诊定期随访观察。

利益冲突声明 所有作者声明无利益冲突

作者贡献声明 殷乐：酝酿和设计实验、实施研究、采集数据、起草文章、统计分析；李业成：分析及解释数据、文章审阅、行政及技术或材料支持、指导

参考文献

[1] 李晓光 . 色素绒毛膜样滑膜炎 (滑膜黄色瘤)最初的报告 [J] . 中国矫形外科杂志, 2010, 18 (21) : 1770.
Li XG. Initial report of pigmented chorionic synovitis (synovial xanthoma) [J] . Orthopedic Journal of China, 2010, 18 (21) : 1770.

[2] 吴福雨, 曲灿华, 姜杰等 . 细针穿刺细胞学报告双侧跟腱黄色瘤 1 例 [J] . 广东化工, 2020, 47 (4) : 35-36.
Wu FY, QU SH, Jiang J, et al. Fine needle aspiration cytology reports a case of bilateral Achilles tendon xanthoma [J] . Guangdong Chemical Industry, 2020, 47 (4) : 35-36.

[3] 斯清庆, 陈爱民, 葛智纯 . 手背多发性结节性黄色瘤 1 例 [J] . 中国矫形外科杂志, 2002, 10 (S1) : 62. DOI: 10.3969/j.issn.1005-8478.2002.z1.039.
Si QQ, Chen AM, Ge ZC. Multiple nodular xanthoma of the dorsal hand: case report [J] . Orthopedic Journal of China, 2002, 10 (S1) : 62. DOI: 10.3969/j.issn.1005-8478.2002.z1.039.

[4] Domzal T, Strzalko M, Szadowska A. A case of cutaneo-tendinous xanthomatosis associated with hyperelasticity of joint capsules complicated by spontaneous vertebral fractures [J] . Wiad Lek, 1966, 19 (11) : 883-885.

[5] Han XJ, Lin HR, Zhang JB. A case of xanthoma of bilateral achilles tendon [J] . J Clin Radiol, 2016, 35 (9) : 1307-1308. DOI: 10. 13437/j. cnki. jcr. 2016. 09. 005.

[6] 兰国宾, 李双标, 戴士林, 等 . 双足跟腱黄色瘤的超声、MRI 表现与病理对照 1 例 [J] . 放射学实践, 2015, 30 (9) : 967-968. DOI: 10. 13609/j. cnki. 1000-0313. 2015. 09. 021.
Lan GB, Li SB, Dai SL, et al. The ultrasonographic and MRI findings of xanthoma of Achilles tendon of both feet were compared with pathological findings in one case [J] . Radiological Practice, 2015, 30 (9) : 967-968. DOI: 10. 13609/j. cnki. 1000-0313. 2015. 09. 021.

[7] 韩建秀, 蔺鸿儒, 张建兵 . 双侧跟腱黄色瘤一例 [J] . 临床放射学杂志, 2016, 35 (9) : 1307-1308. DOI: 10.13437/j.cnki.jcr.2016.09.005.
Han JX, Lin HR, Zhang JB. Bilateral Achilles tendon xanthoma: a case report [J] . Journal of Clinical Radiology, 2016, 35 (9) : 1307-1308. DOI: 10.13437/j.cnki.jcr.2016.09.005.

（收稿：2023-03-20 修回：2025-01-07）
（同行评议专家：范爱民，刘守正，苏军）
（本文编辑：郭秀婷）