

· 基础研究 ·

腰椎经皮椎弓钉皮质轨迹置入的影像解剖测量

徐伟杰¹, 朱云鹏², 王洪伟³, 项良碧^{3*}

(1. 锦州医科大学北部战区总医院研究生培养基地, 辽宁沈阳 110016; 2. 中国医科大学北部战区总医院研究生培养基地, 辽宁沈阳, 110016; 3. 北部战区总医院骨科, 辽宁沈阳 110016)

摘要: [目的] 测量中老年人腰椎经皮椎弓根皮质骨螺钉的解剖学参数并分析其经皮置钉可行性。[方法] 选取 50 例中老年人腰椎三维 CT 资料并导入 Aquarius iNtution Viewer V 4.4.6 软件, 测量各节段皮质骨螺钉置钉横断面与矢状面的进钉角度、安全范围、钉道直径及长度、螺钉轨迹皮肤进钉点至椎体上终板的距离和进钉点至棘突轴线的距离。[结果] L₁₋₅ 螺钉轨迹皮肤进钉点至椎体上终板的距离差异无统计学意义 ($P>0.05$), 进钉点至棘突轴线的距离差异有统计学意义 ($P<0.05$)。横断面上 L₁₋₅ 各节段的钉道直径逐渐增大, 差异具有统计学意义 ($P<0.05$); 各节段的钉道实际长度差异有统计学意义 ($P<0.05$), 男性各节段钉道实际长度大于女性, 差异有统计学意义 ($P<0.05$); 腰椎各节段钉道理想外偏角较一致, 差异无统计学意义 ($P>0.05$)。矢状面上 L₁₋₅ 各节段钉道直径逐渐减小, 差异具有统计学意义 ($P<0.05$), 腰椎各节段钉道直径性别差异无统计学意义 ($P>0.05$)。L₁₋₅ 各节段钉道理想头倾角差异无统计学意义 ($P>0.05$), 各节段钉道理想头倾角性别差异无统计学意义 ($P>0.05$)。[结论] 通过至椎体上终板及至棘突中线的距离可找出经皮椎弓根皮质骨轨迹螺钉的体表定位点, 其在各节段间存在差异, 该点可为中老年人腰椎经皮椎弓根皮质骨轨迹螺钉置入提供参考。

关键词: 影像解剖测量, 皮质骨轨迹螺钉, 微创手术, 经皮椎弓根固定**中图分类号:** R687 **文献标志码:** A **文章编号:** 1005-8478 (2022) 01-0063-06

An radiographically anatomical measurement of cortical bone trajectory for percutaneous lumbar pedicle screw placement
// XU Wei-jie¹, ZHU Yun-peng², WANG Hong-wei³, XIANG Liang-bi³. 1. Postgraduate Training Base of Jinzhou Medical University; 2. Postgraduate Training Base of China Medical University; 3. Department of Orthopaedics, General Hospital of CPLA Northern Theater Command, Shenyang 110016, China

Abstract: [Objective] To measure the anatomical parameters of cortical bone trajectory (CBT) for lumbar percutaneous pedicle cortical placement in middle-aged and elderly persons, and explore the feasibility of CBT percutaneous screw placement. [Methods] The three-dimensional CT data obtained from 50 middle-aged and elderly persons were imported into Aquarius iNtution Viewer V4.4.6 software. The screw insertion angle, safety range, diameter and length of the nail path, the distance between skin screw insertion point and vertebral upper endplate and the distance between screw insertion point and spinous process axis were measured. [Results] There was no significant difference in the distance from the skin entry point to the vertebral upper endplate ($P>0.05$), whereas there was significant difference in the distance from the skin entry point to the spinous process axis from L₁ to L₅ ($P<0.05$). In transvers plane, the diameters of the nail path gradually increased from L₁ to L₅, which was statistically significant ($P<0.05$). The actual length of the nail path in different segments was of statistical significance ($P<0.05$), which in the male proved significantly greater than that in the female segments ($P<0.05$). The ideal external deviation angles of the nail path in each segment of lumbar spine remained consistent, with no significant differences ($P>0.05$). In sagittal plane, the diameters of the nail path gradually decreased from L₁ to L₅, which was statistically significant ($P<0.05$), while no significant differences in the diameters of the nail path were found between two genders ($P>0.05$). The ideal cephalad inclination angle remained unchanged from L₁ to L₅ ($P>0.05$), and was not significantly different between the two genders ($P>0.05$). [Conclusion] From the upper endplate of vertebral body to the midline of spinous process, a body surface positioning point for CBT percutaneous pedicle screw might be assured, which varies among different segments. This point can provide reference for the CBT percutaneous pedicle screw placement in middle-aged and elderly people.

Key words: radiographically anatomic measurement, cortical bone trajectory, minimally invasive surgery, percutaneous pedicle screw fixation

DOI:10.3977/j.issn.1005-8478.2022.01.12

作者简介: 徐伟杰, 医师, 硕士研究生, 研究方向: 脊柱脊髓损伤的修复重建, (电话) 15971569642, (电子信箱) weijiexu1991@163.com

* 通信作者: 项良碧, (电话) 15309889267, (电子信箱) xiangliangbi1963@163.com

随着老年患者骨质疏松症的发病率逐渐增加,老年患者脊柱手术的数量也随之增加^[1]。传统椎弓根螺钉(traditional pedicle screw, TPS)固定已成为一种常规的脊柱融合内固定技术,被广泛应用于治疗腰椎退行性变、骨折、肿瘤及畸形等疾病并取得了不错的临床治疗效果^[2],但传统TPS固定方法会出现各种并发症(如螺钉松动、脱出等),在骨质疏松和老年患者中尤甚^[3-6]。为了获得更好的脊柱内固定效果, Santoni等^[7]提出了椎弓根皮质骨螺钉技术(cortical bone trajectory, CBT),螺钉轨迹在矢状面上由尾侧向颅侧,横断面上由内侧向外侧,增加了螺钉与皮质骨的接触面积,极大提高了螺钉的固定强度。但是传统CBT螺钉技术在置钉过程中需要充分剥离棘突两侧椎旁肌^[7, 8],容易导致术后椎旁肌萎缩和去神经化等^[9, 10]。而经皮椎弓根螺钉(percutaneous pedicle screw, PPS)技术侵入性小且不会损伤椎旁肌^[11],为降低CBT螺钉技术并发症,将PPS技术引入到CBT螺钉技术中。本研究通过患者三维CT影像资料,研究正常中老年人腰椎经皮CBT螺钉置入轨迹的影像学参数及经皮置钉的可行性,现报道如下。

1 资料与方法

1.1 纳入与排除标准

纳入标准:(1)年龄 ≥ 50 岁;(2)腰椎影像资料正常;(3)既往无腰椎病史。

排除标准:(1)腰椎畸形;(2)骨质破坏;(3)椎体肿瘤;(4)有腰椎既往手术史者。

1.2 一般资料

回顾性分析2015年11月—2015年12月于本院行腰椎三维CT扫描患者的影像资料,共50例患者符合纳入标准,纳入本研究。男20例,女30例,平均年龄(59.34 ± 5.87)岁。测量患者腰椎三维CT资料并导入Aquarius iNtuition Viewer V4.4.6软件,测量各节段皮质骨螺钉置钉横断面与矢状面的进钉角度、安全范围、钉道直径及长度、螺钉轨迹皮肤进钉点至椎体上终板的距离和进钉点至棘突轴线的距离。该研究获得本院医学伦理委员会批准,且患者均知情同意。

1.3 影像测量方法

应用Aquarius iNtuition Viewer V4.4.6软件测量患者L₁~L₅各节段的单侧解剖学参数。选择腰椎CBT螺钉的进钉点位于上关节突中心垂直线与同侧横突下缘

下1mm水平线的交点处,并将其投影标注于矢状面和横断面的腰椎各节段上^[12]。

测量腰椎各节段CBT螺钉的置钉横断面与矢状面进钉角度、安全范围、钉道直径及长度^[12-14],螺钉轨迹皮肤进钉点至椎体上终板的距离和至棘突轴线的距离。

经皮置钉进钉点体表定位参数的测量矢状面上螺钉延长线与腰背部皮肤交点(P),椎体上终板延长线与腰背部皮肤交点(S),测量点P、S的距离即为螺钉轨迹皮肤进钉点至椎体上终板的垂直距离,横断面上过上述理想钉道作直线与腰背部皮肤交点为点M,过点M作棘突中线的垂线,所得线段长度即为螺钉轨迹皮肤进钉点至棘突中线的垂直距离(图1e, 1f)。最后通过与椎体上终板及棘突中线的距离确定经皮CBT螺钉的体表定位点。

横断面测量:通过上述软件在横断面上标注进钉点(A),作椎弓根内、外侧骨质最凹陷点(点C、D)的连线,于A点作过CD连线中点并止于椎体外侧骨皮质或上终板的线段(理想钉道),该线段的长度即为钉道实际长度。该线段与棘突中线的夹角即为横断面上钉道的理想外偏角。作射线AC、AD,两射线与棘突中线的夹角即为钉道外偏角度的安全范围。于点C、D向上述理想钉道作垂线,所得两垂线长度和即为横断面钉道直径(图1g)。

矢状面测量:矢状面于进钉点(A)过椎弓根上下骨质最凹陷点E、F的连线中点引线至椎体外缘骨皮质或上终板,该线段即为矢状面上螺钉理想钉道。上述理想钉道与椎体上终板所在平面的夹角即为矢状面上钉道理想头倾角。作射线AE、AF,两射线与椎体上终板所在平面的夹角即为钉道头倾角度的安全范围。分别于点E、F向上述理想钉道作垂线,所得两垂线长度和即为矢状面钉道直径(图1h)。

1.4 统计学方法

应用SPSS 26.0统计学软件分析数据,计量数据以 $\bar{x} \pm s$ 表示,资料呈正态分布时,两组间比较采用独立样本 t 检验,组内平面间比较采用单因素方差分析;资料呈非正态分布时,采用秩和检验。 $P < 0.05$ 为差异有统计学意义。

2 结果

2.1 进钉点

各节段螺钉体表进钉点的测量结果如表1所示。

L₁~L₅ 各节段螺钉体表定位点至椎体上终板的距离差异无统计学意义 ($P>0.05$)。L₁~L₅ 各节段螺钉体表进钉点至棘突中线的距离呈逐渐增大趋势, 差异有统计

学意义 ($P<0.05$)。男性和女性各节段螺钉体表进钉点的性别差异无统计学意义 ($P>0.05$)。

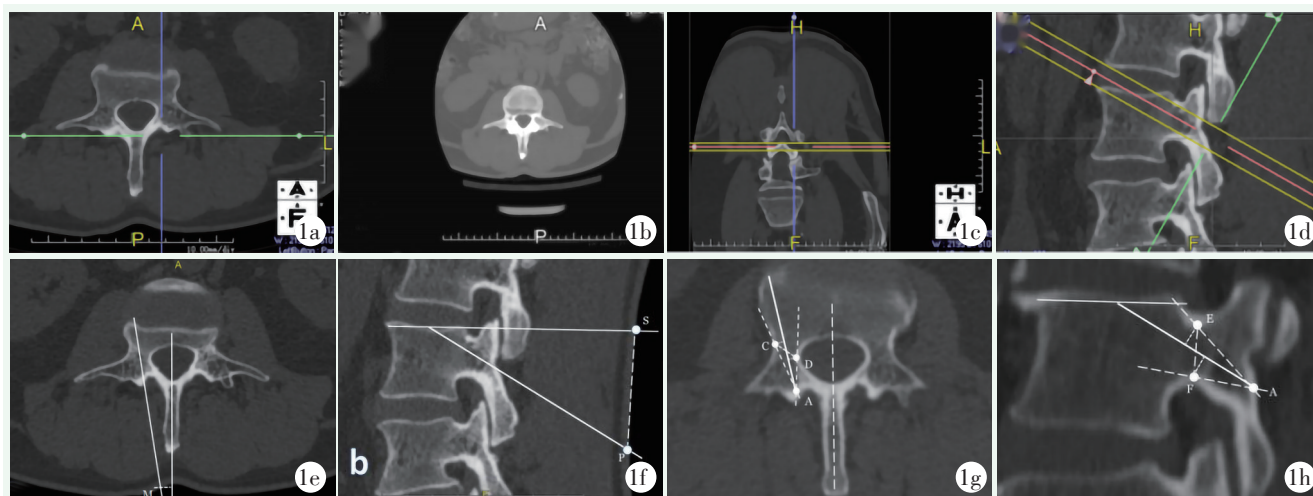


图 1 腰椎经皮椎弓钉皮质轨迹置入的影像解剖测量 1a~1d: 通过调节 CT 图像获得螺钉实际轨迹平面 1e: 横断面上螺钉轨迹皮肤进钉点参数的测量 1f: 矢状面上螺钉轨迹皮肤进钉点参数的测量 1g: 横断面上螺钉影像学参数的测量 1h: 矢状面上螺钉影像学参数的测量

表 1 进钉点参数测量结果 ($\bar{x} \pm s$) 与比较

指标	男性 (n=20)	女性 (n=30)	P 值
距上终板距离 (mm)			
L ₁	34.17±4.13	35.77±3.94	0.174
L ₂	34.91±3.42	35.63±4.15	0.525
L ₃	37.79±4.25	36.69±4.55	0.395
L ₄	36.48±4.29	35.70±4.16	0.525
L ₅	36.33±4.16	36.35±4.09	0.986
P 值	0.053	0.828	
距棘突中线距离 (mm)			
L ₁	6.97±1.70	6.43±2.01	0.333
L ₂	7.18±2.01	6.79±2.14	0.529
L ₃	7.56±1.67	6.88±2.34	0.270
L ₄	8.02±2.03	7.45±2.65	0.420
L ₅	8.97±2.09	8.85±2.10	0.842
P 值	0.011	<0.001	

2.2 横断面测量

横断面测量结果如表 2 所示。L₁~L₅ 各节段的钉道直径逐渐增大, 差异具有统计学意义 ($P<0.05$), L₁、L₂ 钉道直径女性明显小于男性, 差异具有统计学

意义 ($P<0.05$), 其他节段无性别差异 ($P>0.05$)。L₁~L₅ 各节段的钉道实际长度之间差异有统计学意义, 其中 L₄ 钉道实际长度最长 ($P<0.05$)。男性各节段钉道实际长度大于女性, 差异有统计学意义 ($P<0.05$)。腰椎各节段钉道理想外偏角较一致, 差异无统计学意义 ($P>0.05$), 男性和女性各节段钉道理想外偏角差异无统计学意义 ($P>0.05$)。腰椎各节段钉道外偏最小角度差异无统计学意义 ($P>0.05$)。腰椎各节段最大外偏角差异有统计学意义, 其中 L₅ 较大 ($P<0.05$), L₃ 女性最大外偏角显著大于男性 ($P<0.05$), 其他节段性别之间差异无统计学意义 ($P>0.05$)。

2.3 矢状面测量

矢状面测量结果如表 3 所示。男性和女性 L₁~L₅ 各节段钉道直径均逐渐减小, 差异具有统计学意义 ($P<0.05$), L₁、L₂ 节段钉道直径大于 L₄、L₅ 节段, 差异有统计学意义 ($P<0.05$), 腰椎各节段钉道直径性别之间差异无统计学意义 ($P>0.05$)。L₁~L₅ 各节段钉道理想头倾角差异均无统计学意义 ($P>0.05$), 各节段钉道理想头倾角性别差异无统计学意义 ($P>0.05$)。L₁~L₅ 各节段钉道头倾置钉的最小角度及最大角度差异均无统计学意义 ($P>0.05$), 且各节段性别差异均无统计学意义 ($P>0.05$)。

表2 横断面影像测量结果 ($\bar{x} \pm s$) 与比较

指标	男性 (n=20)	女性 (n=30)	P 值
螺钉直径 (mm)			
L ₁	6.13±1.42	5.22±1.00	0.011
L ₂	6.38±1.11	5.72±1.06	0.042
L ₃	6.84±1.09	6.40±1.17	0.187
L ₄	7.82±1.36	7.56±1.37	0.526
L ₅	9.90±1.06	9.32±1.15	0.082
P 值	<0.001	<0.001	
螺钉长度 (mm)			
L ₁	38.53±3.31	36.19±3.32	0.018
L ₂	40.53±2.93	37.37±3.31	0.001
L ₃	40.67±2.68	38.22±2.97	0.005
L ₄	41.19±2.25	38.99±2.72	0.004
L ₅	39.22±2.42	37.50±2.89	0.033
P 值	0.015	0.010	
外偏角 (°)			
L ₁	9.47±1.77	9.39±2.08	0.886
L ₂	9.89±1.16	9.44±1.65	0.296
L ₃	9.01±1.33	9.27±1.99	0.611
L ₄	8.68±1.45	9.50±1.90	0.110
L ₅	9.07±1.41	8.58±2.05	0.353
P 值	0.088	0.344	
最小角度 (°)			
L ₁	2.79±1.27	2.68±0.90	0.739
L ₂	3.06±1.59	3.01±1.39	0.904
L ₃	3.01±1.50	3.56±1.32	0.184
L ₄	2.67±1.11	3.33±1.44	0.087
L ₅	3.26±1.17	3.39±1.27	0.728
P 值	0.659	0.072	
最大角度 (°)			
L ₁	24.90±2.82	23.19±3.27	0.062
L ₂	26.34±3.14	24.34±3.62	0.049
L ₃	24.78±3.34	27.77±3.51	0.004
L ₄	25.32±2.96	27.15±3.71	0.071
L ₅	29.04±3.12	28.88±3.34	0.866
P 值	<0.001	<0.001	

3 讨论

CBT 螺钉固定技术是一种新颖的椎弓根螺钉置入技术, 螺钉在矢状面上由尾侧向头侧, 横断面上由内侧向外侧, 以实现通过椎弓根到椎体的最大皮质骨接触, 与 TPS 相比, 具有更好的抗轴向拔出力和力学稳定性^[7, 15-17]。因此, CBT 螺钉固定技术在维持术

后脊柱的稳定性方面能够发挥重大作用, 特别是对于合并骨质疏松或者骨量减少的腰椎退变性疾病的中老年患者而言具有重要的临床意义。研究结果显示, 与 TPS 固定技术相比, CBT 螺钉固定技术在腰椎融合术中能够提供相似的临床效果和椎间融合率, 然而 CBT 螺钉固定技术具有创伤小、术中失血量少、住院时间更短的优势^[18-25]。由于 CBT 螺钉固定技术具有切口小、螺钉把持力强、血管及神经损伤风险小等优点, 从而受到了临床医生的广泛研究和推广, 国内外大量的基础和临床研究证明该技术对于合并骨质疏松的腰椎疾病患者而言, 具有更加理想的脊柱固定效果。

表3 矢状面影像测量结果 ($\bar{x} \pm s$) 与比较

指标	男性 (n=20)	女性 (n=30)	P 值
螺钉直径 (mm)			
L ₁	10.09±1.32	10.32±1.41	0.567
L ₂	9.89±1.08	9.45±1.02	0.156
L ₃	9.30±1.19	9.35±1.20	0.882
L ₄	8.54±1.00	8.74±1.32	0.557
L ₅	7.65±1.45	7.49±1.26	0.678
P 值	<0.001	<0.001	
最佳头倾角 (°)			
L ₁	22.68±3.99	24.51±4.28	0.134
L ₂	22.63±3.53	23.83±4.45	0.318
L ₃	23.30±3.50	23.84±3.61	0.604
L ₄	23.56±3.76	23.87±3.74	0.771
L ₅	23.18±3.93	23.45±4.33	0.827
P 值	0.920	0.901	
最小角度 (°)			
L ₁	15.20±2.76	16.60±2.67	0.081
L ₂	15.77±2.83	16.69±2.17	0.201
L ₃	16.05±3.04	15.46±2.34	0.446
L ₄	16.48±2.87	15.97±2.10	0.475
L ₅	15.90±2.49	16.54±2.39	0.369
P 值	0.705	0.206	
最大角度 (°)			
L ₁	36.34±3.32	36.52±3.20	0.850
L ₂	37.19±2.70	36.87±2.97	0.701
L ₃	37.72±3.40	36.32±3.46	0.165
L ₄	37.61±4.04	37.44±2.96	0.860
L ₅	36.42±3.33	36.28±3.45	0.886
P 值	0.572	0.616	

本研究结果显示从 L₁₋₅ 螺钉轨迹皮肤进钉点至椎体上终板的垂直距离约为 34.87~36.97 mm, 差异无统计学意义 ($P>0.05$), 螺钉轨迹皮肤进钉点至棘突中线的垂直距离 L₁₋₅ 逐渐增大, 其中 L_{4, 5} 节段大于 L₁ 节段, 差异有统计学意义 ($P<0.05$)。传统 CBT 螺钉固定技术在置钉过程中, 即使没有其他操作步骤 (如减压等), 也需要剥离棘突两侧椎旁肌才能置入螺钉, 导致术中出血量增加、术后恢复时间较长。与传统的开放式手术相比, 微创 TLIF 术已被证明可有效减少腰椎椎间融合手术的医源性损伤^[14]。通过经皮置入 CBT 螺钉技术, 可以减少软组织损伤, 达到手术微创效果。目前还没有关于经皮 CBT 螺钉的影像解剖学研究的报道。

本研究结果显示, CBT 螺钉轨迹的头倾角和外偏角在腰椎各节段之间的差异均无统计学意义。Matsukawa 等^[12]的研究结果表明 L₁₋₅ 节段的螺钉轨迹理想头倾角范围为 25.5°~26.2°, 理想外偏角大约在 9°左右, 各节段螺钉进钉角度差异无统计学意义。Zhang 等^[13]的测量结果显示腰椎理想头倾角范围为 22°~26°, 理想外偏角范围为 9°~15°。陈文杰等^[14]的测量结果也显示腰椎各节段螺钉理想头倾角与外偏角之间的差异无显著性。本研究测量结果显示头倾角及外偏角与上述研究结果相似, 腰椎各节段钉道理想头倾角为 25.31°, 理想外偏角为 9.17°。在置钉过程中以各节段横断面和矢状面测量直径的较小值作为参考直径, 各节段钉道直径阈值 L₁₋₅ 分别为 5.58、5.98、6.58、7.66、7.55 mm, L_{4, 5} 节段钉道直径较 L_{1, 2} 大, 差异有统计学意义 ($P>0.05$)。钉道实际长度从 L₁₋₅ 分别为 37.13、38.49、39.08、39.65、38.33 mm, 其中 L_{3, 4} 节段钉道实际长度大于 L₁ 节段, 差异有统计学意义 ($P<0.05$)。男性各节段钉道实际长度大于女性, 差异有统计学意义 ($P<0.05$)。国外研究结果显示基于三维 CT 测量的腰椎 CBT 螺钉直径为 6.2~8.4 mm, 长度为 36.8~38.3 mm^[12]。国内研究结果显示腰椎 CBT 螺钉直径为 5.5~8.0 mm, 长度为 37.5~40.0 mm^[14]。腰椎各节段的 CBT 螺钉直径和长度差异可能与不同人群腰椎椎体和椎弓根的大小有关。

本研究尚有一定的局限性, 没有实际应用于临床, 还需要进一步的基础与临床证据。通过术前患者三维 CT 影像资料分析腰椎经皮 CBT 螺钉置入轨迹的影像解剖学参数及探讨经皮置钉的可行性, 对经皮 CBT 螺钉的后续进一步研究具有重要的临床意义。

参考文献

- [1] Chin DK, Park JY, Yoon YS, et al. Prevalence of osteoporosis in patients requiring spine surgery: incidence and significance of osteoporosis in spine disease [J]. *Osteoporos Int*, 2007, 18 (9): 1219-1224.
- [2] Nakajima Y, Hara M, Umebayashi D, et al. Biomechanical analysis of a pedicle screw-rod system with a novel cross-link configuration [J]. *Asian Spine J*, 2016, 10 (6): 993-999.
- [3] Hailong Y, Wei L, Zhensheng M, et al. Computer analysis of the safety of using three different pedicular screw insertion points in the lumbar spine in the Chinese population [J]. *Eur Spine J*, 2007, 16 (5): 619-662.
- [4] Sugisaki K, An HS, Espinoza Orías AA, et al. In vivo three-dimensional morphometric analysis of the lumbar pedicle isthmus [J]. *Spine*, 2009, 34 (24): 2599-2604.
- [5] 童金玉, 李新华, 晏美俊, 等. 椎弓根皮质骨轨迹螺钉技术的研究进展 [J]. *中国矫形外科杂志*, 2019, 27 (2): 159-164.
- [6] Ponnusamy KE, Iyer S, Gupta G, et al. Instrumentation of the osteoporotic spine: biomechanical and clinical considerations [J]. *Spine J*, 2011, 11 (1): 54-63.
- [7] Santoni BG, Hynes RA, McGilvray KC, et al. Cortical bone trajectory for lumbar pedicle screws [J]. *Spine J*, 2009, 9 (5): 366-373.
- [8] Mizuno M, Kuraishi K, Umeda Y, et al. Midline lumbar fusion with cortical bone trajectory screw [J]. *Neurol Med Chir*, 2014, 54 (9): 716-721.
- [9] Waschke A, Hartmann C, Walter J, et al. Denervation and atrophy of paraspinal muscles after open lumbar interbody fusion is associated with clinical outcome—electromyographic and CT—volumetric investigation of 30 patients [J]. *Acta Neurochir (Wien)* 2014, 156 (2): 235-244.
- [10] Bogduk N, Long DM. The anatomy of the so-called "articular nerves" and their relationship to facet denervation in the treatment of low-back pain [J]. *J Neurosurg*, 1979, 51 (2): 172-177.
- [11] Harris EB, Massey P, Lawrence J, et al. Percutaneous techniques for minimally invasive posterior lumbar fusion [J]. *Neurosurg Focus*, 2008, 25 (2): 1512-1512.
- [12] Matsukawa K, Yato Y, Nemoto O, et al. Morphometric measurement of cortical bone trajectory for lumbar pedicle screw insertion using computed tomography [J]. *J Spinal Disord Tech*, 2013, 26 (6): 248-253.
- [13] Zhang H, Ajiboye RM, Shamie AN, et al. Morphometric measurement of the lumbosacral spine for minimally invasive cortical bone trajectory implant using computed tomography [J]. *Eur Spine J*, 2016, 25 (3): 870-876.
- [14] 陈文杰, 王洪立, 姜建元, 等. 成人腰椎皮质骨钉道的解剖学研究 [J]. *中华骨科杂志*, 2015, 35 (12): 1213-1221.
- [15] Matsukawa K, Yato Y, Imabayashi H, et al. Biomechanical evaluation of the fixation strength of lumbar pedicle screws using cortical bone trajectory: a finite element study [J]. *J Neurosurg Spine*, 2015, 23 (4): 471-478.
- [16] Inceolu S, Montgomery WH Jr, St Clair S, et al. Pedicle screw insertion angle and pullout strength: comparison of 2 proposed strate-

- gies [J]. *J Neurosurg Spine*, 2011, 14 (5) : 670-676.
- [17] Matsukawa K, Yato Y, Kato T, et al. In vivo analysis of insertional torque during pedicle screwing using cortical bone trajectory technique [J]. *Spine*, 2014, 39 (4) : 240-245.
- [18] Hu JN, Yang XF, Li CM, et al. Comparison of cortical bone trajectory versus pedicle screw techniques in lumbar fusion surgery: a meta-analysis [J]. *Medicine (Baltimore)*, 2019, 98(33) : e16751.
- [19] Hung CW, Wu MF, Hong RT, et al. Comparison of multifidus muscle atrophy after posterior lumbar interbody fusion with conventional and cortical bone trajectory [J]. *Clin Neurol Neurosurg*, 2016, 145 (1) : 41-45.
- [20] Lee GW, Son JH, Ahn MW, et al. The comparison of pedicle screw and cortical screw in posterior lumbar interbody fusion: a prospective randomized noninferiority trial [J]. *Spine J*, 2015, 15 (7) : 1519-1526.
- [21] Kasukawa Y, Miyakoshi N, Hongo M, et al. Short-term results of transforaminal lumbar interbody fusion using pedicle screw with cortical bone trajectory compared with conventional trajectory [J]. *Asian Spine J*, 2015, 9 (3) : 440-448.
- [22] Sakaura H, Miwa T, Yamashita T, et al. Posterior lumbar interbody fusion with cortical bone trajectory screw fixation versus posterior lumbar interbody fusion using traditional pedicle screw fixation for degenerative lumbar spondylolisthesis: a comparative study [J]. *J Neurosurg Spine*, 2016, 25 (5) : 591-595.
- [23] 王洋, 席焱海, 吴学铭, 等. 应用皮质骨轨迹螺钉内固定治疗骨质疏松腰椎退变性疾病临床疗效 [J]. *中国矫形外科杂志*, 2016, 24 (21) : 1938-1942.
- [24] Matsukawa K, Yato Y, Kato T, et al. Cortical bone trajectory for lumbosacral fixation: penetrating S₁ endplate screw technique: technical note [J]. *J Neurosurg Spine*, 2014, 21 (2) : 203-209.
- [25] Chen YR, Deb S, Pham L, et al. Minimally invasive lumbar pedicle screw fixation using cortical bone trajectory—a prospective cohort study on postoperative pain outcomes [J]. *Cureus*, 2016, 8 (7) : e714.

(收稿:2021-04-01 修回:2021-09-26)

(同行评议专家: 刘德玉)

(本文编辑: 宁桦)

(上接 62 页)

- [18] Jena B, Mandal M. The emerging roles of exosomes in anti-cancer drug resistance and tumor progression: An insight towards tumor-microenvironment interaction [J]. *Biochimica Biophysica Acta Rev Cancer*, 2021, 1875 (1) : 188488.
- [19] Liu H, Qiu Y, Pei X, et al. Endothelial specific YY1 deletion restricts tumor angiogenesis and tumor growth [J]. *Sci Rep*, 2020, 10 (1) : 20493.
- [20] Wang J, Xu J, Xing G. Lycorine inhibits the growth and metastasis of breast cancer through the blockage of STAT3 signaling pathway [J]. *Acta Biochimica Biophysica Sinica*, 2017, 49 (9) : 771-779.
- [21] New M, White C, Mcgonigle P, et al. Prostacyclin and EMT pathway markers for monitoring response to lung cancer chemoprevention [J]. *Cancer Prevention Res (Philadelphia, Pa)*, 2018, 11 (10) : 643-654.
- [22] Körbel C, Linxweiler M, Bochen F, et al. Treatment of SEC62 over-expressing tumors by Thapsigargin and Trifluoperazine [J]. *Biomolecular Concepts*, 2018, 9 (1) : 53-63.
- [23] Kotnova A, Lyanova B, Dukhanina E, et al. Thapsigargin, inhibitor of sarco-endoplasmic Ca-ATPase, effectively suppresses the expression of S100A4 protein in human breast cancer cell line [J]. *Doklady Biochem Biophysics*, 2019, 486 (1) : 181-183.

(收稿:2021-04-19)

(同行评议专家: 李大森)

(本文编辑: 宁桦)