

· 技术创新 ·

## 改良 Stoppa 入路联合髂棘入路髋臼周围截骨术

郭海涛, 刘曙光, 梅玉峰, 梁 虎, 吴 奇, 李 辉, 李 军\*

(西安市红会医院风湿免疫关节矫形科, 陕西西安 710054)

**摘要:** [目的] 介绍改良 Stoppa 入路联合髂棘入路行髋臼周围截骨术的手术技术。[方法] 手术治疗 2018–2019 年本科收治的成人发育性髋关节发育不良患者共 3 例, 1 例单髋, 2 例双髋。术前 3D 打印骨盆及双髋关节, 并测量 LCE 角、ACE 角及 Tonnis 角。取腹正中 Stoppa 切口, 显露腹直肌鞘, 沿腹白线分开腹直肌, 沿腹膜外间隙暴露耻骨上支及四边体, 导针定位髋臼, 行耻骨、四边体截骨。再取髂棘入路, 显露髂前上棘及髂板, 并向坐骨大切迹方向行臼顶髂骨截骨, 再旋转截骨块, 4 枚皮质骨螺钉固定。[结果] 3 例患者均顺利完成手术, 无血管、神经损伤表现。术后 LCE 角、ACE 角较术前显著增加, Tonnis 角较术前显著减少 ( $P<0.05$ )。术后 6 周, 患者可扶单拐行走, 术后 3 个月, X 线片示截骨处已完全愈合后, 所有患者均弃拐, 完全负重行走。[结论] 此种手术技术, 可在直视下行耻骨支、髋臼后柱和四边体截骨, 避免了术中骨刀凿穿关节的风险。

**关键词:** 成人, 髋关节发育不良, 改良 Stoppa 入路, 四边体

**中图分类号:** R687      **文献标志码:** A      **文章编号:** 1005-8478 (2022) 03-0264-03

**Modified Stoppa approach combined with iliac spine approach for periacetabular osteotomy // GUO Hai-tao, LIU Shu-guang, MEI Yu-feng, LIANG Hu, WU Qi, LI Hui, LI Jun. Department of Immunology, Rheumatology and Joint Surgery, Xian Red Cross Hospital, Xian 710054, China**

**Abstract:** [Objective] To introduce the surgical technique of modified Stoppa approach combined with iliac spine approach for periacetabular osteotomy. [Methods] Periacetabular osteotomy through modified Stoppa approach combined with iliac spine approach was performed in 3 patients for adult developmental hip dysplasia, including 1 case with unilateral involved and 2 cases with bilateral affected, in our department from 2018 to 2019. Before operation a 3D printed pelvic model was made to measure the lateral center edge angle (LCE), anterior center edge angle (ACE) and Tonnis angle, additionally, mimic the osteotomies preoperatively. In the real operation, a Stoppa incision on the middle of the abdomen was made to expose the rectus abdominis sheath, separate the rectus abdominis along the white line, expose the suprapubic branch and the quadrilateral along the extraperitoneal space. Locating the acetabulum with guide pins, the pubis and quadrilateral osteotomies were conducted. After that, an iliac spine approach was made to expose the anterior superior iliac spine and the iliac plate, iliac osteotomy in the direction of the ischial notch was done, and then rotate the osteotomy block, fix it with 4 cortical screws. [Results] All the 3 patients had osteotomies performed successfully without complications, such as vascular and nerve injuries. The LCE and ACE increased significantly, whereas the Tonnis angle decreased significantly postoperatively compared with those preoperatively ( $P<0.05$ ). At 6 weeks after the operation, all the 3 patients resumed walking with a single crutch. By the time 12 weeks after surgery, the X-rays showed the osteotomy completely healed, and all the patients returned to walking with full weight bearing without crutches. [Conclusion] This surgical technique can perform osteotomy of the pubic ramus, posterior acetabular column and quadrilateral under direct vision, avoiding the risk of intraoperative osteotomy penetrating the joint.

**Key words:** adult, developmental hip dysplasia, modified Stoppa approach, quadrilateral surface

对于髋关节, 当股骨头不能被髋臼充分包裹的时候, 即可诊断为发育性髋关节发育不良 (developmental hip dysplasia, DDH)。通常是前、外侧覆盖不足, 进而导致髋关节炎的发生。伯尔尼髋臼周围截骨术 (peri-acetabular osteotomy, PAO) 是由 Profes-

sor Ganz 团队设计用于临床的髋臼发育不良的手术方法。自从 1988 年应用于临床治疗成人髋关节发育不良以来, 该术式在全世界得到了广泛的认可与应用。髋臼周围截骨术能够有效改善髋臼覆盖, 增加负重关节面面积, 使髋关节旋转中心内移, 减少髋

DOI:10.3977/j.issn.1005-8478.2022.03.15

作者简介: 郭海涛, 主治医师, 研究方向: 关节置换、四肢矫形、创伤, (电话) 18133928086, (电子信箱) DoctorGuo0301@163.com

\* 通信作者: 李军, (电子信箱) lijun67@fmmu.edu.cn

关节负重面软骨应力,从而达到预防和推迟骨关节炎发生的目的。但由于伯尔尼髌臼周围截骨术不能在直视下显露四边体,文献报道存在2%~3%的关节穿透率,且有较高的股外侧皮神经损伤风险,尤其对DDH相对高发率的青年女性,广泛暴露所致的皮肤瘢痕,影响美观。因此寻找一种可以在直视下完成四边体截骨,完全避免术中凿穿关节,以及更低的股外侧皮神经损伤率,更微创、更美观的手术技术成为需要。本团队设想通过Stoppa入路联合髂棘入路行髌臼周围截骨术,通过在2具尸体的4例髌关节上的具体操作,最终应用于临床。本文通过3例临床DDH患者的手术,介绍改良Stoppa联合髂棘入路行髌臼周围截骨术治疗成人发育性髌关节发育不良的手术技术。

## 1 手术技术

### 1.1 术前准备

术前拍摄骨盆正位(图1a)、髌关节侧位及假斜位(false profile view)X线片,并行骨盆及双髌关节3D打印,骨盆正位X线片上测量患者的LCE角(lateral center edge angle)及Tonnis角,假斜位X线片上测量ACE角(anterior center edge angle),并确定拟纠正到的LCE角、ACE角及Tonnis角角度,依据计划数据,术前可于3D模型上模拟截骨(图1d, 1f, 1g),克氏针固定,评价纠正后的髌关节包裹性。

### 1.2 麻醉与体位

全麻,患者仰卧于碳纤维手术床(条件不允许的话一般透视床亦可,需注意床下中央的支撑柱及床金属边缘影响术中透视)。

### 1.3 手术方法

全麻消毒,铺巾,取腹正中Stoppa切口,长约7~8 cm,逐层切开皮肤、皮下组织及筋膜层,显露腹直肌鞘,纵向锐性切开腱膜,沿腹白线分开腹直肌,沿腹膜外间隙暴露耻骨上支及四边体,结扎死亡冠血管,注意保护髂外血管,闭孔神经血管束,行耻骨支截骨,再沿白底方向打入导针定位四边体截骨方向(图1b, 1c),透视后用骨刀完成白底截骨。骨刀分离闭孔内肌部分起点,平行于髌臼下缘完成坐骨截骨(图1d)。再取髂嵴切口,髂板入路(图1e),依次切开皮肤、皮下及筋膜层,暴露髂前上棘,行髂前上棘,髂骨截骨,并向坐骨大切迹方向行白顶截骨(图1f),之后以耻骨上支近端截骨为铰链旋转截骨块(图1g)。临时固定后,3~4枚长皮质骨螺钉或3.0

mm克氏针固定,骨盆正位、髌关节侧位、假斜位透视见截骨旋转满意,髌关节覆盖良好。遂严密止血,各个切口逐层关闭。术后拍骨盆正位(图1h)、双髌关节侧位、假斜位X线片评估纠正效果。

### 1.4 术后处理

术后伤口冷敷以减少出血、肿胀,双下肢踝泵,肌肉静力等长收缩锻炼肌力。主动屈伸髌、膝关节。

## 2 临床资料

### 2.1 一般资料

3例患者,1例单髌(左侧),2例双髌,均女性,平均年龄(32.71±4.85)岁。门诊骨盆正位X线示:发育性髌关节发育不良(1例为左髌发育不良,2例为双髌发育不良)。经小组讨论最终决定行改良Stoppa联合髂棘入路。本研究经医院伦理委员会审批通过,所有患者均知情同意。

### 2.2 初步结果

3例患者均顺利完成手术,无血管、神经、腹腔、盆腔组织损伤表现。术后第2d疼痛感不剧烈,无头晕、腿软等相关不适,即可扶拐下地,双下肢部分负重活动。3例患者随访18~27个月,平均(25.14±4.78)个月,LCE角由术前的(1.40±6.99)°显著增加至术后的(25.20±4.76)°( $P<0.05$ );ACE角由术前的(1.78±7.15)°显著增加至术后的(23.82±4.89)°( $P<0.05$ );Tonnis角由术前的(25.30±6.38)°显著减少至术后的(2.70±5.52)°( $P<0.05$ )。术后6周,患者可扶单拐行走,术后3个月,X线片示截骨处已完全愈合后,患者弃拐并完全负重行走。典型病例见图1。

## 3 讨论

髌臼周围截骨术是治疗发育性髌关节发育不良的一种术式,其中应用最广泛的是由Ganz<sup>[1]</sup>在1988年首次提出的伯尔尼髌臼周围截骨术(Bernese periacetabular osteotomy, Ganz PAO)。针对Ganz PAO,多位学者曾阐述了多个手术入路,其中被广泛接受的是髂腹股沟入路和Smith-Petersen入路<sup>[2]</sup>。

Ganz PAO术中存在损伤血管、神经的风险,之前有报道因术中大血管损伤不得已而行血管栓塞术的病例。其中闭孔动脉是行Smith-Petersen入路最易受损的重要血管<sup>[3]</sup>。Elmadag等<sup>[4]</sup>报道在S-P入路行耻骨支截骨时,闭孔血管、闭孔神经就在截骨点后方

4~8 mm 处穿出, 不易被牵开, 因而存在很大的损伤风险。S-P 入路中, 过度的牵拉或器械的直接压迫, 会损伤股外侧皮神经至永久性的大腿前外侧皮肤感觉缺失而影响到手术满意度。Ganz 等<sup>[1]</sup>描述截骨术中最严重的并发症是骨刀凿穿关节, 其发生率约 2.7%, 主要原因是不能在直视下完成四边体的截骨, 且透视次数多。本研究的改良 Stoppa 入路中, 全程在直视下完成耻骨支、四边体截骨, 从内向外靠

近髌臼, 四边体表面完全直视<sup>[1]</sup>, 不需要术中透视, 即可完成四边体的截骨, 术后检查没有凿穿关节的情况发生。术中清晰显露闭孔神经、血管, 可将其充分牵开保护, 避免损伤, 并在不分离肌肉的情况下完成髂骨的截骨, 避免牵拉和压迫, 很少有股外侧皮神经损伤表现。此外, 本研究的手术病例中, 部分患者可分离显露出位于闭孔与腹壁下静脉之间的死亡冠血管, 亦得到了很好地保护, 减少了术中出血。

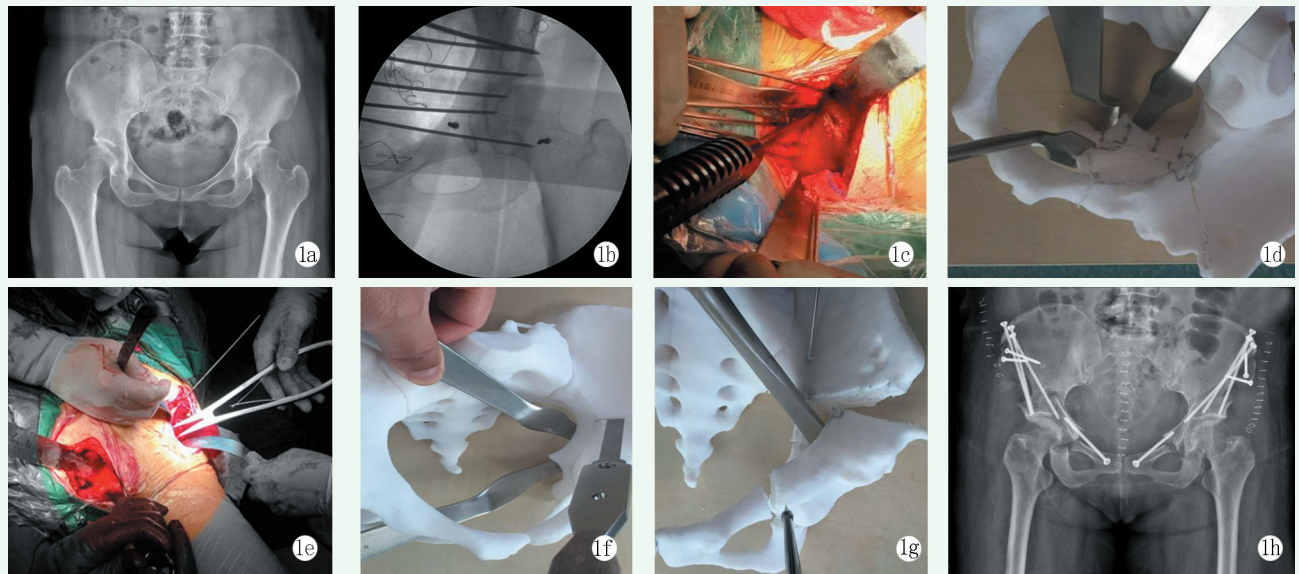


图1 患者, 女性, 31岁 1a: 术前骨盆正位 X 线片显示, 双侧髌臼发育不良 1b: 术中经 Stoppa 切口显示四边体, 置入导针, 透视以定位四边体 1c: 术中在完全直视下四边体截骨 1d: 3D 打印模型演示拉钩放置与臼底截骨和坐骨截骨 1e: 术中另行髂嵴切口, 完成髂骨截骨 1f: 3D 打印模型演示拉钩放置与髂骨截骨 1g: 3D 打印模型演示旋转截骨块 1h: 术后骨盆正位 X 线片示双侧截骨术后髌臼覆盖显著改善, 截骨均已愈合, 内固定位置良好

发育性髌关节发育不良常见于年轻的女性患者, 这类患者对通过髂腹股沟入路以及 Smith-Petersen 入路而行的髌臼周围截骨术的髌关节疼痛减轻, 髌关节功能改善的临床效果是肯定的, 但这两种切口因其较多的软组织剥离而致并发症较多, 切口长, 手术瘢痕明显, 对患者心理上的影响较大。有研究表明, Stoppa 切口更易愈合, 有着更小的手术瘢痕。通过改良的 Stoppa 联合髂棘入路, 手术瘢痕更加隐蔽, 术后外观满意度方面具有明显的优势。

应用改良 Stoppa 联合髂棘入路治疗成人发育性髌关节发育不良, 行髌臼周围截骨手术, 直视下行耻骨支、髌臼后柱和四边体截骨, 提高了截骨的精确性和手术的安全性, 减少术中透视次数, 缩短手术时间, 减少了股外侧皮神经、闭孔神经以及血管损伤等并发症, 术后皮肤瘢痕小, 隐蔽性好, 手术一次铺单解决双侧髌关节病变, 是一种较好的髌臼周围截骨入

路选择。

#### 参考文献

- [1] Ganz R, Klaue K, Vinh TS, et al. A new periacetabular osteotomy for the treatment of hip dysplasias. Technique and preliminary results [J]. Clin Orthop, 1988, 232 (232): 6-36.
- [2] Luo DZ, Zhang H. Comparison of three approaches of Bernese periacetabular osteotomy[J]. Ther Clin Risk Manage, 2016, 12 (1): 67-72.
- [3] Ali M, Malviya A. Complications and outcome after periacetabular osteotomy—influence of surgical approach [J]. HIP Int, 2019, 30 (1): 4-15.
- [4] Elmadag M, Uzer G, Yidiz F, et al. Safety of modified Stoppa approach for Ganz periacetabular osteotomy: a preliminary cadaveric study [J]. Acta Orthop et Traumatol Turc, 2016, 50 (4): 409-414.

(收稿:2021-04-15 修回:2021-05-10)

(本文编辑: 闫承杰)