

· 临床研究 ·

股骨原发未分化多形性肉瘤保肢治疗临床观察

周海振, 杜娟娟, 同志超*, 陈博, 薛鹏

(西安交通大学医学院附属红会医院骨病肿瘤科, 陕西西安 710054)

摘要: [目的] 观察手术联合化疗保肢治疗股骨原发未分化多形性肉瘤患者术后短期临床疗效。[方法] 回顾性分析本科2015年10月—2019年10月病理诊断为股骨原发未分化多形性肉瘤的10例患者临床资料。Enneking外科分期: IIA期1例, IIB期9例。术前接受新辅助化疗者4例, 术后化疗者8例。手术为肿瘤髋关节重建1例, 节段型假体重建1例, 肿瘤膝关节重建8例。按国际骨与软组织肿瘤协会(MSTS)评分系统评价术后功能情况。[结果] 所有患者均顺利完成手术, 无伤口不愈合及伤口周围感染, 无下肢深静脉血栓发生。全部患者均获随访7~43个月, 平均(25.10±14.18)个月。4例死亡, 1例带瘤存活, 5例无瘤存活。5例术后出现转移, 肿瘤转移平均时间(4.40±1.14)个月, 2例局部复发。术后3个月下肢MSTS评分平均(26.50±1.58)分。[结论] 新辅助化疗在部分病例并非必须, 广泛边界手术切除和化疗能够获得疾病局部控制, 病理性骨折及化疗不敏感患者术后复发及转移可能性较大, 保肢治疗下肢功能恢复满意。

关键词: 股骨, 骨未分化多形性肉瘤, 保肢

中图分类号: R738.1 **文献标志码:** A **文章编号:** 1005-8478(2022)09-0861-04

Clinical observation of limb salvage therapy for primary undifferentiated pleomorphic sarcoma of the femur // ZHOU Hai-zhen, DU Juan-juan, TONG Zhi-chao, CHEN Bo, XUE Peng. Department of Osteopathy and Oncology, Honghui Hospital, School of Medicine, Xi'an Jiaotong University, Xi'an 710054, China

Abstract: [Objective] To observe the short-term clinical outcomes of surgery combined with chemotherapy for primary undifferentiated pleomorphic sarcoma of the femur. [Methods] A retrospective study was done on 10 patients who received surgery combined with chemotherapy for primary undifferentiated pleomorphic sarcoma of the femur diagnosed by biopsy from October 2015 to October 2019 in our department. The tumor was of Enneking Stage IIA in 1 case and Stage IIB in 9 cases. Of them, 4 patients received preoperative neoadjuvant chemotherapy and 8 patients had postoperative chemotherapy conducted, and all patients received surgical treatment, including broad boundary surgical resection with hip reconstruction by prostheses for tumor in 1 case, segmental prosthetic reconstruction in 1 case, and knee reconstruction by prostheses for tumor in 8 cases. Postoperative function was assessed according to Musculoskeletal Tumor Society (MSTS) scoring system. [Results] All patients were successfully operated on without wound nonunion, infection around wound, and deep venous thrombosis of lower limbs. All patients were followed up for 7~43 months, with a mean of (25.10±14.18) months. Of them, 4 patients died, 1 patient survived with tumor, and 5 patients survived without tumor. Postoperative metastasis occurred in 5 patients with the mean time of metastasis of (4.40±1.14) months, and local recurrence occurred in 2 patients. The average MSTS score of lower limbs was (26.5±1.58) three months after surgery. [Conclusion] For this tumor, neoadjuvant chemotherapy is not necessary in some cases, whereas broad boundary surgical resection and chemotherapy might be effective to control it locally. The patients with pathological fractures and insensitive chemotherapy are more likely to have recurrence and metastasis after operation, however, the functional recovery of lower limbs is satisfactory after limb salvage therapy.

Key words: femur, undifferentiated pleomorphic sarcoma of bone, limb salvage

骨未分化多形性肉瘤(undifferentiated pleomorphic sarcoma of bone, UPS)过去称恶性纤维组织细胞瘤,由Feldman和Norman于1972年首次报道,2013年第4版WHO骨肿瘤分类中更名为未分化高

级别多形性肉瘤。该病较罕见、约占原发恶性骨肿瘤的2%,大约75%的原发BUPS发生于长骨^[1]。采用与治疗骨肉瘤相似的方案治疗BUPS可能是合理的^[2],但术前新辅助化疗未必能获得好的组织学反

DOI:10.3977/j.issn.1005-8478.2022.09.21

作者简介:周海振,主治医师,研究方向:骨肿瘤,(电话)18710333227,(电子信箱)haizhen317@163.com

*通信作者:同志超,(电话)13629209267,(电子信箱)zhichaotong@126.com

应, Dahlin 骨肿瘤中 Mayo 医院的资料没有足够的证据证明化疗有效, 且文献报道化疗不是患者总生存期的独立预后因素^[3], 美国资料显示该病5年生存率为38.3%^[4]。本文回顾性分析本院10例股骨原发 BUPS 患者临床资料并短期随访。现报道如下。

1 临床资料

1.1 一般资料

本研究共纳入10例股骨 BUPS 患者。其中, 男3例, 女7例, 年龄16~73岁, 平均(47.12±14.91)岁。所有患者术前进行原发部位 X 线片、CT 和 MRI

检查, 肺部 CT 检查及全身骨扫描检查, 穿刺活检10例。4例接受术前新辅助化疗(洛铂+阿霉素+异环磷酰胺), 8例接受辅助化疗(洛铂+阿霉素+异环磷酰胺)。临床表现为发病部位疼痛、关节附近肿胀伴功能障碍, 3例患者病理性骨折。本研究获医院伦理委员会审批, 所有患者均知情同意

1.2 手术方法

所有患者接受保肢治疗, 综合考虑患者的症状、体征、影像学检查、肿瘤侵袭范围。按照 Enneking 外科分期 IIA 期1例, IIB 期9例(其中3例病理性骨折)制定手术方案。接受瘤段切除肿瘤髋关节重建1例, 节段性假体重建1例, 肿瘤膝关节重建8例。

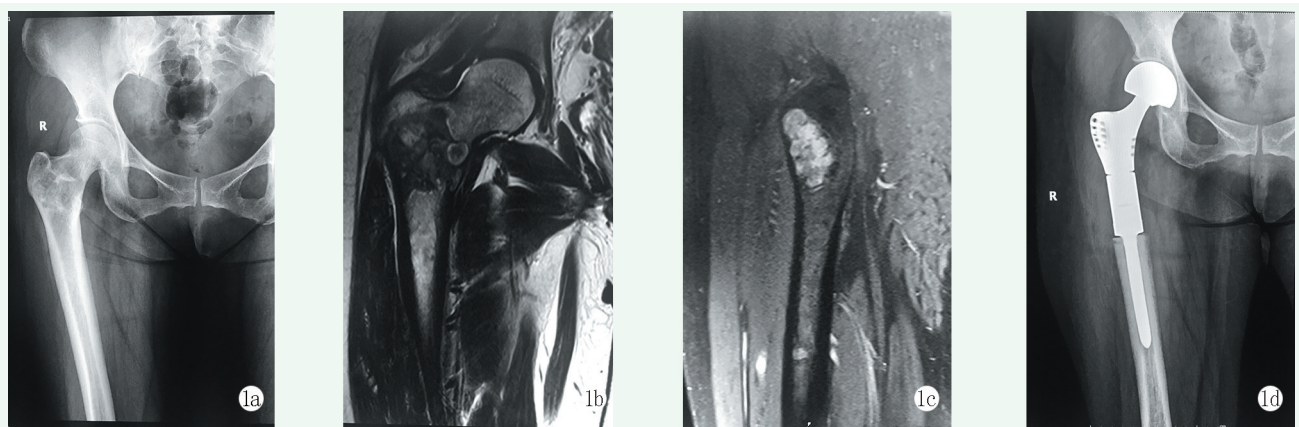


图1 患者, 女, 46岁, 组织穿刺活检诊断为 BUPS, IIA 期 1a: 术前 X 线片示股骨近端骨质破坏 1b, 1c: 术前 MRI 示肿瘤在骨内边界范围 1d: 术后 X 线片示假体位置良好

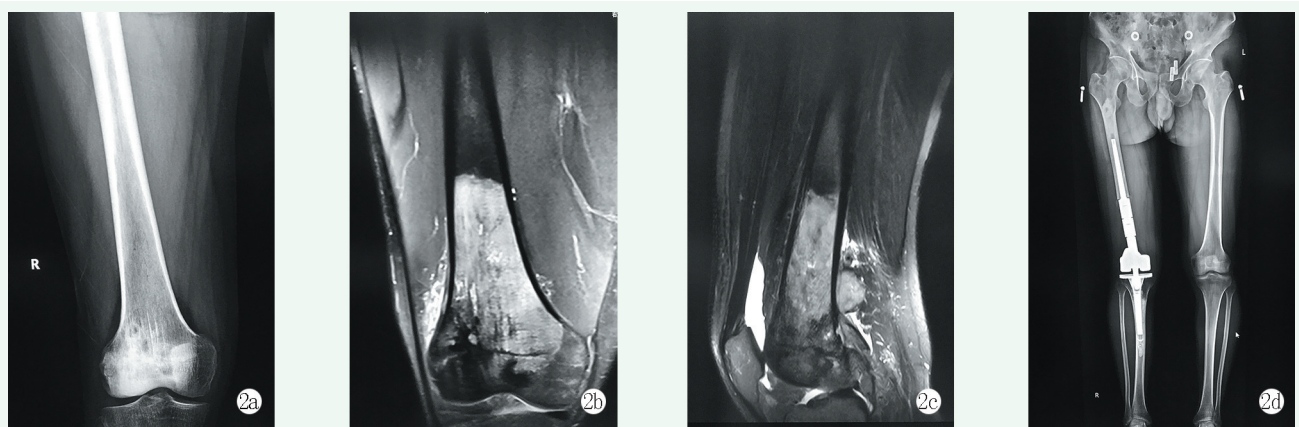


图2 患者, 男, 47岁, 活组织检查诊断为 BUPS, IIB 期 2a: 术前 X 线片示股骨远端骨质破坏 2b, 2c: 术前 MRI 示后方软组织包块, 肿瘤在股骨远端及周围软组织内范围 2d: 术后 X 线片示肿瘤膝关节假体位置良好

1.3 评价指标

术后每3个月进行1次胸部 CT 检查至术后2年, 随后每6个月对肿瘤转移情况进行1次评价。功能评估按照国际骨与软组织肿瘤协会(MSTS)评分系统检查肢体功能恢复情况。

2 结果

2.1 临床结果

全部患者接受手术治疗, 围手术期顺利, 术后抗炎抗凝治疗, 未出现伤口不愈合及伤口周围感染, 无下肢深静脉血栓发生。全部患者术后1个月伤口愈合良好, 接受化疗及患肢康复训练。4例接受新辅助化疗患者, 其中2例有效, 患肢疼痛明显减轻、肢体肿胀较化疗前好转, 患肢皮肤温度较化

疗前降低,表浅静脉怒张消失;X线片及MRI提示肿瘤边界清楚,满足保肢条件并接受手术治疗;另外2例新辅助化疗效果不明显,及时终止并给予手术治疗。2例患者年龄偏大,术前及术后均拒绝接受化疗,直接给予手术治疗。术后8例患者接受化疗,其中5例按指南要求完成6个疗程化疗,未规范完成化疗疗程的3例患者中,其中2例出现较严重胃肠道反应及骨髓抑制,1例出现严重骨髓抑制暂停。

10例患者术后3个月下肢MSTS评分平均(26.50±1.58)分:1例接受肿瘤髌关节重建,术后髌关节功能良好,下肢MSTS评分28分;1例接受节段性假体重建,下肢功能良好,MSTS评分29分;8例接受肿瘤膝关节重建,下肢MSTS评分平均(26.00±1.31)分。所有患者末次随访时均未出现假体松动、失效、假体周围骨折及感染。6例现存者末次随访时下肢MSTS评分(26.00±1.41)分。

2.2 肿瘤学结果

本组保肢治疗10例患者获得随访7~43个月,平均(25.10±14.18)个月。4例死亡(均死于肿瘤相关疾病),其中2例病理性骨折患者术后4个月出现局部软组织复发和远处肺部转移,分别于术后11个月和术后30个月死亡。1例未行化疗的高龄患者及1例拒绝化疗的患者分别于术后12个月和术后20个月死亡。5例患者至末次随访时无瘤存活,1例带瘤存活(肺部转移)。5例患者术后出现肺转移或者其他部位多发转移,出现转移平均时间(4.40±1.14)个月。

3 讨论

临床实践中,化疗和新辅助化疗对于骨肉瘤和尤文肉瘤都取得了良好的效果^[5-6],但是骨未分化多形性肉瘤(BUPS)的化疗效果及术前新辅助化疗的必要性存在争议。Bramwell等^[7]认为化疗可能提高术后患者生存率,但仅42%的患者新辅助化疗出现好的病理反应。Picci等^[8]研究表明1/3或1/4的BUPS患者对术前新辅助化疗获得好的组织学反应,因此新辅助化疗用于肿瘤与周围神经血管结构密切相关,围手术期不能获取安全手术边界病例。本组病例中仅4例患者接受新辅助化疗,其中2例表现为软组织包块变小,边界变清晰,另2例效果欠佳及时终止并给予手术治疗。由随访结果发现对于BUPS病例,在保证安全外科边界前提下新辅助化疗可能并非必须。

恶性肿瘤保肢治疗通过术前影像资料判定肿瘤生长部位、大小、侵犯范围、是否累及周围神经血管来制定合理手术方案^[9,10]。绝大多数国内外学者均认为早期发现并彻底切除是治疗BUPS最有效的方法^[11-13]。10例患者中1例股骨近端BUPS,按照Enneking分期属于IA期病变,直接给予瘤段切除肿瘤髌关节重建术;1例股骨干下段IIB期病变,新辅助化疗欠佳接受瘤段切除节段型假体重建术,其余8例股骨远端病灶(3例接受新辅助化疗)给予瘤段切除肿瘤膝关节重建术。全部患者根据术前影像设计切除范围,术中操作均做到肿瘤边缘外3cm切除。2例病理性骨折患者术后较早出现局部软组织复发和远处肺部转移,因此手术安全边界对于恶性肿瘤局部控制很重要,保肢治疗患肢功能恢复满意,病理性骨折患者选择保肢治疗需要慎重。

当前广泛边界手术切除和化疗对于BUPS能够获得疾病局部控制和长期生存已获大家认可^[14]。文献报道化疗能够提高患者生存率和降低转移发生率^[15,16],但没有充分手术仅单独化疗是不成功的,术后化疗与不化疗患者5年存活率分别为76%和50%。最新文献报道手术加化疗在提高患者生存时间上意义重大^[4]。本研究中8例患者术后给予化疗,未能完成术后规律化疗患者3例死亡,1例带瘤生存。病理性骨折患者2例较早出现术后转移和局部复发。故接受规律化疗疗程且化疗敏感患者长期生存可能性较高。

总之,新辅助化疗必要性存在争议,广泛边界手术切除和化疗能够获得疾病局部控制,病理性骨折患者保肢治疗需慎重。本研究不足之处系单中心回顾性分析,病例数较少,随访时间较短,尚需继续收集病例,尤其是多中心的研究,以期获得更加可靠的临床依据。

参考文献

- [1] Ozkurt B, Basarir K, Yildiz YH, et al. Primary malignant fibrous histiocytoma of long bones: long-term follow-up [J]. *Eklemler Hastalik Cerrahisi*, 2016, 27 (2): 94-99.
- [2] Jeon DG, Song WS, Kong CB, et al. MFH of bone and osteosarcoma show similar survival and chemosensitivity [J]. *Clin Orthop*, 2011, 469(2): 584-590.
- [3] Huang YT, Hong JQ, Meng JH, et al. Malignant fibrous neoplasms of long bones: analysis of the surveillance, epidemiology, and end results database from 1973 to 2015 [J]. *BMC Musculoskeletal Disorders*, 2020, 21 (1): 48-57.
- [4] Malik AT, Baek J, Alexander JH, et al. Malignant fibrous histiocyto-

- ma of bone: a survival analysis from the National Cancer Database [J]. *J Surg Oncol*, 2020, 121 (7) : 1097-1103.
- [5] 郭卫, 牛晓辉, 肖建如, 等. 骨肉瘤临床循证诊疗指南 [J]. *中华骨与关节外科杂志*, 2018, 11 (4) : 288-301.
- [6] 郭卫, 王臻, 郭征, 等. 尤文肉瘤肿瘤家族(ESFT)临床循证诊疗指南 [J]. *中华骨与关节外科杂志*, 2018, 11 (4) : 260-275.
- [7] Bramwell V, Steward WP, Nooij M, et al. Neoadjuvant chemotherapy with doxorubicin and cisplatin in malignant fibrous histiocytoma of bone: a european osteosarcoma intergroup study [J]. *J Clin Oncol*, 1999, 17 (10) : 3260-3269.
- [8] Picci P, Bacci G, Ferrari S, et al. Neoadjuvant chemotherapy in malignant fibrous histiocytoma of bone and in osteosarcoma located in the extremities: analogies and differences between the two tumors [J]. *Ann Oncol*, 1997, 8 (11) : 1107-1115.
- [9] 于秀淳, 徐明, 许宋锋, 等. 保留自身关节保技术治疗膝关节周围故入流的术式选择与临床疗效 [J]. *中国矫形外科杂志*, 2014, 22 (17) : 1547-8478.
- [10] 耿磊, 陈继营, 许猛, 等. 骨肉瘤的治疗进展 [J]. *中国矫形外科杂志*, 2015, 23 (21) : 1975-1978.
- [11] Otsuka T, Harada A, Wakida K, et al. Resection of malignant fibrous histiocytoma through a combined thoracic and abdominal wall approach [J]. *Kyobu Geka*, 2012, 65 (5) : 389-392.
- [12] Mei J, Zhu XZ, Wang ZY, et al. Functional outcomes and quality of life in patients with osteosarcoma treated with amputation versus limb-salvage surgery: a systematic review and meta-analysis [J]. *Arch Orthop Trauma Surg*, 2014, 134 (11) : 1507-1516.
- [13] Bertrand TE, Cruz A, Binitie O, et al. Do surgical margins affect local recurrence and survival in extremity, nonmetastatic, high-grade osteosarcoma [J]. *Clin Orthop*, 2016, 474 (3) : 677-683.
- [14] Sun J, Zhang RM, Zheng YX. En bloc resection and prosthesis implantation to treat malignant fibrous histiocytoma of the humerus [J]. *Adv Clin Exp Med*, 2017, 26 (5) : 781-787.
- [15] Jebson PJ, Sullivan L, Murray PM, et al. Malignant fibrous histiocytoma of the distal radius: a case report [J]. *J Hand Surg Am*, 2004, 29 (2) : 194-200.
- [16] Natarajan MV, Mohanlal P, Bose JC. Limb salvage surgery complicated by customised mega prostheses for malignant fibrous histiocytomas of bone [J]. *J Orthop Surg*, 2007, 15 (3) : 352-356.

(收稿:2021-04-01 修回:2021-06-22)
(同行评议专家: 于秀淳 王守丰)
(本文编辑: 郭秀婷)

读者·作者·编者

如何检索引用《中国矫形外科杂志》及文献格式

点击本刊网址进入《中国矫形外科杂志》官网 (<http://jxwk.ijournal.cn>), 点击上方菜单栏: 期刊浏览, 显示本刊站内检索窗口, 输入您要查找的自由词, 点击回车, 网页即显示相关内容, 点击排列方式, 您可按“相关性、发现时间……”排列篇名。点击篇名, 弹出摘要页面进行阅读。如果需要引用, 点击右上角“”符号, 在弹出的提示框里将内容复制粘贴: “Ctrl +C”复制, “Ctrl+V”在您的文中粘贴。

文献格式需严格按本刊格式要求进行修改, 作者仅引用前3位, 超过3位时, 加“等.”或“et al.”。英文作者仅用姓(last name), 只有首字母大写, 而名(first name, middle name)则用其第一个字母大写缩写。文章题目仅首字母大写。期刊名用Pubmed标准缩写, 示例如下:

- [1] 王本祯, 冯志伟, 宋军旗, 等. 阻挡针结合生根技术新型胫骨髓内钉治疗胫骨远端骨折[J]. *中国矫形外科杂志*, 2019, 27(20): 1913-1915.
- [2] 陈世益, 冯华. 现代骨科运动医学 [M]. 上海: 复旦大学出版社, 2020 : 197-200.
- [3] Bhan K, Tyagi A, Kainth T, et al. Reamed exchange nailing in nonunion of tibial shaft fractures: a review of the current evidence [J]. *Cureus*, 2020, 12 (7) : e9267.
- [4] Louachama O, Rada N, Draiss G, et al. Idiopathic spinal epidural lipomatosis: unusual presentation and difficult management [J]. *Case Rep Pediatr*, 2021. Epub ahead of print. http://https://www.researchgate.net/publication/349301832_Idiopathic_Spinal_Epidural_Lipomatosis_Unusual_Presentation_and_Difficult_Management

参考文献格式详细规范请参照参考文献格式国家标准 (GB-T7714-2005)。