

· 综 述 ·

腰椎间盘突出髓核脱出重吸收的研究进展[△]

孙一夫, 姜 宏, 俞鹏飞, 刘锦涛*

(南京中医药大学附属苏州市中医医院, 江苏苏州 215009)

摘要: 破裂型腰椎间盘突出症的发病机制是腰椎间盘突出后突破后纵韧带并脱出甚至离开原椎间隙向上或向下游离, 此类型腰椎间盘突出症具有压迫程度严重、症状重的特点, 并有发生神经损害的可能, 一般多积极手术治疗。近年来愈来愈多的研究发现破裂型腰椎间盘突出患者的髓核更容易发生重吸收, 并且保守治疗相对安全, 这为保守治疗破裂型腰椎间盘突出症提供了临床依据。本文就破裂型腰椎间盘突出症的临床特点、重吸收发生的机制、保守治疗的安全性及风险进行综述。

关键词: 破裂型腰椎间盘突出症, 后纵韧带, 重吸收, 保守治疗, 安全性

中图分类号: R681.5 **文献标志码:** A **文章编号:** 1005-8478 (2022) 15-1381-05

Research progress on resorption of prolapsed nucleus pulposus of lumbar intervertebral disc // SUN Yi-fu, JIANG Hong, YU Peng-fei, LIU Jin-tao. Suzhou Hospital of Traditional Chinese Medicine, Nanjing University of Chinese Medicine, Suzhou 215009, China

Abstract: The pathogenesis of ruptured lumbar disc herniation is that the nucleus pulposus of the lumbar intervertebral disc break-through the posterior longitudinal ligament and prolapse or even leaves the original intervertebral space with up or down migration. This type of lumbar disc herniation has the characteristics of serious compression, severe symptoms and the possibility of nerve damage, usually treated with surgery. In recent years with the in-depth study of clinical and imaging, it is found that the nucleus pulposus of ruptured lumbar disc herniation is more prone to be resorbed, and more suitable for conservative treatment, which provides a clinical basis for conservative treatment of ruptured lumbar disc herniation. This article reviews the clinical characteristics, mechanism of resorption, safety and risk of conservative treatment for ruptured lumbar disc herniation.

Key words: ruptured lumbar disc herniation, posterior longitudinal ligament, resorption, conservative treatment, safety

腰椎间盘突出症 (lumbar disc herniation, LDH) 是导致腰腿痛的常见原因之一。破裂型腰椎间盘突出症 (ruptured lumbar disc herniation, RLDH) 是 LDH 的一种特殊类型, 该类型突出的髓核组织突破了后纵韧带, 直接对椎管内容物进行刺激, 会产生较重的临床症状, 同时核磁共振显示突出物较大。目前临床上对于 RLDH 主要以手术治疗为主。但近年来, 不断有学者指出, RLDH 患者较其他类型 LDH 患者更易发生突出髓核的重吸收^[1], 并且保守治疗同样可以取得满意的疗效^[2]。该现象的发生机制可能与突出组织血管化、免疫反应、脱水等因素相关^[3]。然而关于 RLDH 的临床及影像学特点、重吸收发生机制以及保守治疗的安全性与风险, 目前尚未有系统阐述。本文对相关研究进展进行探讨并综述如下, 以期对 RLDH 的研究与临床诊疗提供有效依据。

1 RLDH 的临床及影像学特点

1.1 RLDH 的分型及分级

1.1.1 Macnab 分型

Macnab 分型是 LDH 最常见的分型之一^[4], 共分为 4 型: (1) P 型 (凸起型, protrusion): 椎间盘单纯凸起, 即纤维环膨出, 又可分为周围性凸起和局限性凸起 2 个亚型; (2) SE 型 (后纵韧带下突出型, subligamentous extrusion): 突出物尚未冲破后纵韧带, 纤维环大部分破裂或完全破裂; (3) TE 型 (后纵韧带后突出型, transligamentous extrusion): 突出物继续向外扩展, 冲破后纵韧带; (4) SQ 型 (游离突出型, sequestration): 突出的椎间盘组织脱离原椎间盘, 游离于椎管内或椎间孔内, 可压迫神经根或马

DOI:10.3977/j.issn.1005-8478.2022.15.08

[△]基金项目: 国家自然科学基金项目 (编号: 82074467, 82004393); 江苏省自然科学基金项目 (编号: BK20201180, BK20190191); 苏州市科技发展计划项目 (编号: SS202084)

作者简介: 孙一夫, 在读硕士研究生, 研究方向: 脊柱及骨关节疾病, (电话) 18562622262, (电子信箱) sunyifu1996@163.com

* 通信作者: 刘锦涛, (电子信箱) okdoctor@163.com

尾。其中P型和SE型为未破裂型，TE型和SQ型为破裂型。

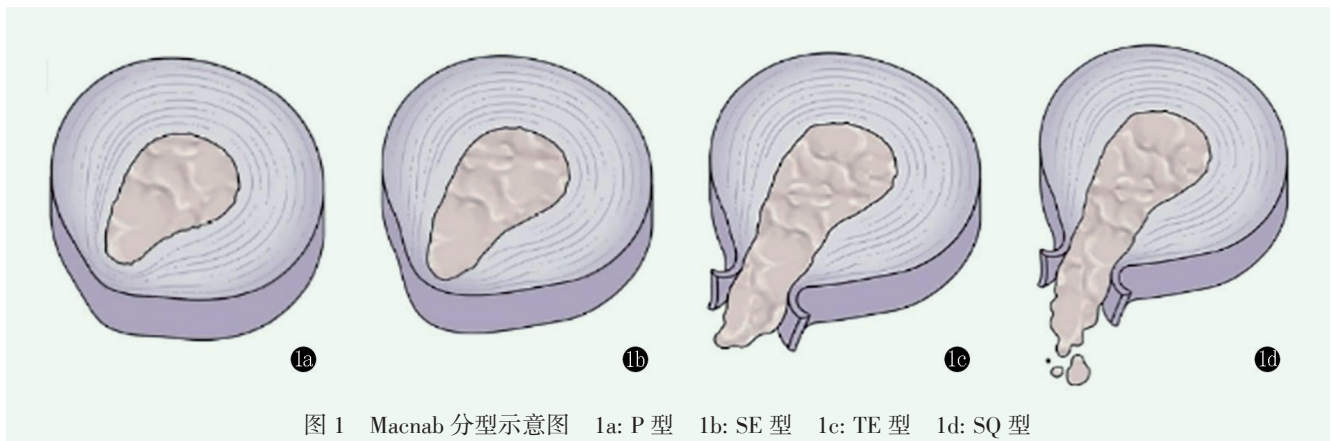


图1 Macnab分型示意图 1a: P型 1b: SE型 1c: TE型 1d: SQ型

1.1.2 小森博达分型及其改良分型

日本学者小森博达 (Komori) 等^[5] 根据 MRI 表现将 LDH 分为以下 3 型: (1) I 型: 突出物不超过椎体上缘, 未穿越后纵韧带, 相当于膨出型 (P 型); (2) II 型: 突出物上下游离距离未超过椎体高度的 1/2, 相当于纤维环破裂型 (SE 型) 或后纵韧带破裂型 (TE 型); (3) III 型: 突出物上下游离的距离超过椎体的 1/2, 相当于游离型 (SQ 型)。后小森博达等^[6] 又于 1996 年在《Spine》杂志上发文改进了他

的观察方法, 仍然将突出物分为 3 型 (图 2)。其中 1 型与 2 型区别于后纵韧带是否破裂, 这使得 RLDH 的定义更加清晰。3 型与 2 型的区别在于突出组织是否超过了母盘的高度。在观察中, 小森博达指出第 3 型突出的髓核组织较容易发生重吸收, 且突出物的吸收概率随着其游离的距离而增加, 并以此将 3 型再分为 3 级: 1 级突出物不超过椎体高度的 1/3; 2 级突出物介于椎体高度的 1/3~2/3; 3 级突出物超过椎体的 2/3 或呈游离型。

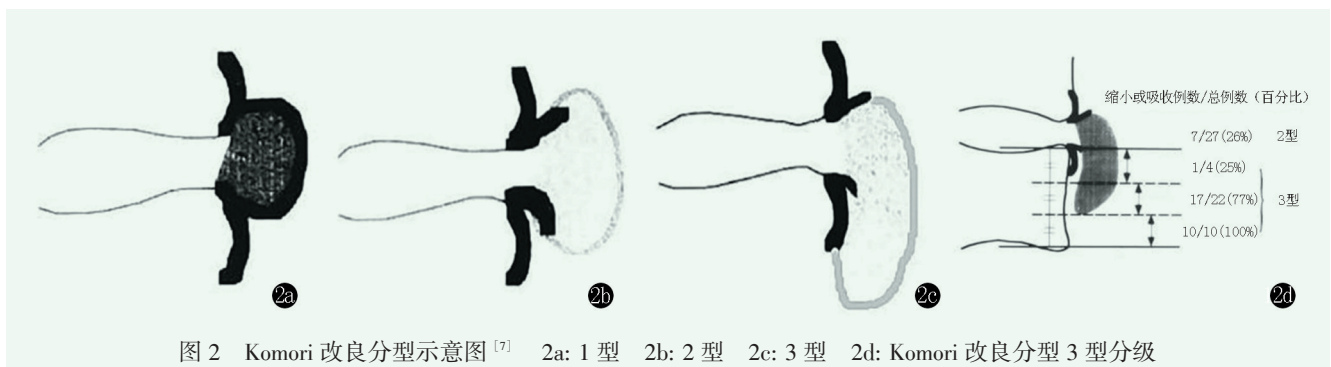


图2 Komori改良分型示意图^[7] 2a: 1型 2b: 2型 2c: 3型 2d: Komori改良分型3型分级

1.2 MRI 影像学表现

1.2.1 MRI 影像学特点

RLDH 发病过程中, 突出的髓核接触、挤压并突破后纵韧带, 使其连续性、完整性中断。当后纵韧带撕裂, 部分髓核穿过后纵韧带时, 此薄层低信号带在 MRI 上常表现为失去连续性或显示不清晰。此时髓核穿过后纵韧带形成游离碎片, 矢状位图像可显示病变椎间盘层面上或下椎管内游离的椎间盘突出。T2 加权像上突出的髓核组织信号较相应节段脑脊液及脂肪信号更低, 因此较易显示硬膜外脂肪、神经根及脊髓受压情况, 表现为硬膜囊外脂肪移位、消失, 神经根受压向背侧移位, 硬膜囊变形, 脊髓组织明显受压。俞鹏飞等^[8] 将 RLDH 的 MRI 影像学特征总结为 7 点: (1) T1、T2 加权像及抑脂像

均显示突出物较大, 超过椎体后缘 5 mm 以上; (2) 突出物椎体后缘接触部位黑线 (Blackline) 中断; (3) 突出的髓核组织信号出现边缘毛糙、不整齐; (4) 如果髓核发生游离, 则信号中断; (5) 突出物离开原椎间隙下移或上移, 呈游离状, 为圆形或卵圆形孤立团块; (6) 在轴位上, 破裂型突出一般也较大; (7) 若行造影增强, 则在冠状位、矢状位及轴位图像上均可看到突出物边缘环状高信号, 一般认为是新生血管的标志^[9]。

1.2.2 牛眼征

RLDH 患者的增强 MRI 图像在冠状位、矢状位及轴位图像上均可观察到突出物边缘环形高信号 (ring enhancement), 即“牛眼征” (图 3)。Autio 等^[10] 利用 Gd-DTPA 对比增强 MRI 对 RLDH 的重吸

收进行预测，发现 MRI 轴位图像上均可见突出物周围信号环形增强，而且边缘增强的厚度越大，即突出物周围血管化程度越高，越容易发生重吸收现象。俞鹏飞等^[11]提出根据突出物周围环形增强高信号区域的大小对脱出和游离型 LDH 进行分型，其中 I 型呈

完整的“牛眼征”，环形增强区域包围整个突出髓核，最容易发生重吸收；II 型环形增强区域部分包围突出髓核，重吸收发生率次之；III 型突出髓核周围无明显环形增强，不易发生重吸收，多需手术治疗。

1.3 重吸收发生概率及时间

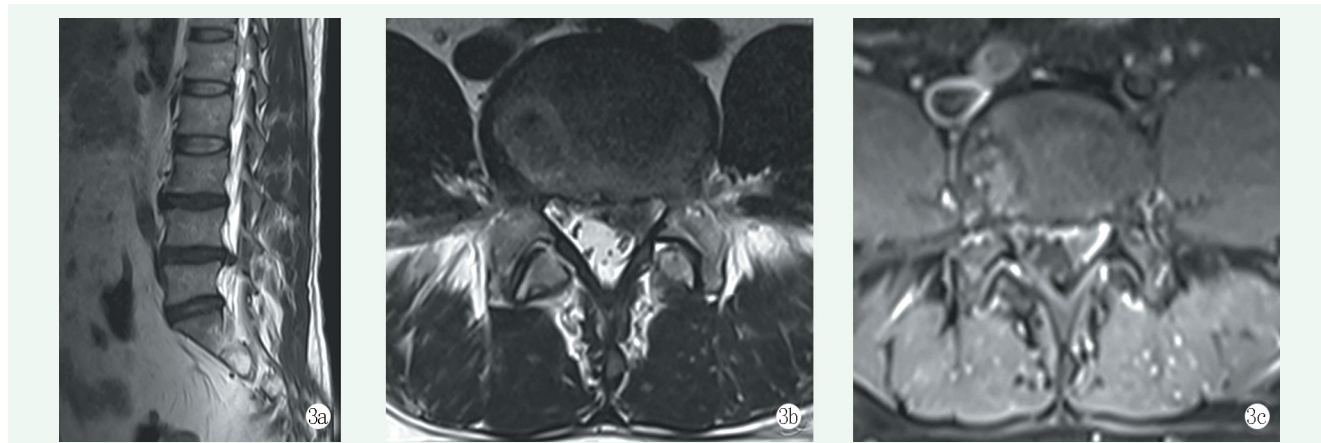


图 3 患者，男，37 岁，腰痛牵及左下肢麻木 2 个月，L_{4/5} 椎间盘突出^[11] 3a, 3b: MRI T2WI 矢状位、轴位图像示 L_{4/5} 椎间盘突出 3c: 增强 MRI T1WI 增强轴位图像示突出物环形增强高信号（“牛眼征”）

关于脱出髓核重吸收的发生时间，目前尚未有明确结论，这可能是因为重吸收的发生机制尚不明确，并且重吸收的发生受到职业、年龄、体质及病程长短等多重因素的影响^[12]。刘锦涛等^[13]经 MRI 追踪观察发现，椎间盘突出自行吸收或缩小的过程大多为 2~12 个月，且在发生重吸收现象的患者中，发病 6 个月内的患者占 80%。Elkholy 等^[14]通过回顾性分析得出，突出髓核组织的重吸收发生时间平均在 (8.7±3.2) 个月，且巨大型和游离型 LDH 更容易发生重吸收。Hong 等^[15]提出 LDH 的自然史尚不明确，但突出的髓核大多可以随着时间的推移自发吸收，此现象大多出现在 3~21 个月。综上，脱出髓核重吸收现象大多发生于发病后 1 年内，在这段时间内如无严重神经及运动功能损害等明确手术指征，可优先考虑保守治疗。

2 RLDH 重吸收发生机制

一般认为，LDH 发生重吸收的主要机制有突出组织血管化^[16, 17]、组织脱水或血肿吸收^[18, 19]、自身免疫反应^[20, 21]、细胞凋亡^[22, 23]等。对于 RLDH，由于后纵韧带破裂，髓核进入硬膜外腔并接触血运，因此 RLDH 的重吸收发生更有可能与以下几点机制相关。

2.1 突出组织血管化

正常的椎间盘组织由于纤维环的包裹，并无直接血供，后纵韧带破裂后髓核组织进入硬膜外腔，突出的椎间盘边缘有新生血管长入，此过程被称作突出组

织的血管化。此过程有助于巨噬细胞的浸润，从而使突出的髓核组织在吞噬作用下缩小或消失。Ratsep 等^[16]发现 RLDH 患者与未破裂型 LDH 患者的椎间盘组织中均有新生血管长入，但 RLDH 患者的椎间盘中血运更加丰富，具有更高的重吸收可能性。Kobayashi 等^[17]也在发生重吸收的 LDH 患者的椎间盘中发现了新生的血管组织，同时伴有大量巨噬细胞浸润。另外，有实验证明上调基质细胞衍生因子 1、血管内皮细胞生长因子等特定因子的表达能够加速新生血管长入突出的椎间盘组织，从而改变椎间盘的内环境、促进突出髓核的重吸收^[24, 25]。因此，新生血管的长入可能是突出髓核组织发生重吸收的重要因素，而特定因子的表达水平可以影响这一进程。

2.2 脱水或血肿吸收

髓核组织的成分中含有水分，当它突破后纵韧带并接触硬膜外脊髓液后，由于其高渗透性，会发生吸水膨胀，导致突出物的进一步增大。突出髓核组织的吸水膨胀多发生在病程急性期，此时患者的临床症状表现为腰腿部疼痛、麻木的进行性加重。随着时间的推移，突出物逐渐缩水，在影像学上表现为突出部分缩小，并由高信号向低信号转变，这一影像学变化在临床上对于 RLDH 的诊疗具有重要意义^[26]。Mochida 等^[27]认为影像学上的高信号可能是由椎间盘突出时血管丛破裂形成的血肿所致，而后血肿逐渐被机体吸收。Henmi 等^[28]的研究指出，突出物越大，则含水量越高，重吸收的概率也越大。由此可见脱水消肿在

RLDH 的治疗过程中非常关键,对于减轻症状、促进突出组织的重吸收具有重要意义。同时,在影像学上观察到突出髓核组织表现为高信号时,需注意与之前的检查结果进行对比,以免对其他病变漏诊误诊。

2.3 自身免疫反应

RLDH 相较于其他类型 LDH 更容易激活新生血管化和自身免疫反应,从而诱发单核巨噬细胞等炎性细胞浸润。这种炎性细胞浸润与突出程度呈正相关,有研究表明单核巨噬细胞可以通过吞噬作用使突出的髓核组织减小或消失,从而促进重吸收,且脱出的髓核体积越大,与巨噬细胞接触得越充分,重吸收越容易发生^[29]。后纵韧带的破裂使突出的髓核组织广泛接触血运及硬膜腔外组织,这为新生血管长入、自身免疫、炎性反应及其他因子作用提供了良好的契机,相较于未破裂型 LDH 具有更高的重吸收可能。

3 RLDH 保守治疗的安全性及风险

3.1 安全性

对于 RLDH,手术治疗并不是唯一的治疗手段和标准,虽然在近期缓解疼痛方面手术治疗的效果优于保守治疗,但在远期疗效方面两者无明显差异^[30, 31],并且手术治疗存在着硬膜撕裂、术后再次复发等诸多风险^[32]。

Atlas 等^[33]通过随机对照研究发现,在 924 例 LDH 患者中,手术组与非手术组均获得了满意的疗效。Ma 等^[34]通过对 409 例选择保守治疗的巨大型 LDH 患者进行 1~12 年的随访发现,经保守治疗后临床症状改善的患者出现进行性神经损伤和马尾神经综合征的可能性较小。Benson 等^[2]通过一项长达 7 年的临床随访研究亦发现,在 37 例行保守治疗的巨大型 LDH 患者中,仅有 4 例最终接受了手术治疗,其余患者临床症状均有明显改善,影像学显示突出物缩小甚至消失,并未出现神经损害等并发症。因此,对于无神经损害和马尾综合征的 RLDH 患者,保守治疗可有效改善症状,且安全性较高,若早期临床症状改善明显,预后一般较好。

3.2 等待重吸收的可能风险

需要注意的是,在重视保守治疗与重吸收现象的同时也必须强调 RLDH 保守治疗存在的风险,在治疗过程中应密切关注患者体征、体格检查及神经症状的变化。有学者建议对于无神经症状加重的 RLDH 患者,可尝试进行为期 3~6 个月的保守治疗^[35]。但保守治疗的过程不能无限延长,否则可导致伤残及永

久神经障碍,此时再行手术治疗亦无良好预后^[36]。Nv 等^[37]认为,糖尿病和腰腿疼痛、麻木等临床症状均是神经功能损害甚至出现马尾综合征的危险因素。沈学强等^[38]认为,对于 RLDH 型患者,即使影像学显示脊髓未完全受压,但治疗期间如出现以下情况,应尽早采取手术治疗进行干预:(1)受压神经根支配区域感觉、运动功能持续进行性加重以及马尾神经综合征症状;(2)非手术治疗 3~6 个月,病情无明显改善;(3)患者日常生活受到较大影响。综上,临床医生应当以有效缓解患者的症状作为治疗的首要准则,密切关注保守治疗过程中患者症状、体征的变化,结合影像学、实验室检查等资料,充分与患者进行医患沟通,作出高效有利的临床决策。

4 总结与展望

RLDH 较容易发生重吸收,且病程在 1 年内,突出的髓核组织体积越大、游离距离越远,突出物周围环形信号的厚度越大,突出髓核组织含水量越高,则发生重吸收的可能性越高。反之,病程长、突出髓核组织体积小、周围无环形增强、组织内含水分低的患者则需酌情尽早采取手术治疗,以免延误病情,出现神经损害等并发症可能。

目前,对于突出髓核组织的转归预测研究逐渐成为热点,主要预测因素大致与临床因素、突出程度、突出物组织成分及椎管形态相关,此预测体系能指导医生的临床诊疗,大幅节省就诊的时间与经济成本,缓解病痛。现有的研究尚未能明确建立完整的转归预测体系,仍需要大样本、多中心随机对照试验与数据进行构建并证实,应当是未来的研究方向。

参考文献

- [1] Dai F, Dai YX, Jiang H, et al. Non-surgical treatment with XSHHD for ruptured lumbar disc herniation: a 3-year prospective observational study [J]. *BMC Musculoskelet Disord*, 2020, 21 (1): 690.
- [2] Benson RT, Tavares SP, Robertson SC, et al. Conservatively treated massive prolapsed discs: a 7-year follow-up [J]. *Ann R Coll Surg Engl*, 2010, 92 (2): 147-153.
- [3] Benson RT, Tavares SP, Robertson SC, et al. Conservatively treated massive prolapsed discs: a 7-year follow-up [J]. *Ann R Coll Surg Engl*, 2010, 92 (2): 147-153.
- [4] Macnab I. *Backache* [M]. Baltimore: Williams & Wilkins, 1977: 92-93.
- [5] 小森博达, 中井修, 山浦, 等. 画像における腰椎間板ヘルニアの自然経過 [J]. *臨整外*, 1994, 29 (4): 457-463.
- [6] Komori H, Shinomiya K, Nakai O, et al. The natural history of her-

- niated nucleus pulposus with radiculopathy [J]. *Spine (Phila Pa 1976)*, 1996, 21 (2): 225-229.
- [7] 智佳, 刘锦涛, 俞鹏飞, 等. 巨大/游离型腰椎间盘突出症中西医结合治疗的病例研究 [M]. 2版. 江苏: 苏州大学出版社, 2020: 29.
- [8] 俞鹏飞, 姜宏, 刘锦涛, 等. 破裂型腰椎间盘突出症的 MRI 表现及测量方法探讨 [J]. *颈腰痛杂志*, 2012, 33 (2): 130-132.
- [9] Cuce F, Eroglu A. The prediction of MRI for the possibility of regression of herniated nucleus pulposus [J]. *Clin Neurol Neurosurg*, 2014, 124: 193.
- [10] Autio RA, Karppinen J, Niinimäki J, et al. Determinants of spontaneous resorption of intervertebral disc herniations [J]. *Spine (Phila Pa 1976)*, 2006, 31 (11): 1247-1252.
- [11] 俞鹏飞, 姜宏, 马智佳, 等. 增强 MRI 对脱出和游离型腰椎间盘突出症转归的预测价值 [J]. *中华骨科杂志*, 2021, 41 (18): 1350-1360.
- [12] 姜冬蕾, 马跃文. 腰椎间盘突出自发重吸收的研究进展 [J]. *中国矫形外科杂志*, 2021, 29 (11): 1000-1003.
- [13] 刘锦涛, 俞鹏飞, 姜宏. 破裂型腰椎间盘突出症的保守治疗分析 [J]. *颈腰痛杂志*, 2015, 36 (6): 475-478.
- [14] Elkholy AR, Farid AM, Shamhoo EA. Spontaneous resorption of herniated lumbar disk: observational retrospective study in 9 patients [J/OL]. *World Neurosurg*. Epub ahead of print. <https://doi.org/10.1016/j.wneu.2018.12.115>
- [15] Hong SJ, Kim DY, Kim H, et al. Resorption of massive lumbar disc herniation on MRI treated with epidural steroid injection: a retrospective study of 28 cases [J]. *Pain Physician*, 2016, 19 (6): 381-388.
- [16] Ratsep T, Minajeva A, Asser T. Relationship between neovascularization and degenerative changes in herniated lumbar intervertebral discs [J]. *Eur Spine J*, 2013, 22 (11): 2474-2480.
- [17] Kobayashi S, Meir A, Kokubo Y, et al. Ultrastructural analysis on lumbar disc herniation using surgical specimens: role of neovascularization and macrophages in hernias [J]. *Spine (Phila Pa 1976)*, 2009, 34 (7): 655-662.
- [18] Orlef T, Orz Y, Attia W, et al. Spontaneous resorption of sequestered intervertebral disc herniation [J]. *World Neurosurg*, 2012, 77 (1): 146-152.
- [19] Yang X, Zhang Q, Hao X, et al. Spontaneous regression of herniated lumbar discs: report of one illustrative case and review of the literature [J]. *Clin Neurol Neurosurg*, 2016, 143: 86-89.
- [20] Arai Y, Yasuma T, Shitoto K, et al. Immunohistological study of intervertebral disc herniation of lumbar spine [J]. *J Orthop Sci*, 2000, 5 (3): 229-231.
- [21] Vo NV, Sowa GA, Kang JD, et al. Prostaglandin E2 and prostaglandin F2alpha differentially modulate matrix metabolism of human nucleus pulposus cells [J]. *J Orthop Res*, 2010, 28 (10): 1259-1266.
- [22] Zhu Y, Liu JT, Yang LY, et al. p38 mitogen-activated protein kinase inhibition modulates nucleus pulposus cell apoptosis in spontaneous resorption of herniated intervertebral discs: an experimental study in rats [J]. *Mol Med Rep*, 2016, 13 (5): 4001-4006.
- [23] Yamamoto J, Maeno K, Takada T, et al. Fas ligand plays an important role for the production of pro-inflammatory cytokines in intervertebral disc nucleus pulposus cells [J]. *J Orthop Res*, 2013, 31 (4): 608-615.
- [24] 张晗祥, 何斌, 吴永铁, 等. Sdf1/Cxcr4 轴通过 Pi3k/Akt 通路对退变椎间盘血管长入发挥作用 [J]. *中国矫形外科杂志*, 2019, 27 (7): 633-640.
- [25] Haro H, Kato T, Komori H, et al. Vascular endothelial growth factor (VEGF)-induced angiogenesis in herniated disc resorption [J]. *J Orthop Res*, 2002, 20 (3): 409-415.
- [26] Hakan T, Gurcan S. Spontaneous regression of herniated lumbar disc with new disc protrusion in the adjacent level [J]. *Case Rep Orthop*, 2016, 2016: 1538072.
- [27] Mochida K, Komori H, Okawa A, et al. Regression of cervical disc herniation observed on magnetic resonance images [J]. *Spine (Phila Pa 1976)*, 1998, 23 (9): 990-997.
- [28] Henmi T, Sairyō K, Nakano S, et al. Natural history of extruded lumbar intervertebral disc herniation [J]. *J Med Invest*, 2002, 49 (1-2): 40-43.
- [29] Djuric N, Yang X, El Barzouhi A, et al. Lumbar disc extrusions reduce faster than bulging discs due to an active role of macrophages in sciatica [J]. *Acta Neurochir (Wien)*, 2020, 162 (1): 79-85.
- [30] Yu PF, Jiang FD, Liu JT, et al. Outcomes of conservative treatment for ruptured lumbar disc herniation [J]. *Acta Orthop Belg*, 2013, 79 (6): 726-730.
- [31] Kesikburun B, Eksioğlu E, Turan A, et al. Spontaneous regression of extruded lumbar disc herniation: correlation with clinical outcome [J]. *Pakistan J Med Sci*, 2019, 35 (4): 974-980.
- [32] Albayrak S, Ozturk S, Ayden O, et al. Dural tear: a feared complication of lumbar discectomy [J]. *Turk Neurosurg*, 2016, 26 (6): 918-921.
- [33] Atlas SJ, Tosteson TD, Blood EA, et al. The impact of workers' compensation on outcomes of surgical and nonoperative therapy for patients with a lumbar disc herniation: sport [J]. *Spine (Phila Pa 1976)*, 2010, 35 (1): 89-97.
- [34] Ma ZJ, Yu PF, Jiang H, et al. Conservative treatment for giant lumbar disc herniation: clinical study in 409 cases [J]. *Pain Physician*, 2021, 24 (5): 639-648.
- [35] Manchikanti L, Benyamin RM, Falco FJ, et al. Do epidural injections provide short- and long-term relief for lumbar disc herniation? A systematic review [J]. *Clin Orthop*, 2015, 473 (6): 1940-1956.
- [36] Turk O, Antar V, Yaldiz C. Spontaneous regression of herniated nucleus pulposus: the clinical findings of 76 patients [J]. *Medicine (Baltimore)*, 2019, 98 (8): 14667.
- [37] Nv A, Rajasekaran S, Ks S, et al. Factors that influence neurological deficit and recovery in lumbar disc prolapse—a narrative review [J]. *Int Orthop*, 2019, 43 (4): 947-955.
- [38] 沈学强, 姜宏. 巨大破裂型腰椎间盘突出症重吸收 30 例随访研究 [J]. *中国矫形外科杂志*, 2018, 26 (21): 1921-1926.

(收稿:2021-10-01 修回:2022-04-14)

(同行评议专家: 孙永生 张 强)

(本文编辑: 宁 桦)