

· 临床研究 ·

后路截骨矫正陈旧性胸腰椎骨折后凸畸形

丁江平¹, 郑国权², 唐国柱¹, 王斌¹, 张振云¹, 李志斌¹, 牛犇¹

(1. 新疆巴州人民医院脊柱外科, 新疆巴州 841000; 2. 解放军总医院脊柱外科, 北京 100039)

摘要: [目的] 探讨后路截骨矫治陈旧性胸腰椎骨折后凸畸形临床疗效。[方法] 2006年9月—2019年6月, 分别采用SPO、PSO、BDBO和PVCR截骨矫治陈旧性胸腰椎骨折后凸畸形41例成人患者, 男32例, 女9例, 平均年龄(42.72±12.22)岁。评价临床与影像结果。[结果] 所有患者均顺利完成手术, 手术时间平均(4.20±1.34)h; 术中出血量平均(1 800.25±240.50)ml。随访时间(36.72±7.38)个月, 与术前相比, 术后12个月和末次随访VAS和ODI评分显著减少($P<0.05$), 而身高显著增加($P<0.05$), ASIA脊髓功能分级显著改善($P<0.05$)。影像方面, 术后Cobb角、SVA和顶椎椎管矢状径较术前显著改善($P<0.05$), 后凸畸形矫正率78.56%, 所有患者均达至骨性愈合。[结论] 后路截骨矫治胸腰椎陈旧性骨折后凸畸形可获良好疗效。

关键词: 陈旧性胸腰椎骨折, 后凸畸形, 脊柱截骨术, 矫形

中图分类号: R683.2 **文献标志码:** A **文章编号:** 1005-8478(2022)22-2097-04

Posterior osteotomy for the correction of kyphosis secondary to old thoracolumbar fractures // DING Jiang-ping¹, ZHENG Guo-quan², TANG Guo-zhu¹, WANG Bin¹, ZHANG Zhen-yun¹, LI Zhi-bin¹, NIU Ben¹. 1. Department of Spinal Surgery, Xinjiang Bazhou People's Hospital, Bazhou 841000, China; 2. Department of Spine Surgery, General Hospital of CPLA, Beijing 100039, China

Abstract: [Objective] To investigate the clinical outcomes of posterior osteotomy for old thoracolumbar fracture kyphosis. [Methods] From September 2006 to June 2019, 41 adult patients, including 32 males and 9 female aged (42.72±12.22) years, underwent posterior osteotomy, involving SPO, PSO, BDBO and PVCR for kyphotic deformity secondary to old thoracolumbar fractures in our hospitals. The clinical and imaging consequences were evaluated. [Results] All patients had surgical procedures completed successfully, with operation time of (4.20±1.34) hours and intraoperative blood loss of (1 800.25±240.50) ml. At 12 months postoperatively and the latest follow-up lasted for (36.72±7.38) months on average, the VAS and ODI scores significantly decreased ($P<0.05$), while body heights significantly increased ($P<0.05$), and ASIA grade for neurological function grade significantly improved compared with those preoperatively ($P<0.05$). In terms of imaging, the postoperative local kyphotic Cobb angle, SVA and sagittal diameter of the parietal vertebral canal significantly improved compared with those before surgery ($P<0.05$), with the kyphotic correction rate of 78.56%, and bone healing in all patients. [Conclusion] Posterior osteotomy does effectively correct the kyphotic deformity due to old thoracolumbar fracture in this study.

Key words: old thoracolumbar fracture, kyphosis, spinal osteotomy, correction

胸腰椎骨折早期治疗不及时或治疗不当, 骨折椎体高度丢失, 易继发脊柱后凸畸形。随着病程延长, 后凸畸形进行性加重、脊柱失稳、椎管狭窄和脊髓压迫, 常会导致严重的腰背痛和脊髓神经功能障碍, 严重影响生活质量, 甚至丧失劳动能力^[1]。严重的后凸畸形保守治疗难以达到治疗目的, 采取后路截骨矫形、脊髓神经根减压和重建脊柱生物力学平衡与稳定性的系统性手术方法才是取得最佳疗效的根本途径。本院用后路关节突截骨(Smith-Petersen osteotomy, SPO)^[2]、经椎弓根椎体截骨(pedicle subtraction osteotomy, PSO)^[3, 4]、经椎弓根椎间隙截骨(bone-disc-

bone osteotomy, BDBO)^[5]和经后路全椎体切除(posterior vertebral column resection, PVCR)^[6]脊柱后路截骨矫治胸腰椎陈旧骨折继发脊柱后凸畸形41例并对临床资料进行回顾性研究, 现报道如下。

1 临床资料

1.1 一般资料

2006年9月—2019年6月于本院就诊的陈旧性胸腰椎骨折继发后凸畸形成年患者41例, 所有患者骨折至本次入院病程5~31年, 平均(14.56±8.45)

年；脊柱后凸畸形角 $>30^\circ$ 。男32例，女9例；年龄24~71岁，平均 (42.72 ± 12.22) 岁。骨折初次治疗采取卧床制动和简易支具固定16例，手术治疗25例，包括单纯椎板减压8例，椎板减压+钢丝或棘突钢板内固定5例，椎板减压+椎弓根螺钉系统内固定12例；未植骨和植骨不融合14例；内固定松脱断裂9例。脊柱后凸畸形顶椎位于胸椎(T_{9-11})12例、胸腰椎($T_{12}\sim L_1$)25例、腰椎(L_2)4例，柔韧度为 $(17.35\pm 7.48)\%$ 。主要临床表现为腰背痛40例；驼背、不能平躺38例；脊柱活动障碍41例。骨折当时和后凸畸形继发脊髓损伤共19例(46.34%)。本研究由医院伦理委员会讨论批准，术前患者及家属均知情同意。

1.2 手术方法

全麻，取俯卧位，后正中切口入路显露椎板及关节突。透视定位后凸顶椎，分别于顶椎上下各2~3个椎体置入椎弓根螺钉，切除顶椎的椎板和上下关节突，切除肋骨头和4cm肋骨段，暴露椎弓根外侧，骨膜下剥离椎体双侧壁，推开胸膜和椎旁肌，显露椎体侧前方。7例Cobb角 $36^\circ\sim 40^\circ$ 者采用SPO截骨术，20例Cobb角 $40^\circ\sim 60^\circ$ 者采用PSO截骨术，11例Cobb角 $60^\circ\sim 72^\circ$ 者采用BDBO截骨术，3例Cobb角 $75^\circ\sim 80^\circ$ 者采用PVCRC截骨术。完成截骨后，达到脊髓周围 360° 减压。双侧交替置入按脊柱生理弯曲预弯的固定棒，通过调节手术床和悬臂梁技术下压并逐渐加压闭合上下截骨端。BDBO、PVCRC截骨者于截骨端间植入髂骨块支撑植骨，再利用椎弓根钉棒内固定系统对截骨端两侧相应椎体纵向压缩矫正后凸畸形，目测并透视确认脊柱畸形矫正和截骨端对合满意。紧固钉-棒系统，再次探查椎管、神经根管，确定减压充分。唤醒试验检测脊髓功能。置引流管，逐层缝合切口。

1.3 评价指标

记录围手术期指标，包括手术时间、术中出血量、切口长度、术后引流量、切口愈合情况。采用下地行走时间、完全负重活动时间，VAS评分、ODI评分、ASIA脊髓神经功能分级和运动功能评分、身高和术后并发症情况评价临床效果。行影像检查，测量局部后凸Cobb角、矢状面垂线偏移(sagittal vertical axis, SVA)和顶椎椎管矢状径。观察截骨端融合情况。

1.4 统计学方法

应用SPSS 20.0统计软件进行分析，计量资料以 $\bar{x}\pm s$ 表示，资料符合正态分布时采用单因素方差分

析，两两比较采用LSD法；资料不符合正态分布时采用Kendall检验。等级资料采用Kendall检验， $P<0.05$ 为差异有统计学意义。

2 结果

2.1 围手术期情况

41例患者均顺利完成手术，手术时间3~5.8h，平均 (4.20 ± 1.34) h；术中出血量600~2300ml，平均 (1800.25 ± 240.50) ml。1例术后6h发生硬膜外血肿致脊髓功能障碍较术前加重(ASIA分级C级变为B级)，2h后行血肿清除椎管扩大减压术，半年完全恢复(E级)。术后3d引流量 <50 ml/d拔除引流管，ASIA脊髓功能D级以上者戴支具在步行器辅助下行走。术后并发切口深部感染1例，及早行清创灌注引流术，半个月后切口愈合。

2.2 随访结果

所有患者均获随访，随访时间28~72个月，平均 (36.72 ± 7.38) 个月。随访过程中无症状加重，无再次手术翻修。临床资料见表1，与术前相比，术后12个月和末次随访时VAS和ODI评分显著减少($P<0.05$)，ASIA脊髓功能分级显著改善($P<0.05$)，身高显著增加($P<0.05$)。

2.3 影像学评估

影像测量结果见表1，与术前相比，术后12个月和末次随访时Cobb角和SVA显著减小($P<0.05$)，后凸畸形矫正率78.56%；顶椎椎管矢状径显著增加($P<0.05$)。末次随访时影像矫正无明显丢失，术后18个月截骨端全部达骨性愈合。典型病例见图1。

3 讨论

文献报道脊柱骨折年发生率约为64/100万^[7]，好发于胸腰段脊柱，发生率为54.9%^[8]，其次是胸段脊柱，本组41例与文献符合。严重的胸腰椎爆裂骨折早期治疗和手术方法不当，如多节段椎板和小关节切除、内固定未植骨、植骨范围量少不融合、骨折塌陷大前柱无支撑植骨、内固定松脱断裂等致骨折畸形愈合而继发脊柱僵硬性后凸畸形。脊柱生物力学改变造成脊柱及周边软组织长期异常载荷，代偿性增大腰前凸，加快脊柱退变并发生腰背痛；引发脊柱失稳、椎管狭窄和患椎后凸加重脊柱后凸畸形，呈恶性循环，并发迟发性脊髓压迫和局部脊髓血循环障碍致脊髓

功能损害^[9]。脊柱后路截骨术既可矫正后凸畸形，又可实现脊髓周围 360°减压，是治疗陈旧性脊柱骨折后凸畸形最佳选择^[10, 11]。

表 1 41 例患者临床及影像结果 ($\bar{x} \pm s$) 与比较

指标	术前	术后 12 个月	末次随访	P 值
VAS (分, $\bar{x} \pm s$)	6.92±1.08	1.70±0.96	1.56±1.21	<0.001
ODI (分, $\bar{x} \pm s$)	35.40±6.08	15.12±4.30	11.60±2.71	<0.001
ASIA 评级 (例, A/B/C/D/E)	0/2/10/7/22	0/0/3/5/33	0/0/2/2/37	<0.001
身高 (cm, $\bar{x} \pm s$)	153.82±9.34	165.69±8.56	164.38±5.22	<0.001
后凸 Cobb 角 (°, $\bar{x} \pm s$)	63.83±17.42	13.96±3.56	14.82±1.20	<0.001
SVA (cm, $\bar{x} \pm s$)	5.60±1.18	1.56±1.21	1.51±0.86	<0.001
顶椎椎管矢状径 (mm, $\bar{x} \pm s$)	17.32±8.56	22.50±2.22	22.01±1.62	<0.001

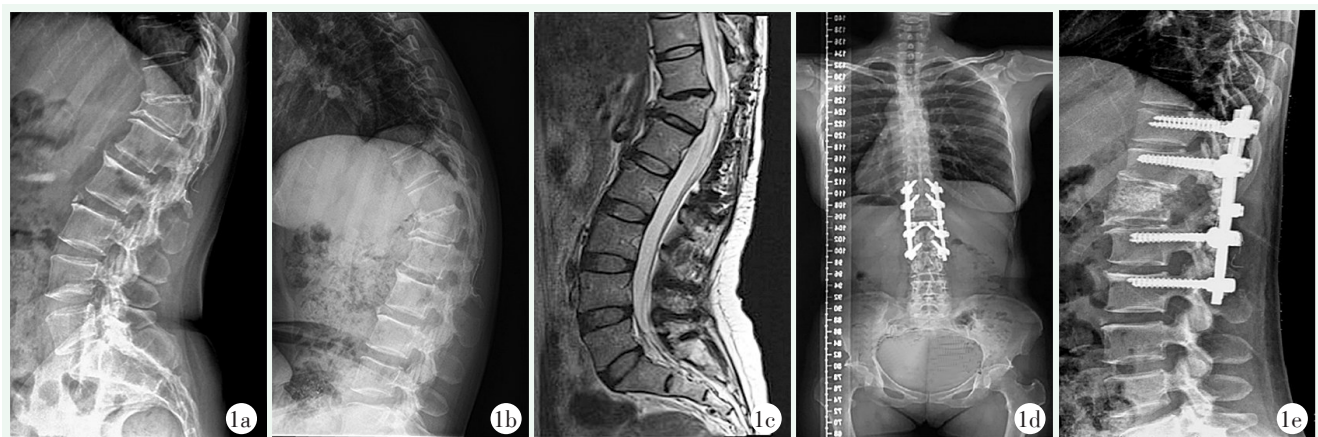


图 1 患者, 女, 45 岁, T₁₂ 椎体爆裂骨折后全椎板切除减压术后 22 年, 继发胸椎后凸畸形伴脊髓损伤, ASIA 分级 C 级
1a, 1b: 过伸过屈侧位 X 线片示 T₁₂ 椎体压缩变扁, 后凸 Cobb 角 65°, 脊柱僵硬程度 <20% 1c: MRI 检查示 T₁₂ 椎管狭窄, 脊髓压迫变性 1d, 1e: 脊柱截骨矫形术 (BDBO) 后 44 个月随访, 患者恢复正常行走, 大小便功能正常, 双下肢肌力 5 级, ASIA 脊髓功能分级 D 级, X 线检查脊柱 Cobb 角为 0°, 截骨端髂骨植骨达骨性融合

后路截骨矫形术难度及风险较大, 术前应根据全脊柱及 Bending 位 X 线片、三维 CT 和 MRI 观测的后凸畸形 Cobb 角大小、顶点位置和顶椎结构特点、脊柱矢状面失平衡状况及畸形僵硬程度等多因素进行综合评估, 确定截骨手术方式。作者认为: 脊柱后凸畸形 30°<Cobb 角≤40°, 柔韧性较好者选择 SPO 截骨术; 40°<Cobb 角<75°者须应用 PSO、BDBO 三柱截骨术, 偶有 Cobb 角达到 80°者则采用 PVCR 截骨术进行矫形。陈旧性脊柱骨折后凸畸形顶点为顶椎或相邻椎间盘, 为脊柱截骨中心部位, 遵循短节段有限截骨和固定融合原则^[12], 既保证矫正脊柱三维畸形, 又达到截骨面合拢时对称闭合, 增大截骨端接触面积, 加快骨性融合; 脊柱结构与稳定性重建, 避免脊髓过度短缩导致脊髓损伤等并发症。BDBO 截骨以后凸畸形顶点的椎间盘为中心相邻终板和骨折塌陷显著一侧椎弓根和椎体进行楔形截骨, 和 PVCR 全患椎切除均产生脊柱三柱短缩, 需截骨端结构支撑植骨; PSO

截骨术短缩脊柱中后柱, 易在截骨端合拢时椎板卡压脊髓皱折致脊髓受压、缺血造成脊髓损伤^[13-15], 术中潜行扩大切除至少患椎全椎板和上下椎各 1/2 椎板, 充分脊髓减压预防脊髓损伤。脊柱矢状位平衡恢复与重建, 对促进截骨端骨融合, 恢复腰椎生理前凸, 缓解腰背痛症状具有重要意义。

参考文献

[1] 邱勇, 朱锋, 钱邦平, 等. 胸腰椎骨折术后并发迟发性后凸畸形的危险因素和后路脊柱缩短术 [J]. 中华创伤杂志, 2006, 22 (1): 11-15.

[2] Smith-Petersen MN, Larson CB, Aufranc OE. Osteotomy of the spine for correction of flexion deformity in rheumatoid arthritis [J]. Clinical Orthop, 1969, 27 (1): 6-9.

[3] Thomasen E. Vertebral osteotomy for correction of kyphosis in ankylosing spondylitis [J]. Clin Orthop, 1985, 194 (1): 192-197.

[4] Zeng Y, Chen ZQ, Sun CG, et al. Posterior surgical correction of posttraumatic kyphosis of the thoracolumbar segment [J]. Spinal Disord Tech, 2013, 26 (1): 37-41.

(下转 2103 页)

- [5] 李明, 李华德. 肘关节恐怖三联征的手术疗效分析 [J]. 中国矫形外科杂志, 2017, 25 (7): 662-665.
- [6] 侯召猛, 陈彦华. 手术治疗肘关节恐怖三联征疗效分析 [J]. 中国矫形外科杂志, 2019, 27 (9): 853-855.
- [7] 于连祥, 丁晓琳, 刘庆鹏, 等. 影响肘关节恐怖三联征治疗因素的分析 [J]. 中国矫形外科杂志, 2013, 21 (12): 1190-1194.
- [8] 查晔军, 蒋协远, 公茂琪, 等. 单一外侧切口治疗肘关节“三联征” [J]. 中华创伤骨科杂志, 2014, 16 (9): 744-749.
- [9] Rodriguez-Martin J, Pretell-Mazzini J, Andres-Esteban EM, et al. Outcomes after terrible triads of the elbow treated with the current surgical protocols. A review [J]. Int Orthop, 2011, 35 (6): 851-860.
- [10] Ring D, Horst TA. Coronoid fractures [J]. J Orthop Trauma, 2015, 29 (10): 437-440.
- [11] Doornberg JN, Ring D. Coronoid fracture patterns [J]. J Hand Surg Am, 2006, 31 (1): 45-52.
- [12] Beingessner DM, Dunning CE, Gordon KD, et al. The effect of radial head excision and arthroplasty on elbow kinematics and stability [J]. J Bone Joint Surg Am, 2004, 86 (8): 1730-1739.
- [13] Frank SG, Grewal R, Johnson J, et al. Determination of correct implant size in radial head arthroplasty to avoid overlengthening [J]. J Bone Joint Surg Am, 2009, 91 (7): 1738-1746.
- [14] Athwal GS, Frank SG, Grewal R, et al. Determination of correct implant size in radial head arthroplasty to avoid overlengthening: surgical technique [J]. J Bone Joint Surg Am, 2010, 92 (Suppl 1): 250-257.
- [15] McKee MD, Schemitsch EH, Sala MJ, et al. The pathoanatomy of lateral ligamentous disruption in complex elbow instability [J]. J Shoulder Elbow Surg, 2003, 12 (4): 391-396.
- [16] Cohen MS. Lateral collateral ligament instability of the elbow [J]. Hand Clin, 2008, 24 (1): 69-77.
- [17] Zeiders GJ, Patel MK. Management of unstable elbows following complex fracture-dislocations-the "terrible triad" injury [J]. J Bone Joint Surg Am, 2008, 90 (Suppl 4): 75-84.
- [18] 查晔军, 蒋协远. 肘关节创伤时是否一期修复或重建内侧副韧带的探讨 [J]. 中华创伤骨科杂志, 2013, 15 (10): 893-897.
- (收稿: 2021-08-04 修回: 2022-05-30)
(同行评议专家: 江水华)
(本文编辑: 闫承杰)

(上接 2099 页)

- [5] 李波, 张铭华, 何盛江, 等. 经椎弓根椎体椎间隙截骨脊柱短缩术治疗脊柱后凸畸形 [J]. 中国骨与关节损伤杂志, 2009, 24 (3): 237-239.
- [6] Suk SI, Kim JH, Kim WJ, et al. Posterior vertebral column resection for severe spinal deformities [J]. Spine, 2002, 27 (21): 2374-2782.
- [7] Hu R, Mustard CA, Burns C. Epidemiology of incident spinal fracture in a complete population [J]. Spine, 1996, 21 (4): 492-499.
- [8] Beisse R. Endoscopic surgery on the thoracolumbar junction of the spine [J]. Eur Spine J, 2006, 15 (6): 687-704.
- [9] Van Royen BJ, Kastelijns RC, Noske DP, et al. Transpedicular wedge resection osteotomy for the treatment of a kyphotic Andersson lesion-complicating ankylosing spondylitis [J]. Eur Spine, 2006, 15 (2): 246-252.
- [10] 梁强, 周纪平, 杨永军, 等. 有限截骨固定治疗陈旧性胸腰椎骨折并后凸畸形 [J]. 中国矫形外科杂志, 2021, 29 (24): 2293-2296.
- [11] 邹雄飞, 李其一, 梁锦前, 等. 经椎弓根截骨矫形内固定术治疗陈旧创伤性脊柱胸腰段后凸畸形 [J]. 中华创伤杂志, 2020, 36 (11): 990-996.
- [12] 唐坤鹏, 杨函, 杨剑, 等. 后路椎间盘松解融合固定治疗陈旧性胸腰椎骨折后凸畸形 [J]. 中国矫形外科杂志, 2019, 27 (23): 2125-2128.
- [13] Kawahara N, Tomita K, Kobayashi T, et al. Influence of acuteshortening on the spinal cord: an experimental study [J]. Spine (Phila Pa 1976), 2005, 30 (6): 613-620.
- [14] Kawahara N, Tomita K, Baba H, et al. Closing-opening wedgeosteotomy to correct angular kyphotic deformity by a single posterior approach [J]. Spine (Phila Pa 1976), 2001, 26 (4): 391-402.
- [15] 王翔奕, 谭伦. 胸腰椎后凸畸形经后路截骨矫形术的进展 [J]. 中国矫形外科杂志, 2012, 20 (17): 1589-1591.
- (收稿: 2021-03-10 修回: 2022-06-07)
(同行评议专家: 丁凡 滕红林)
(本文编辑: 郭秀婷)