

· 临床研究 ·

腰椎间盘突出椎间孔镜穿刺的三维影像测量[△]

麻凤玉¹, 李宜照¹, 杨涛², 王叶新³, 梁啸³, 孟纯阳^{3*}

(1. 日照市人民医院, 山东日照 276800; 2. 济宁医学院临床医学院, 山东济宁 272000;
3. 济宁医学院附属医院, 山东济宁 272000)

摘要: [目的] 为椎间孔镜 (transforaminal endoscopic spine system, TESSYSTM 技术) 手术的实施提供参考影像测量数据。[方法] 回顾性分析 2014 年 7 月—2021 年 9 月 78 例接受椎间孔镜手术治疗的脱垂型腰椎间盘突出症患者的临床资料。术前影像测量穿刺的椎间孔宽度、安全水平距离、水平角度和头倾角度, 并在术中验证是否达到预期穿刺目标靶点并评估手术有效率和安全性。[结果] 不同脱垂程度同节段椎间孔宽度差异均无统计学意义 ($P>0.05$), 相同脱垂程度, 不同节段间椎间孔宽度差异均有统计学意义 ($P<0.05$): 椎间孔宽度: $L_{3/4}>L_{4/5}>L_{5/S_1}$ 。安全水平角、穿刺进针点距离棘突的体表水平距离在不同脱垂程度同节段及相同脱垂程度不同节段间的差异均无统计学意义 ($P>0.05$)。采用上述影像数据为指导, 所有患者术中均达到靶向穿刺并顺利完成手术。[结论] 术前影像三维测量有利于制定个性化穿刺规划, 指导术中安全准确地穿刺。

关键词: 脊柱内镜, TESSYSTM 技术, 三维定向, 脱垂型腰椎间盘突出症, 靶向穿刺

中图分类号: R681.53 **文献标志码:** A **文章编号:** 1005-8478 (2022) 23-2197-04

Preoperative image measuring for improving puncture accuracy in transforaminal endoscopic discectomy for prolapsed lumbar disc herniation // MA Feng-yu¹, LI Yi-zhao¹, YANG Tao², WANG Ye-xin³, LIANG Xiao³, MENG Chun-yang³. 1. People's Hospital of Rizhao, Rizhao 276800, China; 2. School of Clinical Medicine, Jining Medical University, Jining 272000, China; 3. Affiliated Hospital of Jining Medical University, Jining 272000, China

Abstract: [Objective] To provide imaging data for accurate puncture in percutaneous transforaminal endoscopic discectomy (PTED, TESSYSTM technique) for prolapsed lumbar disc herniation (LDH). [Methods] A total of 78 patients who were undergoing PTED for prolapsed LDH were enrolled in this study from July 2014 to September 2021. Preoperative images were used to measure the width of intervertebral foramen, safe horizontal distance, horizontal angle and head tilt angle during puncture. In addition, the imaging data were used to guide the puncture in real operation, and verified by the precise, efficiency and safety of the operation based on whether the expected puncture target was reached. [Results] There was no significant difference in the width of intervertebral foramen among different prolapse extents ($P>0.05$), whereas which were of statistically significant difference among different levels in the same prolapse extent ($P<0.05$). The foraminal width was significantly ranked up-down as $L_{3/4}>L_{4/5}>L_{5/S_1}$. However, there were no significant differences in the safe horizontal angle, the body surface distance between puncture point and spinous process in the same segment with different prolapse extents and in different segments with the same prolapse extents ($P>0.05$). Applying the abovementioned imaging data as guide, all the patients achieved accurate targeted puncture point and had operation completed successfully. [Conclusion] The preoperative image measurement data are beneficial to develop personalized puncture planning and guide safe and accurate puncture during surgery.

Key words: spinal endoscopy, TESSYSTM technique, three-dimension alorientation, prolapsed lumbar disc herniation, targeted puncture

腰腿痛大约折磨着 80% 的成年人, 终生患病率高达 65%~80%, 对国家、社会和个人造成严重的经济负担^[1]。对腰椎间盘突出症 (lumbar disc herniation, LDH) 采用经椎间孔入路的 TESSYSTM 技术 (transforaminal endoscopic spine system, TESSYSTM) 是

首选的微创治疗方式, 其成功的关键是精确的穿刺靶点, 尤其在治疗脱垂型 LDH 时^[2]。近几年随着导航辅助设备的快速发展降低了 TESSYSTM 技术的学习曲线, 进一步加强其安全应用^[3, 4]。但目前绝大多数医院的脊柱外科医师仍使用 C 形臂 X 线机进行定位穿刺。故

DOI:10.3977/j.issn.1005-8478.2022.23.19

△基金项目:日照市自然科学基金青年基金项目(编号:RZ2021ZR51);济宁医学院教师科研扶持基金项目(编号:JYFC2018FKJ167)

作者简介:麻凤玉, 主治医师, 研究方向:脊柱微创, (电话)18866336270, (电子信箱)mafengyu3@126.com

***通信作者:**孟纯阳, (电话)13655379556, (电子信箱)chunyangmeng16@163.com

如何在当前条件下实施定位穿刺，提高手术安全性，具有深远意义。本研究拟术前通过影像后处理软件 (Vue PACS) 测量的三维影像数据 (腰椎 DR、MRI、CT 上测量安全水平距离、水平角度和头倾角度) 制定个性化穿刺策略以指导术中靶向穿刺，评价其指导应用 TESSYS™ 技术治疗 LDH 的安全性及有效性。

1 临床资料

1.1 一般资料

回顾性分析 2014 年 7 月—2021 年 9 月在济宁医学院附属医院、日照市人民医院行 TESSYS™ 技术治疗的椎管内向下脱垂型 78 例 LDH 患者的临床资料，

其中男 41 例，女 37 例。年龄 18~79 岁，平均 (46.04±14.63) 岁，病程 3~25 个月，平均 (13.17±5.75) 个月，病变位于：L_{3/4} 14 例，L_{4/5} 39 例，L₅/S₁ 25 例。脱垂程度及位置分型标准详见图 1a。本组术前症状、体征均与影像学相符且为椎管内脱垂型 LDH，均经至少 3 个月保守治疗无效，严重影响日常生活。本研究经医院医学伦理委员会批准，所有患者均知情同意并签署知情同意书。

1.2 影像学测量方法

术前运用 Vue PACS 在患者影像学资料 (腰椎 DR、CT、MRI) 上测量责任椎间盘三维指标，详见图 1b~1d。

1.3 手术方法

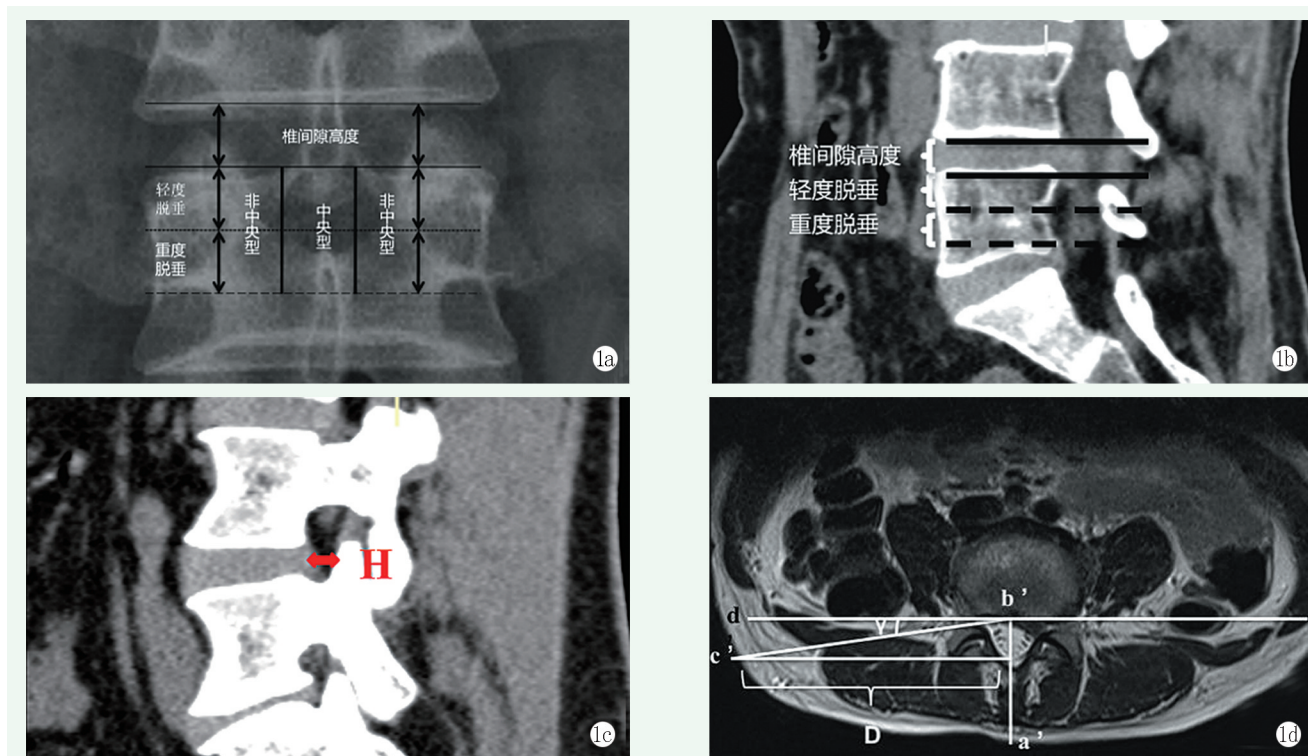


图 1 脱垂程度与位置及责任椎间盘三维指标示意图 1a: 脱垂程度及位置分型示意图: 以椎体后缘椎间隙高度为参考, 脱垂不超过椎体后缘椎间隙高度的为轻度脱垂, 超过则为重度脱垂 (Choi 分型); 脱垂位置按照椎管中央及椎管两侧分为中央型及非中央型 1b: 腰椎 CT 矢状面示意图: 腰椎 CT 矢状面上根据椎间隙高度测量髓核脱垂程度 1c: 腰椎 CT 矢状面示意图: 腰椎 CT 矢状面上测量椎间孔宽度 (图中 H 为相邻椎体后缘连线中点与上关节突的水平距离表示椎间孔宽度); 腰椎 DR 冠状面轻、重度脱垂的头倾角度测量详见本课题组之前研究^[5] 1d: 腰椎 MRI 测量示意图: 横断面穿刺进针点距离棘突的体表水平距离 (D 为 c' 至 a'b' 的垂直线的距离); 进针安全水平角度 (γ 为水平线 b'd' 与 b'c' 之间的夹角), 安全水平角要求: 穿刺时腹侧需避免损伤腹后壁, 背侧需避免上关节突腹侧面阻挡

患者俯卧位，标记腰椎棘突中线、髂嵴线，C 形臂 X 线机于正位透视下定位椎间隙水平并标记。穿刺选用 18 G 穿刺针，依据术前在 Vue PACS 测量的相关指标：穿刺进针点距离棘突的体表水平距离（旁开距离）、安全水平角、头倾角安全范围进行穿刺。调整方向使针尖部经过 Kambin 安全三角刺入，C 形

臂 X 线机透视到达靶点区域后，进行局麻+强化麻醉（盐酸利多卡因、罗哌卡因浓度控制在 0.75% 左右，枸橼酸芬太尼注射液强化）并置入导丝，用尖刀片以导丝为中心做小切口，深达筋膜，工作套管逐级扩张，行椎间孔成形术后更换内窥镜套管置入内镜，内镜下摘除突出髓核后予以纤维环成形，缝合伤口，敷料

包扎固定，术后严密观察并记录下肢疼痛缓解情况及下肢肌力改善情况，告知患者注意事项，指导快速康复训练。术后第 1 d 即佩戴腰围下床活动。

1.4 评价指标

三维测量指标：术前运用 Vue PACS 测量责任间盘椎间孔宽度及椎管内髓核脱垂程度，穿刺时轻、重度脱垂的头倾角度安全范围；进针点的水平角度及相应的穿刺进针点距离棘突的体表水平距离。

临床验证指标：以术前测量的相关指标为依据，在术中验证是否达到预期穿刺目标以及相关指标：手术时间、术中出血量、术中透视次数、穿刺次数、椎间孔成形术比例、术中并发症、切口愈合情况、住院时间、疗效及安全性。

1.5 统计学方法

采用 SPSS 26.0 软件进行统计学分析。计量数据以 $\bar{x} \pm s$ 表示，资料呈正态分布时，采用单因素方差分析，组间比较、同一目标节段两组间两两比较采用 LSD 法；资料呈非正态分布时，采用秩和检验。 $P < 0.05$ 为差异有统计学意义。

2 结果

2.1 影像测量结果

通过椎间隙高度确定髓核脱垂程度；经测量，矢状面上髓核脱垂程度轻度 46 例，重度 32 例，与术前

分组一致。78 例患者影像测量结果见表 1，不同脱垂程度同节段椎间孔宽度差异均无统计学意义 ($P > 0.05$)，相同脱垂程度，不同节段间椎间孔宽度差异均有统计学意义 ($P < 0.05$)，椎间孔宽度： $L_{3/4} > L_{4/5} > L_5S_1$ 。安全水平角、穿刺进针点距离棘突的体表水平距离在不同脱垂程度同节段及相同脱垂程度不同节段间的差异均无统计学意义 ($P > 0.05$)。

冠状面上 $L_{3/4}$ 、 $L_{4/5}$ 、 L_5S_1 椎间隙头倾角安全范围可统一为：中央型轻度脱垂 $15^\circ \sim 30^\circ$ ，重度脱垂 $40^\circ \sim 45^\circ$ ；非中央型轻度脱垂 $5^\circ \sim 45^\circ$ ，重度脱垂 $25^\circ \sim 30^\circ$ [5]。冠状面穿刺头倾角变化较大，提示术中穿刺时需特别注意冠状位穿刺头倾角的变化。

2.2 临床验证结果

所有患者术中均达到靶向穿刺并顺利完成手术。手术时间 35~120 min，平均 (77.80 ± 18.04) min；出血量 2~20 ml，平均 (4.73 ± 2.47) ml，术中透视次数 8~13 次，平均 (10.01 ± 1.38) 次；穿刺次数 4~6 次，平均 (4.76 ± 0.69) 次、椎间孔成形术比例为 97.44% (76 例)；住院时间为 1~18 d，平均为 (5.47 ± 2.41) d；切口均愈合良好。1 例患者术后即时出现对侧肢体未知原因肌力下降，于术后 5 d 肌力恢复，其余患者症状术后即刻显著缓解，症状缓解有效率为 95.87%，安全率 100%。切口愈合良好，纳入研究的患者围手术期未出现相关并发症。

表 1 78 例患者影像测量结果 ($\bar{x} \pm s$) 与比较

指标	$L_{3/4}$	$L_{4/5}$	L_5S_1	P 值
椎间孔宽度 (mm)				
中央型轻度脱垂	7.86 ± 0.07	7.61 ± 0.13	6.65 ± 0.15	<0.001
中央型重度脱垂	8.07 ± 0.16	7.63 ± 0.08	6.57 ± 0.78	<0.001
非中央型轻度脱垂	7.92 ± 0.14	7.57 ± 0.07	6.63 ± 0.87	<0.001
非中央型重度脱垂	7.95 ± 0.09	7.56 ± 0.13	6.61 ± 0.10	<0.001
P 值	0.353	0.545	0.733	
安全水平角 ($^\circ$)				
中央型轻度脱垂	13.26 ± 2.25	15.2 ± 4.02	12.53 ± 1.48	0.333
中央型重度脱垂	12.40 ± 2.76	14.66 ± 3.15	14.10 ± 2.75	0.662
非中央型轻度脱垂	16.25 ± 3.00	15.47 ± 3.84	13.48 ± 1.10	0.197
非中央型重度脱垂	13.80 ± 6.03	16.32 ± 3.47	15.38 ± 2.36	0.558
P 值	0.512	0.836	0.089	
体表水平距离 (cm)				
中央型轻度脱垂	13.29 ± 0.81	12.64 ± 0.92	13.45 ± 0.82	0.262
中央型重度脱垂	14.1350 ± 0.35	13.46 ± 1.06	13.22 ± 0.46	0.482
非中央型轻度脱垂	13.20 ± 1.02	13.69 ± 1.01	14.05 ± 0.71	0.240
非中央型重度脱垂	13.52 ± 1.65	13.05 ± 0.96	14.03 ± 1.19	0.254
P 值	0.768	0.103	0.312	

3 讨论

TESSYS™技术是由 Hoogland 等^[6]研发的脊柱内镜操作系统,可直接进入椎管内行神经根松解和减压,直视下经硬脊膜前间隙取出压迫神经的椎间盘组织,已成为治疗 LDH 的常规治疗方法,同时也为脊柱微创(镜下融合)的进一步发展奠定理论和实践基础^[7]。

实施 TESSYS™技术中,手术靶点的准确定位穿刺对术中操作及安全、术后临床疗效至关重要^[5, 8, 9]。术中如何达到靶向穿刺,学者们对手术导航及定位设备进行了系统的研究与创新,除了最常用的 C 形臂 X 线机外,还有 G 形、O 形臂 X 线机、扩张套管导航技术、XMR (X 线、MRI 组合式) 影像系统、穿刺辅助定位器、软件导航系统等,这些设备可提高手术效率、增加穿刺安全性,但因采购价格昂贵、实用性等因素难以在医院快速广泛普及^[3, 4, 10, 11]。考虑到目前我国大多数医院脊柱外科,尤其基层医院仍使用普通 C 形臂 X 线机进行手术定位穿刺,故如何利用当前条件实施靶向定位穿刺、减少穿刺次数和术中透视次数,达到靶向穿刺,提高手术安全性,具有现实参考意义。

本研究在患者术前影像学资料上对穿刺位点、穿刺角度进行三维定向精确测量,制定个性化穿刺策略以指导术中靶向穿刺,进一步评价其指导治疗 LDH 的安全性及有效性。通过研究及进一步分析结果显示:(1)术前可快速运用 Vue PACS 在影像学资料上进行三维测量,且经统计可确定安全穿刺范围(具体范围详见表 1);(2)根据术前在 Vue PACS 上通过影像学测量的三维数据,术中均可达到靶向穿刺,手术有效率和安全性分别为 95.8% 和 100%;(3)本研究所有穿刺数据均通过患者在本院行影像学检查后在 Vue PACS 上测量所得,与患者自身真实尺寸略有误差,故术中不必严格按照术前测量的数据和角度进行穿刺,但可为术者在制定个性化手术方案时提供客观数据参考,提高手术安全性和准确性。

综上所述,此三维影像测量策略可协助医务工作者在最基础条件下为应用 TESSYS™技术治疗 LDH 提供更简单、更实际、更全面、更精确的个性化术前穿刺方案,指导术中穿刺并提高穿刺成功率、手术安全

性,使 TESSYS™技术在临床中更简化、更安全、广泛的应用。

参考文献

- [1] Urits I, Burshtein A, Sharma M, et al. Low back pain, a comprehensive review: pathophysiology, diagnosis, and treatment [J]. *Curr Pain Headache Rep*, 2019, 23 (3): 23.
- [2] 王栋梁, 记标, 张得荣, 等. 靶向定位 TESSYS 椎间孔镜技术治疗腰椎间盘突出症的效果分析 [J]. *中国矫形外科杂志*, 2017, 25 (15): 1431-1434.
- [3] Fan G, Guan X, Zhang H, et al. Significant improvement of puncture accuracy and fluoroscopy reduction in percutaneous transforaminal endoscopic discectomy with novel lumbar location system: preliminary report of prospective hello study [J]. *Medicine (Baltimore)*, 2015, 94 (49): e2189.
- [4] Chen X, Cheng J, Gu X, et al. Development of preoperative planning software for transforaminal endoscopic surgery and the guidance for clinical applications [J]. *Int J Comput Assist Radiol Surg*, 2016, 11 (4): 613-620.
- [5] 麻凤玉, 王叶新, 孟纯阳, 等. TESSYS 技术治疗脱垂型腰椎间盘突出症穿刺头倾角的安全范围 [J]. *中国矫形外科杂志*, 2017, 25 (11): 978-983.
- [6] Hoogland T, Schubert M, Miklitz B, et al. Transforaminal posterolateral endoscopic discectomy with or without the combination of a low-dose chymopapain: a prospective randomized study in 280 consecutive cases [J]. *Spine (Phila Pa 1976)*, 2006, 31 (24): E890-897.
- [7] Jasper GP, Francisco GM, Telfeian AE. Endoscopic transforaminal discectomy for an extruded lumbar disc herniation [J]. *Pain Physician*, 2013, 16 (1): E31-35.
- [8] Fan G, Gu X, Liu Y, et al. Lower learning difficulty and fluoroscopy reduction of transforaminal percutaneous endoscopic lumbar discectomy with an accurate preoperative location method [J]. *Pain Physician*, 2016, 19 (8): E1123-E1134.
- [9] 刘印, 孔清泉, 徐练, 等. 椎间孔入路经皮脊柱内镜治疗无脱垂型腰椎间盘突出症的穿刺点位置选择研究 [J]. *中国骨与关节杂志*, 2016, 5 (5): 360-366.
- [10] Wei S, Tao W, Zhu H, et al. Three-dimensional intraoperative imaging with O-arm to establish a working trajectory in percutaneous endoscopic lumbar discectomy [J]. *Wideochir Inne Tech Maloinwazyjne*, 2016, 10 (4): 555-560.
- [11] Han IH, Choi BK, Cho WH, et al. The obturator guiding technique in percutaneous endoscopic lumbar discectomy [J]. *J Korean Neurosurg Soc*, 2012, 51 (3): 182-186.

(收稿:2022-06-24 修回:2022-10-25)

(同行评议专家:刘永 曹贵君 黄向业)

(本文编辑:郭秀婷)