

· 技术创新 ·

## 急性髌骨脱位镜下髌内侧支持带修复术<sup>△</sup>

许涛, 徐留海, 周游\*

(三峡大学附属仁和医院骨科, 湖北宜昌 443001)

**摘要:** [目的] 介绍镜下内侧髌股韧带 (medial patellofemoral ligament, MPFL) 髌骨止点撕裂修复术的手术技术和初步临床效果。[方法] 2015年5月—2019年9月, 对30例初次急性髌骨脱位 (acute patellar dislocation, APD) 患者行镜下修复术。于髌骨内侧缘置入带线锚钉, 平行髌骨内侧缘内侧用腰穿针均等穿刺皮肤至关节腔, 将带环过线导丝从腰穿针引入将锚钉缝线引出皮肤外, 收紧后视髌骨轨迹适度松解外侧支持带, 最后打结。[结果] 所有患者均顺利完成手术, 术中无神经、血管损伤等严重并发症。平均随访时间 (26.10±9.70) 个月, 末次随访时, 患膝关节活动度正常, 无复发性髌骨脱位, 无明显关节僵硬和功能障碍等。末次随访时 Lysholm 评分、髌骨倾斜角 (patellar tilt angle, PTA) 和髌股适合角 (congruence angle, CA) 均较术前显著改善 ( $P<0.05$ )。[结论] 镜下髌 MPFL 止点修复治疗 APD, 能恢复髌股关节稳定性和功能, 是一种有效的治疗方法。

**关键词:** 急性髌骨脱位, 内侧髌股韧带修复, 关节镜术, 缝线锚钉, 外侧支持带松解

**中图分类号:** R686.5      **文献标志码:** A      **文章编号:** 1005-8478 (2022) 24-2274-04

**Arthroscopic repair of medial patellofemoral ligament for acute patellar dislocation** // XU Tao, XU Liu-hai, ZHOU You. Department of Orthopedics, Renhe Hospital, China Three Gorges University, Yichang 443001, China

**Abstract:** [Objective] To introduce the surgical technique and preliminary clinical results of arthroscopic repair of medial patellofemoral ligament (MPFL) torn on patellar attachment secondary to acute patellar dislocation (APD). [Methods] From May 2015 to September 2019, 30 patients with MPFL torn on patellar attachment secondary to APD received aforesaid arthroscopic repair. Two suture anchors were inserted on the medial edge of the patella, and then lumbar puncture needles punctured percutaneously, to pass through the femoral side MPFL parallelly to the joint cavity. After that, the sutures attached on anchors were introduced out the skin on the medial side by loops through the lumbar puncture needles. Under arthroscopic vision, the sutures were tightened, and the patella track was evaluated, lateral retinacular release was added if necessary. As proper patella track achieved, the sutures were tied at last. [Results] All patients were successfully operated on without serious complications such as nerve and vascular injury, and followed up for (26.10±9.70) months on average. By the time of the latest follow-up, all the patients got normal range of motion of the knee with no recurrent patellar dislocation and stiffness or dysfunction of the knee. The Lysholm score, patellar tilt angle (PTA) and patellofemoral congruence angle (CA) improved significantly in the latest follow-up compared with those preoperatively ( $P<0.05$ ). [Conclusion] This arthroscopic repair of MPFL torn on patellar attachment secondary to acute patellar dislocation does restore the patellofemoral stability and function, and is an effective treatment.

**Key words:** acute patellar dislocation, medial patellofemoral ligament repair, arthroscopy, suture anchor, lateral retinacular release

髌骨外侧脱位是骨科常见的髌股关节疾病之一, 在儿童和青少年人群中, 髌骨脱位是一种相对常见的损伤, 占创伤性关节出血损伤的9%~16%, 年发病率为23.2/10万人, 对其治疗方法存在争议<sup>[1]</sup>。非手术治疗致髌骨再脱位的发生率很高, 故更倾向于手术治疗<sup>[2-4]</sup>。虽然内侧髌股韧带 (medial patellofemoral ligament, MPFL) 重建手术治疗初次 APD 可取得牢固的

稳定性, 但创伤大、需肌腱移植, 且有骨骺损伤等风险。随着关节镜技术的进步和生物材料改进, 对于非 MPFL 体部或股骨止点的髌内侧支持带髌骨止点损伤的初次 APD 患者, 可采用更微创的关节镜下髌内侧支持带止点带线锚钉重建修复。

本研究采用关节镜下髌内侧支持带止点修复联合外侧支持带松解术治疗髌内侧支持带髌骨止点损伤的

DOI:10.3977/j.issn.1005-8478.2022.24.14

<sup>△</sup>基金项目:湖北省自然科学基金面上项目(编号:2021CFB414);湖北省卫生健康委员会中医药科研项目(编号:ZY2021M074)

作者简介:许涛, 硕士研究生在读, 研究方向:运动医学、关节足踝外科, (电话)15549329492, (电子信箱)471997389@qq.com

\*通信作者:周游, (电话)18671749303, (电子信箱)zhouyou8010@163.com

初次 APD 患者，取得良好效果，现将手术技术与初步临床效果报告如下。

## 1 手术技术

### 1.1 术前准备

患者有膝关节扭伤或摔伤史，内侧支持带髌骨止点处明显压痛，髌骨倾斜试验阳性，恐惧试验阳性。采用膝关节轴位 X 线片、CT 观察髌骨向外侧倾斜的程度、半脱位的程度及股骨髁有无发育异常（图 1a）；MRI 观察 MPFL 损伤部位、游离体、半月板和交叉韧带损伤情况等。充分与患者进行交流沟通。

### 1.2 麻醉与体位

采用平卧位，手术均在全麻气管插管或腰麻下进行，绘体表标志，常规消毒铺巾。

### 1.3 手术操作

股部上气压止血带，行标准膝前内、外侧入口，置入关节镜，刨削刀清理关节腔积血，探查见髌骨脱位、内缘滑膜充血，或股骨外侧髌骨撞击充血或毛糙、剥脱（图 1b, 1c）。负重区较大的撞击软骨剥脱可原位固定，而小的非负重区的软骨游离体可摘除<sup>[5]</sup>。探查半月板和前后交叉韧带有无损伤并同期处理。

紧贴髌骨内缘三等分处分别作 2 个 5 mm 横行皮肤切口，显露髌骨内缘骨质。助手在患肢髌骨外侧双手按压稳住髌骨；术者在髌骨内侧缘三等分中部，置入 2 枚 3.5 mm 带线锚钉（图 1d）。

在关节镜监视下，平行距髌骨内侧缘 3~4 cm 处用腰穿针均匀穿刺皮肤、MPFL 股侧残端和关节囊，至关节腔，用环祥过线导丝从腰穿针引入，将锚钉的缝线依次引出皮肤外（图 1e）。在锚钉置入处用探钩经皮下分别将引出皮肤外的缝线从皮下勾回至锚钉置入处。膝关节屈曲 30°，在关节镜监视下对撕裂的 MPFL 及关节囊收紧，使 MPFL 的断端紧贴骨床（图 1f）。然后，伸屈膝关节观察髌骨在股骨滑车沟的轨迹情况。如髌轨迹仍外偏，用等离子刀或尖刀于髌骨外侧缘 1~2 cm 处，由近端向远端适度松解膝关节外侧关节囊和支持带，调整髌骨内外侧张力平衡，至被动屈伸患膝髌股关节对合良好，髌骨复位（图 1g）。最后打结固定拉回的 MPFL，将线结置于皮下。最后闭合切口，用可吸收缝线将支持带、关节囊、髌前筋膜、骨膜重叠缝成一体。清洗关节腔。镜下髌内侧支持带止点重建修复术示意图见图 1h。

### 1.4 术后处理

麻醉效应消失后即可开始踝泵运动、股四头肌等长收缩等康复锻炼。术后第 1 d 直腿抬高锻炼，可佩戴下肢支具直立位负重活动。术后 1 周内，以促进下肢静脉血液回流，预防静脉血栓，减轻肿胀，减少肌肉萎缩。1 周后，在限活动度支具保护，逐渐增加膝关节活动度，第 1 周被动屈曲至 30°、第 2 周至 60°、第 3 周至 90°、第 4 周至正常活动度，支具外固定 6 周。每次锻炼结束后抬高患肢、适当冰敷和镇痛处理。术后 6 周逐渐开始进行抗阻力训练，加强患肢肌力和髌骨稳定性。术后 3 个月肌肉灵活性训练，可恢复日常活动，但应避免对抗性剧烈运动。

## 2 临床资料

### 2.1 一般资料

2015 年 5 月—2019 年 9 月，确诊累及 MPFL 髌骨止点损伤的初次 APD 患者 30 例，男 9 例，女 21 例；平均年龄（16.37±4.02）岁；左膝 18 例，右膝 12 例；其中，伴 MPFL 髌骨止点撕脱骨折 24 例。本研究获医院伦理委员会批准，所有患者均知情同意。

### 2.2 初步结果

所有患者均顺利完成手术，术中无神经、血管损伤等严重并发症。平均随访时间（26.10±9.70）个月，无复发性髌骨脱位。术后 6 个月复查，所有患者髌骨不稳症状均消失。末次随访患膝关节活动度正常，未见复发性髌骨脱位，无明显关节僵硬和功能障碍等。Lysholm 评分由术前的（58.10±8.41）分显著增加至末次随访的（92.17±5.19）分（ $P<0.05$ ）。

术后 1 周复查 CT 示 30 例膝髌股关节匹配度良好。髌骨倾斜角（patellar tilt angle, PTA）由术前（23.20±2.98）°显著改善至末次随访（10.40±1.90）°（ $P<0.05$ ）；髌股适合角（congruence angle, CA）由术前（8.13±2.90）°显著改善至末次随访（-7.30±1.32）°（ $P<0.05$ ）。

## 3 讨论

目前多数学者认为对于 APD 应手术治疗，可降低再脱位率<sup>[6]</sup>。Askenberger<sup>[7]</sup>比较了手术与支具治疗外伤性儿童 APD 的疗效，修复组再脱位率（22%）明显低于支具外固定组（43%）。保守治疗易复发<sup>[8]</sup>，相关研究显示，MPFL 重建术预防再脱位的成功率 89%~100%<sup>[9]</sup>，尽管重建已成为主流术式，但并发症较多<sup>[10]</sup>。更微创的镜下 MPFL 修复治疗初次

APD, 可恢复髌股关节稳定性和降低再脱位率<sup>[9, 11]</sup>。但需术前准确评估内侧支持带复合体损伤部位<sup>[12]</sup>。除全面体格检查和影像学诊断外, 术中关节镜观察可证实损伤部位<sup>[13]</sup>。术前应排除复发性髌骨脱位、严重滑车发育不良、膝关节外翻 $>3^\circ$ 畸形、内侧支持带体部或股骨侧止点损伤、Q角明显增大和股骨前倾或

胫骨旋转畸形等<sup>[14]</sup>。本研究纳入的患者均为 MPFL 髌骨内缘止点撕裂, 这是临床中最常见的损伤部位。Kepler<sup>[15]</sup>对儿童和青少年 APD 的研究发现, 61% 的患者 MPFL 撕裂位于髌骨止点附近。APD 患者发生 MPFL 撕裂的自身愈合能力差<sup>[15]</sup>。因此, 镜下止点缝合修补术是必要的。

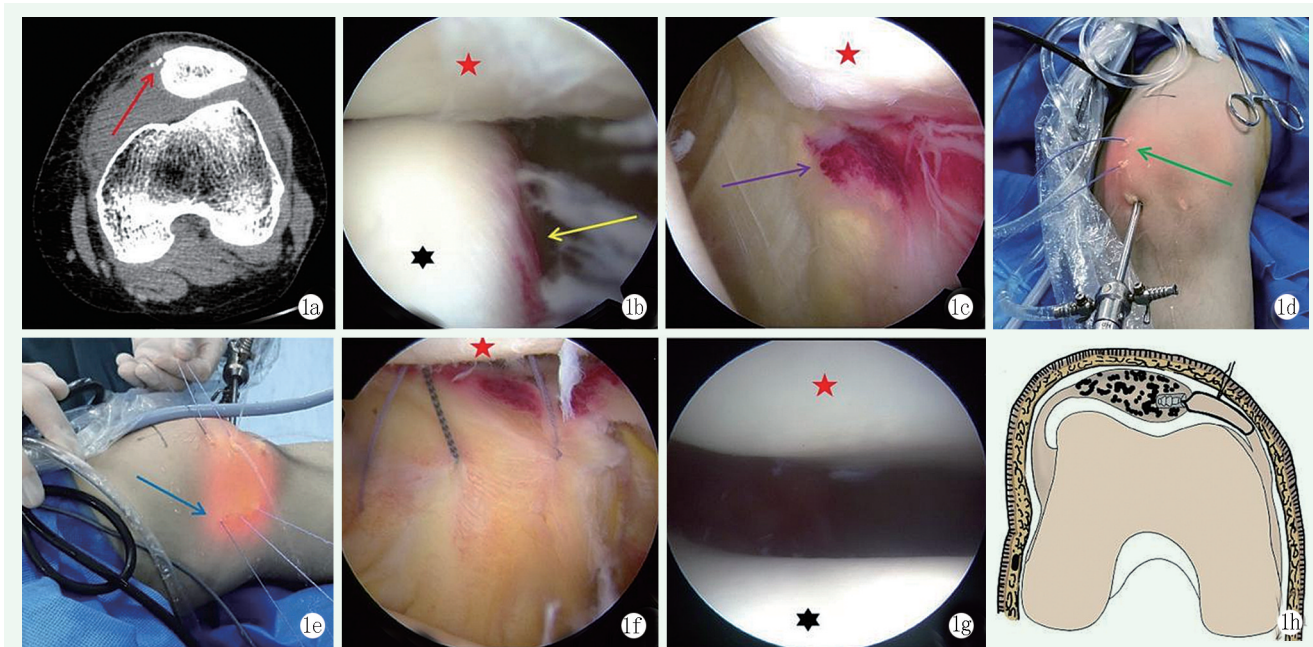


图1 患者, 女, 14岁, 左膝急性髌骨半脱位伴髌骨内侧缘撕脱骨折, 行关节镜下髌 MPFL 止点带线锚钉修复联合外侧支持带松解术 1a: 术前 CT 示髌骨外侧脱位伴髌骨内侧缘撕脱骨折 (红色箭头) 1b: 术中镜下见髌骨向外侧移位, 股骨外侧髌外侧面骨挫伤充血 (黄色箭头) 1c: 内侧支持带髌骨止点处损伤, 髌内缘滑膜充血 (紫色箭头) 1d: 髌骨内侧缘三等分中部处置入 2 枚带线锚钉 (绿色箭头) 1e: 锚钉缝线从关节腔内穿过内侧支持带复合体引出皮肤外 (蓝色箭头) 1f: 镜下见带线锚钉穿过 MPFL 股骨侧 1g: 完成外侧支持带松解, MPFL 修复打结后镜下髌股关节对合良好 1h: 镜下髌内侧支持带止点重建修复术模式图

Mochizuki<sup>[16]</sup> 研究显示 84% 的髌骨撕脱骨折位于髌骨内侧下缘, 但就临床治疗而言, 如果没有对位于髌骨内缘止点中上的 MPFL 进行修复, 不能充分限制髌骨外移。因此, 本研究在髌骨内侧缘三等分处置入了 2 枚锚钉并均等穿刺内侧支持带加强缝合修复, 可更好地限制髌骨外移所受张力。随着锚钉生物材料的发展, 带线锚钉缝合带加强修复 MPFL 与肌腱移植重建 MPFL 相比都能产生相似的接触压力和关节运动学, 恢复到接近正常的髌股运动力学<sup>[17]</sup>。

对于是否需要松解外侧支持带应依据临床体格检查和镜下表现。对撕裂的髌骨内侧支持带及关节囊缝线预打结收紧时, 动态伸屈活动关节检测髌骨轨迹是否位于滑车沟中立位, 在关节镜监视下适度行髌骨外侧支持带松解术, 并反复观察髌骨轨迹。可避免过度松解导致外侧不稳, 从而增加医源性内

侧脱位的风险; 或松解不足引起内侧锚钉缝线张力过大及髌股关节未能适配, 导致内侧支持带愈合失败<sup>[18]</sup>。

本术式不仅可将累及 MPFL 髌骨止点侧附近损伤直接恢复到解剖位置, 且锚钉抗拔出力可以充分抵抗髌骨外移所产生的张力。但该术式的选择需要严格手术适应证把握, 全面体格检查、精准影像学诊断、排除术前不良危险因素。本研究不足之处在于研究资料样本量较少, 随访时间相对较短, 需要在今后工作中进一步完善。

#### 参考文献

- [1] Sanders TL, Pareek A, Hewett TE, et al. Incidence of first-time lateral patellar dislocation: a 21-year population-based study [J]. Sports Health, 2018, 10 (2): 146-151.
- [2] Migliorini F, Driessen A, Quack V, et al. Surgical versus conserva-

- tive treatment for first patellofemoral dislocations: a meta-analysis of clinical trials [J]. *Eur J Orthop Surg Traumatol*, 2020, 30 (5) : 771-780.
- [3] Pagliuzzi G, Napoli F, Previtali D, et al. A meta-analysis of surgical versus nonsurgical treatment of primary patella dislocation [J]. *Arthroscopy*, 2019, 35 (8) : 2469-2481.
- [4] Yang F, Guo W, Wang Q, et al. Surgical versus nonsurgical treatment of primary acute patellar dislocation: a systematic review and meta-analysis [J]. *Medicine*, 2019, 98 (29) : e16338.
- [5] 卢宏章, 刘震宁, 张道俭, 等. 髌骨脱位合并骨软骨骨折的治疗体会 [J]. *中国矫形外科杂志*, 2013, 21 (22) : 2310-2312.
- [6] Longo UG, Ciuffreda M, Locher J, et al. Treatment of primary acute patellar dislocation: systematic review and quantitative synthesis of the literature [J]. *Clin J Sport Med*, 2017, 27 (6) : 511-523.
- [7] Askenberger M, Bengtsson ME, Ekström W, et al. Operative repair of medial patellofemoral ligament injury versus knee brace in children with an acute first-time traumatic patellar dislocation: a randomized controlled trial [J]. *Am J Sports Med*, 2018, 46 (10) : 2328-2340.
- [8] Diederichs G, Issever AS, Scheffler S. MR imaging of patellar instability: injury patterns and assessment of risk factors [J]. *Radiographics*, 2010, 30 (4) : 961-981.
- [9] Bryant J, Pandya N. Medial patellofemoral ligament repair restores stability in pediatric patients when compared to reconstruction [J]. *Knee*, 2018, 25 (4) : 602-608.
- [10] Shah JN, Howard JS, Flanigan DC, et al. A systematic review of complications and failures associated with medial patellofemoral ligament reconstruction for recurrent patellar dislocation [J]. *Am J Sports Med*, 2012, 40 (8) : 1916-1923.
- [11] Brady JM. In children with traumatic lateral patellar dislocations, arthroscopic repair of the MPFL reduced redislocations but did not improve knee function [J]. *J Bone Joint Surg Am*, 2019, 101 (4) : 370.
- [12] Kruckeberg BM, Chahla J, Moatshe G, et al. Quantitative and qualitative analysis of the medial patellar ligaments: an anatomic and radiographic study [J]. *Am J Sports Med*, 2018, 46 (1) : 153-162.
- [13] Askenberger M, Arendt EA, Ekstrom W, et al. Medial patellofemoral ligament injuries in children with first-time lateral patellar dislocations: a magnetic resonance imaging and arthroscopic study [J]. *Am J Sports Med*, 2016, 44 (1) : 152-158.
- [14] 杨信信, 李睿, 耿彬, 等. 髌骨脱位相关预测指标研究进展 [J]. *中国矫形外科杂志*, 2018, 26 (22) : 2078-2082.
- [15] Kepler CK, Bogner EA, Hammoud S, et al. Zone of injury of the medial patellofemoral ligament after acute patellar dislocation in children and adolescents [J]. *Am J Sports Med*, 2011, 39 (7) : 1444-1449.
- [16] Mochizuki T, Tanifuji O, Watanabe S, et al. The majority of patellar avulsion fractures in first-time acute patellar dislocations included the inferomedial patellar border that was different from the medial patellofemoral ligament attachment [J]. *Knee Surg Sports Traumatol Arthrosc*, 2020, 28 (12) : 3942-3948.
- [17] Mehl J, Otto A, Comer B, et al. Repair of the medial patellofemoral ligament with suture tape augmentation leads to similar primary contact pressures and joint kinematics like reconstruction with a tendon graft: a biomechanical comparison [J]. *Knee Surg Sports Traumatol Arthrosc*, 2020, 28 (2) : 478-488.
- [18] Clifton R, Ng CY, Nutton RW. What is the role of lateral retinaculum release [J]. *J Bone Joint Surg Br*, 2010, 92 (1) : 1-6.

(收稿:2021-06-01 修回:2022-03-14)  
(同行评议专家: 宋一平 唐三元)  
(本文编辑: 闫承杰)