

· 临床论著 ·

锁骨骨折开放复位内固定的并发症及处理

董辉详, 黄长明*, 范华强, 胡喜春, 傅仰攀, 甘志勇, 刘镇煌, 庄 鳌

(厦门大学附属成功医院, 福建厦门 361003)

摘要: [目的] 探讨锁骨骨折开放复位内固定并发症的发生特点与处理结果。[方法] 回顾性分析2019年1月1日—2020年12月31日本院采用开放复位内固定治疗的锁骨骨折228例患者的临床资料。探讨并发症的发生情况与特点, 以及处理和结局。[结果] 228例患者共19例发生并发症, 占8.3%。早期并发症6例, 占31.6%; 晚期并发症13例, 占68.4%; 差异有统计学意义 ($P<0.001$)。按骨折部位并发症发生率: 锁骨外侧骨折为4/57 (7.0%), 锁骨中段骨折为15/161 (9.3%), 锁骨内侧骨折为0/5 (0.0%), 双极骨折0/5 (0.0%), 差异有统计学意义 ($P=0.023$)。按内固定术式: 锁骨钩钢板为3/20 (15.0%), 外侧端钢板合并喙锁间悬吊固定为1/15 (6.7%), 单纯外侧端钢板固定为0/22 (0.0%)。锁骨中段钢板内固定15/161 (9.3%), 锁骨内侧钢板固定为0/5 (0.0%), 锁骨双钢板固定0/5 (0.0%), 各种内固定间并发症发生率的差异有统计学意义 ($P=0.036$)。具体并发症发生率由高至低依次为内固定取出后再骨折7/19 (36.8%)、内固定断裂6/19 (31.6%)、切口感染3/19 (15.8%)、内固定松动1/19 (5.3%)、内固定激惹1/19 (5.3%)和肩锁关节脱位1/19 (5.3%)。各类并发症发生率的差异有统计学意义 ($P=0.018$)。19例患者中, 4例保守处理, 15例行翻修手术, 均未发生严重不良后果。末次随访时, 19例患者中, 15例完全无痛, 3例活动时轻度疼痛, 1例明显疼痛; 10例肩关节活动不受限, 6例轻度受限, 3例明显受限; 13例恢复伤前运动和劳动能力, 6例未恢复至伤前运动劳动能力水平。[结论] 锁骨骨折切开复位内固定是常规手术, 并发症率仍高达8.3%, 最常见并发症是内固定取出后再骨折、内固定断裂、感染。提高手术技术是减少并发症的关键。

关键词: 锁骨骨折, 内固定, 并发症

中图分类号: R683.41

文献标志码: A

文章编号: 1005-8478 (2023) 02-0122-05

Complications secondary to open reduction and internal fixation of clavicular fractures and corresponding treatments // DONG Hui-xiang, HUANG Chang-ming, FAN Hua-qiang, HU Xi-chun, FU Yang-pan, GAN Zhi-yong, LIU Zhen-huang, ZHUANG Ao. Chengong Hospital, Xiamen University, Xiamen 361003, China

Abstract: [Objective] To investigate the characteristics and management results of complications secondary to open reduction and internal fixation (ORIF) of clavicle fractures. [Methods] A retrospective study was conducted on 228 patients who received ORIF of clavicle fractures in our hospital from January 2019 to December 2020. The occurrence, characteristics, management and outcome of complications were analyzed in this paper. [Results] Among 228 patients, 19 patients suffered from complications, accounting for 8.33%. In term of time of complication happened, the early complications were found in 6 cases, accounting for 31.57%, while late complications were seen in 13 cases, accounting for 68.4%, which was statistically significant ($P=0.001$). In term of fracture site, the complication rate was 4/57(7.0%) in the lateral clavicle, 15/161 (9.3%) in the middle part of clavicle, 0/5 (0.0%) in the medial clavicle, whereas 0/5 (0.0%) in bipolar fracture with a statistically significant difference among the 4 parts ($P=0.023$). In term of the internal fixation method, the complication rate proved 3/20 (15.0%) in the clavicle hook plate, 1/15 (9.3%) in the lateral end plate combined with the coracoclavicular suspension, 0/22 (0.0%) in the simple lateral end plate, 15/161 (9.3%) in mid-clavicle plate, while 0/5 (0.0%) in medial clavicle plate, which was statistically significant ($P=0.036$). The incidence of specific complications ranked from high to low was of refracture after removal of internal fixation (7/19, 36.8%), fracture of internal fixation (6/19, 31.6%), incision infection (3/19, 15.8%), irritation of internal fixation (1/19, 5.3%) and acromioclavicular dislocation (1/19, 5.3%) with significant differences in the incidence of various complications ($P=0.018$). Of the 19 patients, 4 cases were treated conservatively, whereas 15 cases underwent revision surgery without serious adverse events. Of them, 15 patients had no pain at all, 3 patients had mild pain during activities, and 1 patients had obvious pain; 10 patients had no shoulder motion affected, 6 cases got mildly limited, and 3 case had significantly limited motion; 13 cases regained sports and labor capacity to the levels before injury, while

DOI:10.3977/j.issn.1005-8478.2023.02.06

作者简介: 董辉详, 主治医师, 研究方向: 创伤骨科、关节镜与运动医学, (电话)18059858203, (电子信箱)31363841@qq.com

* 通信作者: 黄长明, (电话)0592-8802198, (电子信箱)huangchangming123@163.com

6 cases were under the levels at the latest follow-up. [Conclusion] Although ORIF of clavicle fractures is a routine operation, the complication rate is still as high as 8.33%, including the most common complications of refracture after removal of internal fixation, fracture of internal fixation and infection. Improving surgical technique is the key to reduce complications.

Key words: clavicle fracture, internal fixation, complication

锁骨骨折是常见损伤，占成人骨折 2.6%~4%^[1]，占肩关节骨折 44%^[1, 2]。其多见于青中年人，尤其是热爱对抗性运动年轻人、从事体力劳动者及交通事故伤者。按部位分型，发生率最高为锁骨中段骨折，占 69%~82%^[2-4]；其次是锁骨外侧骨折，占 21%~28%^[2-5]；锁骨内侧骨折占 2%~3%^[3-5]，少见。对移位锁骨骨折采用切开复位内固定已取得广泛认可^[6-9]。锁骨骨折手术治疗并发症发生率早期报道高达 37%^[6]，但随着对疾病认识的普及、内固定材料的发展及手术技术的提高，并发症发生率逐年下降，Leroux 等^[10]报道并发症率是 24.6%，而 Robinson 等^[6]报道并发症率更低，只有 4%。因此，应重视锁骨骨折并发症的诊疗，积极预防，改善功能，提高满意度。作者回顾性分析 2019 年 1 月 1 日—2020 年 12 月 31 日 228 例锁骨骨折临床资料，分析总结发生并发症的原因以及处理对策。现报道如下。

1 资料与方法

1.1 纳入与排除标准

纳入标准：(1) 具有明确的外伤史，所有部位的锁骨骨折，骨折可为双极骨折、合并肩锁关节脱位或胸锁关节脱位；(2) 均为闭合性骨折，新鲜骨折，伤后 4 周内手术；(3) 随访时间超过 1 年。

排除标准：(1) 病理性骨折，开放性骨折，陈旧性骨折；(2) 并严重肩袖损伤或肩峰撞击；(3) 严重脊髓型或神经根型颈椎病。

1.2 一般资料

回顾性分析 2019 年 1 月 1 日—2020 年 12 月 31 日本院手术治疗锁骨骨折患者的临床资料，共 228 例符合上述标准，纳入本研究。所有患者均为锁骨新鲜移位骨折并采用切开复位内固定，年龄 18~70 岁，平均 (30.5±10.4) 岁；男 156 例，女 72 例；锁骨外侧骨折 57 例，占 25.0%；中段骨折 161 例，占 70.1%；内侧骨折例 5 例，占 2.2%；双极骨折 5 例，占 2.2%。

1.3 手术方法

所有患者均行手术治疗。锁骨外侧骨折采用锁骨钩钢板，外侧端钢板合并喙锁间悬吊固定，单纯外侧

端钢板固定。锁骨中段骨折采用钢板内固定，粉碎骨块可同时使用丝线或钢丝捆绑、螺钉固定。锁骨内侧骨折使用钢板固定。双极骨折采用双钢板固定。本研究获医院伦理委员会批准，所有患者均知情同意。

1.4 评价指标

收集信息包括性别、年龄、手术固定方式。整理住院期间与随访资料，分析并发症发生情况。早期并发症：锁骨下动静脉损伤，包括血管刺伤、血栓、夹层、假性动脉瘤；气胸或肺部损伤；肩部臂丛神经损伤。晚期并发症：骨不连；钢板严重激惹引起剧烈疼痛；内固定松动失效；内固定断裂；内固取出后再骨折等。

1.5 统计学方法

采用 SPSS 21.0 软件进行统计学分析。采用描述性统计分析。计数资料以例数表示，采用 Fisher 精确检验。 $P<0.05$ 为差异有统计学意义。

2 结果

2.1 总体并发症发生情况

228 例采用切开复位内固定的新鲜移位性锁骨骨折发生并发症共 19 例，占 8.3%。其中，早期并发症 6 例，占 31.6%；晚期并发症 13 例，占 68.4%，差异有统计学意义 ($P<0.001$)。按骨折部位并发症率：锁骨外侧骨折为 4/57 (7.0%)；锁骨中段骨折为 15/161 (9.3%)；锁骨内侧骨折为 0/5 (0.0%)；双极骨折 0/5 (25.0%)，差异有统计学意义 ($P=0.023$)。按内固定术式，锁骨钩钢板为 3/20 (15.0%)，外侧端钢板合并喙锁间悬吊固定为 1/15 (6.7%)，单纯外侧端钢板固定为 0/22 (0.0%)。锁骨中段钢板内固定 15/161 (9.3%)，锁骨内侧钢板固定为 0/5 (0.0%)，锁骨双钢板固定 0/5 (0.0%)，各种内固定间并发症发生率的差异有统计学意义 ($P=0.036$)。

2.2 具体并发症情况

19 例并发症的具体情况见表 1，各类并发症发生率由高至低依次：内固定取出后再骨折>内固定断裂>切口感染>内固定松动及内固定激惹和肩锁关节脱位。各类并发症发生率的差异有统计学意义 ($P=0.036$)。19 例中，4 例保守处理，15 例行翻修手术，

均未发生严重不良后果。末次随访时, 19例患者中, 15例完全无痛, 3例活动时轻度疼痛, 1例明显疼痛; 10例肩关节活动不受限, 6例轻度受限, 3例明显受限, 13例恢复伤前运动和劳动能力, 6例未恢复至伤前运动劳动能力水平。双极骨折有1例漏诊。

2.3 并发症处理结果

19例锁骨骨折并发症与处理方法见表1, 均未发

生严重不良预后。其中15例(78.9%)行翻修手术。末次随访时, 19例患者中, 15例完全无痛, 3例活动时轻度疼痛, 1例明显疼痛; 10例肩关节活动不受限, 6例轻度受限, 3例明显受限, 13例恢复伤前运动和劳动能力, 6例未恢复至伤前运动劳动能力水平。锁骨中段骨折内固定断裂的典型病例影像见图1。

表1 19例锁骨骨折并发症 [例 (%)] 与处理方法

并发症	例数	锁骨外侧	锁骨中段	锁骨内侧	处理方法
感染	3 (15.8)	1 (5.3)	2 (10.5)	0	换药及消炎
内固定激惹、剧痛	1 (5.3)	0	1 (5.3)	0	局部封闭、取内固定
内固定断裂	6 (31.6)	2 (10.5)	4 (21.1)	0	更换内固定并植骨
内固定周围骨折	1 (5.3)	0	1 (5.3)	0	取出原钢板重新固定
内固定取出后再骨折	7 (36.8)	0	7 (36.8)	0	再次切开复位内固定术
肩锁关节脱位	1 (5.3)	1 (5.3)	0	0	患者拒绝再手术
共计	19 (100.0)	4 (21.1)	15 (79.0)	0	

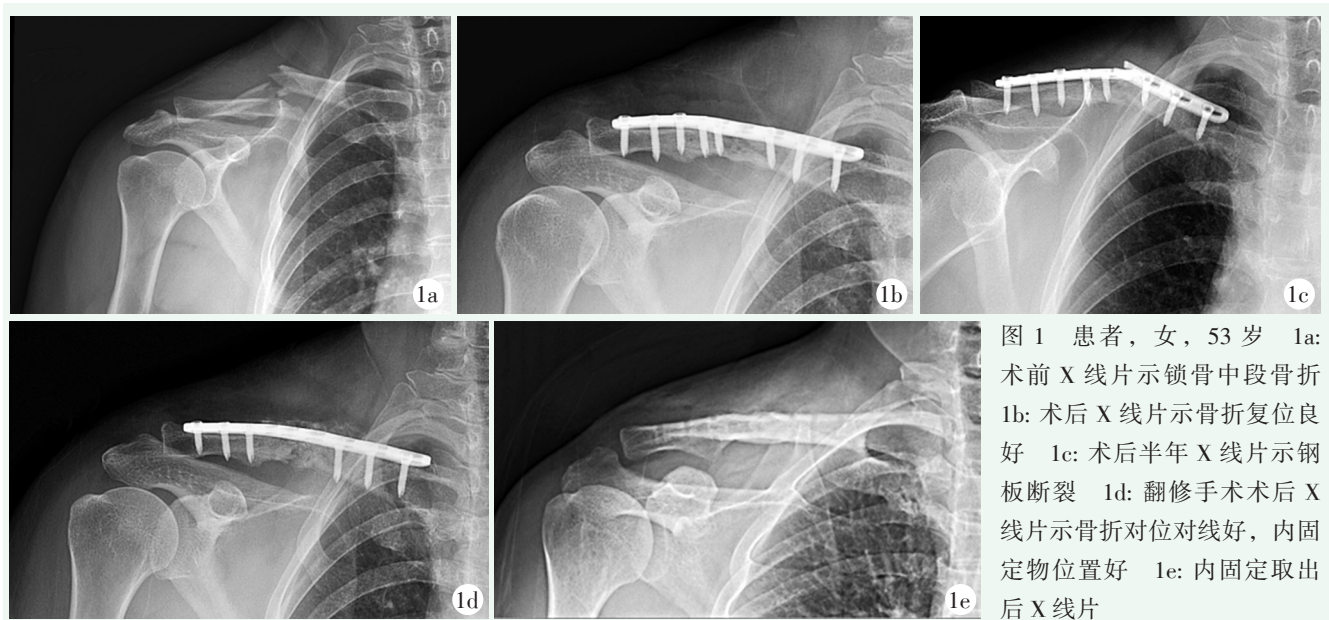


图1 患者, 女, 53岁 1a: 术前X线片示锁骨中段骨折 1b: 术后X线片示骨折复位良好 1c: 术后半年X线片示钢板断裂 1d: 翻修手术术后X线片示骨折对位对线好, 内固定物位置好 1e: 内固定取出后X线片

3 讨论

锁骨骨折常见手术相关并发症有: 感染、骨不连、内固定激惹、内固定断裂、内固定松动、畸形愈合、内固定取出后再骨折、创伤后关节炎^[7-11]。应该重视并发症及危险因素, 准确评估, 提高手术技术, 积极预防, 做好充分告知。

内固定松动多在手术后早期发生, 常为手术技术原因, 如螺钉没有固定在骨质中心导致抗拔力差、早期失败。本组内固定松动患者, 分析原因为螺钉没有

固定在骨质中心, 抗拔力差导致松动。内固定断裂常合并骨不连。锁骨中段骨不连发生率为0.1%~15%, 外侧发生率为22%~33%, 内侧发生率为1%^[12-14]。60%~80%锁骨中段骨折骨不连有临床症状, 如疼痛、畸形, 甚至刺激臂丛神经, 多需翻修手术。相反, 80%锁骨远端骨不连没有症状, 胸锁关节与肩锁关节创伤后关节炎症状容易与骨不连症状混淆, 区别是创伤后关节炎症状可以持续数年^[10, 11]。容易导致中段锁骨不愈合的因素: 外侧骨折; 移位超过2cm; 严重损伤; 再骨折; 伤前有过锁骨手术; 固定强度不足; 术后肩关节制动不足等。术中减少软组织剥离, 牢固固

定, 术后充分保护, 循序康复有利于提高骨折愈合率。影响锁骨外侧愈合最危险因素是不稳, 所以增加肩锁关节稳定性尤其重要。对于锁骨粉碎性骨折建议增加辅助固定, 先行骨块间螺钉固定或捆绑固定, 可提高骨折愈合率。取出后再骨折有一定的发生率(4%)^[15], 主要原因系术前只有正位X线片, 没有充分了解骨折愈合情况, 怀疑时应行CT检查, 可适当延长内固定取出时间(术后12~18个月), 术前充分告知, 术后适当保护, 3个月内禁止剧烈活动。嗜酒和粉碎性骨折是取出后再骨折危险因素^[16]。

锁骨外侧骨折保守治疗不愈合率报道达到了18%^[9], 不稳是骨不连的重要原因, 所以提倡早期手术治疗, 手术技术从切开逐渐向关节镜下微创方式发展。锁骨外侧骨折手术方法有经肩峰克氏针张力带固定, 锁骨钩钢板、钢板联合或不联合喙锁间钢性或弹性固定, 单独锁骨外侧钢板、单独喙锁悬吊固定等。早期文献报道手术并发症发生率为22%, 锁骨钩钢板和经肩峰克氏针张力带固定并发症发生率高^[17]。克氏针张力带主要并发症为退针、失效、感染等, 现已基本淘汰。锁骨钩钢板主要并发症有骨溶解、肩峰撞击、肩袖损伤等, 虽然并发症发生率高, 但操作方法简单、骨折愈合率高, 临床上仍广泛使用, 注意锁骨钩的高度选择、放置位置可减少并发症, 建议骨折愈合后早期取出。单独外侧端锁定钢板需严格把握指征, 术前应拍摄应力位片了解肩锁关节稳定性, 其常见并发症是钢板失效、肩锁关节半脱位或脱位, 本组就有1例典型单纯外侧钢板固定术后并发早期肩锁关节脱位。锁定钢板联合喙锁韧带悬吊固定并发症发生率低, 愈合率高, 文献报道达98%~100%^[18, 19], 满意度高, 但也带来了少见新并发症, 如喙突骨折、袢断裂等。本组锁骨外侧骨折钩钢板组并发症较悬吊组和单纯钢板组高, 结合文献复习可以得出趋势: 推荐使用锁定钢板联合喙锁韧带固定, 应注意喙突隧道位置, 喙突隧道孔破裂往往是造成手术失败原因, 在关节镜辅助下双重固定可提高骨折愈合率。锁骨钩钢板建议尽量少用, 但合并喙突骨折时为最佳适应证。单纯喙锁间固定需把握好适应证。

罕见并发症有淋巴管瘘(乳糜液聚集)、空气栓塞、动静脉瘘、锁骨下动静脉破裂、血栓、臂丛神经损伤, 血源性骨髓炎等^[20-24], 多为个案报道, 应有基本了解。评估可能增加锁骨并发症的全身性相关因素, 如糖尿病, 吸烟, 嗜酒等积极监测及治疗, 并做好告知。

参考文献

- [1] Khan LAK, Bradnock TJ, Scott C, et al. Fractures of the clavicle [J]. *J Bone Joint Surg Am*, 2009, 91 (2): 447-60.
- [2] Robinson CM. Fractures of the clavicle in the adult. Epidemiology and classification [J]. *J Bone Joint Surg Br*, 1998, 80 (3): 476-478.
- [3] Tassel DV, Owens BD, Pointer L, et al. Incidence of clavicle fractures in sports: analysis of the NEISS Database [J]. *Int J Sports Med*, 2014, 35 (1): 83-86.
- [4] Postacchini F, Gumina S, De Santis P, et al. Epidemiology of clavicle fractures [J]. *J Shoulder Elbow Surg*, 2002, 11 (5): 452-456.
- [5] Khan LA, Bradnock TJ, Scott C, et al. Fractures of the clavicle [J]. *J Bone Joint Surg Am*, 2009, 91 (2): 447-460.
- [6] Robinson CM, Goudie EB, Murray IR, et al. Open reduction and plate fixation versus nonoperative treatment for displaced midshaft clavicular fractures: a multicenter, randomized, controlled trial [J]. *J Bone Joint Surg Am*, 2013, 95 (17): 1576-1584.
- [7] Woltz S, Krijnen P, Schipper IB. Plate fixation versus nonoperative treatment for displaced midshaft clavicular fractures: a meta-analysis of randomized controlled trials [J]. *J Bone Joint Surg Am*, 2017, 99 (12): 1051-1057.
- [8] Axelrod DE, Ekhtiari S, Bozzo A, et al. What is the best evidence for management of displaced midshaft clavicle fractures? A systematic review and network meta-analysis of 22 randomized controlled trials [J]. *Clin Orthop Relat Res*, 2020, 478 (2): 392-402.
- [9] Amer K, Smith B, Thomson JE, et al. Operative versus nonoperative outcomes of middle-third clavicle fractures: a systematic review and meta-analysis [J]. *J Orthop Trauma*, 2020, 34 (1): 6-13.
- [10] Leroux T, Wasserstein D, Henry P, et al. Rate of and risk factors for reoperations after open reduction and internal fixation of midshaft clavicle fractures: a population-based study in Ontario, Canada [J]. *J Bone Joint Surg Am*, 2014, 96 (13): 1119-1125.
- [11] Sethi K, Newman SD, Bhattacharya R. An unusual case of bipolar segmental clavicle fracture [J]. *Orthop Rev (Pavia)*, 2012, 4 (3): 118-120.
- [12] Choo AM, Schottel PC, Burgess AR. Scapulothoracic dissociation: evaluation and management [J]. *J Am Acad Orthop Surg*, 2017, 25 (5): 339-347.
- [13] Morell DJ, Thyagarajan DS. Sternoclavicular joint dislocation and its management: a review of the literature [J]. *World J Orthop*, 2016, 7: 244-250.
- [14] Wang HF, Wang CY, Ruan JW, et al. Asymmetrical bilateral sternoclavicular joint dislocation combined with bilateral clavicular fracture: A case report [J]. *Medicine (Baltimore)*, 2019, 98 (28): e16359.
- [15] Yadav S, Khanna V, Mukherjee S. Ipsilateral sternoclavicular joint anterior dislocation with fracture of the mid shaft of the clavicle [J]. *J Clin Orthop Trauma*, 2019, 10 (3): 510-513.
- [16] Ottomeyer C, Taylor BC, Isaacson M, et al. Midshaft clavicle fractures with associated ipsilateral acromioclavicular joint dislocation

- tions: incidence and risk factors [J]. Injury, 2017, 48 (2): 469-473.
- [17] Meyer MA, Zhang DF, Price MD, et al. Clavicle fractures with associated acute neurovascular injury [J]. Orthopedics, 2021, 44 (3): 390-394.
- [18] Tay E, Grigorian A, Schubl SD, et al. Brachial plexus injury significantly increases risk of axillosubclavian vessel injury in blunt trauma patients with clavicle fractures [J]. Am Surg, 2021, 87 (5): 747-752.
- [19] Dezulovic M, Hönck K, Palle W, et al. Hematogenous osteomyelitis due to clavicular fracture: A rare complication after conservative treatment [J]. Unfallchirurg, 2021, 87 (5): 747-752.
- [20] Clarke HD, McCann PD. Acromioclavicular joint injuries [J]. Orthop Clin North Am, 2000, 31 (2): 177-187.
- [21] Deng Z, Cai L, Ping A, et al. Anatomical research on the sub-acromial interval following implantation of clavicle hook plates [J]. Int J Sports Med, 2014, 35 (10): 857-862.
- [22] 王洪凯, 毛鹏, 吕白等. 锁定钢板与钩钢板治 Neer II 型锁骨远端骨折对比 [J]. 中国矫形外科杂志, 2020, 28 (2): 134-138.
- [23] 袁翠华, 蒋垚, 王春, 等. 右锁骨骨折伴右锁骨下动脉及右椎动脉肿瘤侵犯假性动脉瘤形成破裂出血 1 例报道 [J]. 中国矫形外科杂志, 2015, 23 (20): 1919-1920.
- [24] 张旭鸣, 何武兵. 钢板固定治疗锁骨骨折 146 例报告 [J]. 中国矫形外科杂志, 2007, 15 (10): 742-744.

(收稿:2022-05-11 修回:2022-10-19)

(同行评议专家:李春宝 齐 玮)

(本文编辑:闫承杰)

读者·作者·编者

如何提高向本刊投稿的成功率

为了提高向本刊投稿的成功率,避免稿件反复修改而延长刊用周期,投稿前一定要认真研读本刊近期出版的杂志,特别是应检索相关内容的文章,并注意参考其内容。可登录《中国矫形外科杂志》官网 (<http://jxwk.ijournal.cn>) 点击“期刊浏览”栏目,按提示阅读。在网站首页点击来稿要求,即可查看最新的《中国矫形外科杂志》稿约,在下载区查看 2021 年本刊各栏目样稿,并按照稿约及样稿的要求书写。稿件格式一定要按拟投栏目的格式要求撰写,字数、图表、参考文献要完全符合相应栏目要求。在投稿系统上传稿件的同时,必须上传 2 个基本附加文件(单位介绍信、学术诚信承诺书)。如有基金支持一定要标注清楚,在读研究生、住院医师投稿必须要有导师或上级医师推荐信。

除以上附加文件外,如作者能提供同行专家推荐意见(2名),对文稿内容的科学性、创新性、实用性、可读性做出评价。可提升本刊来稿审评效率,缩短审稿周期,使优质稿件尽快发表。

以上附加文件的参考样式请登录《中国矫形外科杂志》官网 (<http://jxwk.ijournal.cn>) 首页下载专区下载。填写并签名或加印章后,需制成 JPG 或 PDF 文件,上传至本刊投稿系统,或将原件快递至编辑部。必备文件齐全后,本刊方对稿件进行处理。

投稿步骤如下:

(1) 点击网站左侧“作者登录”按钮。(2) 输入您已注册的账号及密码。(3) 如您不需要修改您的信息,请点击下一步跳过。(4) 点击页面左侧“投稿”按钮。(5) 依次点击“下一步”及“已阅读并同意”。(6) 上传全文。(7) 在附件中上传单位介绍信、学术诚信承诺书、基金证明文件、导师推荐信(适用于在读研究生)、上级医师推荐信(适用于高级职称以下人员),以及同行评议函(限非本单位专家)。文中有图片时,必须将每一个独立画面的图像文件,以高清质量(300dpi)的 JPG 格式,按在正文中的名称,如:1a,1b,3c 等命名文件,在附件中同时上传。然后点击下一步。(8) 填写稿件基本信息,完成投稿。

《中国矫形外科杂志》编辑部

2022 年 1 月 25 日