

· 综 述 ·

# 复发性盂肱关节前脱位镜下 Latarjet 术：1 例报告与综述

傅楚滢<sup>1</sup>, 赵立连<sup>1, 2\*</sup>

(1. 广州中医药大学第八临床医学院, 广东广州 520000; 2. 佛山市中医院, 广东佛山 528000)

**摘要:** 复发性盂肱关节前脱位是较常见的肩部损伤, 镜下 Latarjet 手术逐渐成为治疗合并关节盂骨缺损复发性盂肱关节前脱位的重要治疗方法, 但该术式难度较大, 学习曲线长。本文报告 1 例 23 岁复发性盂肱关节脱位患者, 采用镜下 Latarjet 术+Bankart 修补+Remplissage 手术治疗。术后 72 个月随访 CT 重建显示植骨块固定和愈合良好, 在关节盂 5 点处形成有效遮挡, 但关节盂 3~4 点处骨量不足。查体见外展 90°~120°外旋位前恐惧试验仍为阳性, 其余角度恐惧试验阴性。本文就镜下 Latarjet 术式的治疗机理、学习曲线和存在问题等进行综述, 为临床医师提供参考。

**关键词:** 复发性盂肱前脱位, Latarjet 手术, 关节镜术, 并发症

**中图分类号:** R687 **文献标志码:** A **文章编号:** 1005-8478 (2023) 02-0145-05

**Arthroscopic Latarjet procedure for recurrent anterior glenohumeral dislocation: a case report and literature review // FU Chu-ying<sup>1</sup>, ZHAO Li-lian<sup>1, 2</sup>. 1. The 8<sup>th</sup> Clinical Medical College, Guangzhou University of Traditional Chinese Medicine, Guangzhou 520000, China; 2. Foshan Hospital of Traditional Chinese Medicine, Foshan 528000, China**

**Abstract:** Recurrent anterior glenohumeral dislocation is a common shoulder injury, which gradually become to be treated by arthroscopic Latarjet procedure if complicated with glenoid defect. However, the arthroscopic Latarjet procedure is difficult in operation technique with a long learning curve. In this paper, we reported a 23-year-old patient who received arthroscopic Latarjet procedure combined with Bankart repair and Remplissage procedure for recurrent glenohumeral dislocation. At 72 months postoperatively, the 3D CT reconstruction revealed that the bone graft was fixed and healed well to cover the 5 o'clocks position of the glenoid effectively, whereas insufficient at 3 to 4 o'clocks points of the glenoid, and the patients presented positive apprehension test from 90° to 120° abduction, regardless of negative apprehension test in the remaining range of abduction. In addition, this article reviews the treatment mechanism, learning curve and existing problems of arthroscopic Latarjet procedure to provide reference for clinicians.

**Key words:** recurrent anterior glenohumeral dislocation, Latarjet procedure, arthroscopy, complication

肩关节前脱位造成的关节盂软组织和骨性损伤会直接影响盂肱关节稳定性, 骨缺损严重者需进行前下方关节盂植骨重建以恢复关节的解剖结构和稳定性<sup>[1]</sup>。1954 年法国学者 Latarjet<sup>[2]</sup> 首次介绍了以喙突联合肌腱转位植骨为主要原理的术式后, 开放或关节镜下 Latarjet 手术逐渐成为治疗肩关节不稳合并骨缺损的常用术式之一<sup>[3, 4]</sup>。镜下该术式难度较高, 学习曲线长, 术者需经过长期的摸索、提高和熟练的过程, 且手术后并发症发生率较高。本文报道应用全关节镜下 Latarjet 手术治疗复发性肩关节前脱位, 并结合近年国内外文献进行回顾总结。

## 1 病例报告

患者, 男, 23 岁, 因“右肩关节反复前向脱位 6

年余”入院。6 年前因打篮球拉伤致右肩关节脱位可自行复位, 6 年内反复脱位 10 余次。入院查体见右肩关节无肿胀畸形, 外展、前屈、内外旋活动无受限, 前恐惧试验(+), 回位试验(+), 沟槽征(+), 皮肤感觉正常, 无血管、神经损伤征象。Beighton 评分: 4 分。右肩关节 CT 提示右肩关节骨性 Bankart 损伤(图 1a)、右肱骨头后部 Hill-Sachs 损伤(图 1b)。完善术前检查后行关节镜下 Latarjet 术+Bankart 修补+Remplissage 手术治疗。

手术方式: 麻醉后取沙滩椅位, 镜检见前方盂唇关节囊复合体 1~6 点范围自盂缘撕脱并与肩胛颈骨面瘢痕粘连, 腋囊松弛, 关节盂前下方骨缺损>20%, 肱骨头后上方可见 Hill-Sachs 损伤。镜下松解

DOI:10.3977/j.issn.1005-8478.2023.02.11

作者简介: 傅楚滢, 硕士研究生在读, 研究方向: 运动医学, (电话)13538860946, (电子信箱)fuchuying1997@163.com

\* 通信作者: 赵立连, (电话)18923135888, (电子信箱)zhaolilian@163.com

喙肩韧带、喙肱韧带止点，于肩胛下肌腱中下1/3劈开将喙突骨块引入肩关节盂前骨缺损处，用1枚空心螺钉固定在肩胛盂4~5点处，用1枚空心钉固定喙突。依次于关节盂前缘2、3、4、5点半方向置入1枚带线锚钉，收紧前方关节囊盂唇复合体打结固定。

最后将冈下肌腱填塞于 Hill—Sachs 损伤内完成 Remplissage 术。手术历时 4 h 50 min，术后随访 CT 重建显示植骨块固定和愈合良好（图 1c, 1d）。术后 72 个月随访显示外展 90°~120°外旋位恐惧试验阳性（图 1e），其余角度恐惧试验阴性。

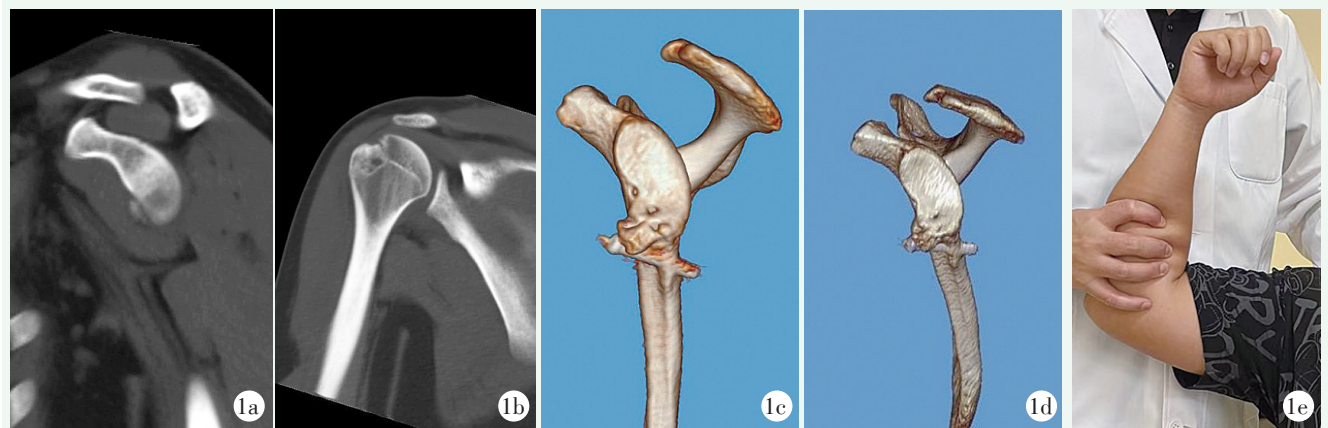


图1 患者，男，23岁，右肩关节复发性脱位合并盂肱关节双极骨缺损，行关节镜下 Latarjet 术+Bankart 修补+Remplissage 手术 1a: 术前右肩关节斜矢状面 CT 显示骨性 Bankart 损伤 1b: 术前右肩关节冠状面 CT 显示肱骨头后上方压缩性骨折（Hill-Sachs 损伤） 1c: 术后 13 个月 CT 三维重建，见植入骨块与关节盂骨边缘部分愈合，骨块位置高于关节盂面 1d: 术后 72 个月 CT 三维重建显示植入骨块增生、塑形，在关节盂 5 点处形成有效遮挡；关节盂 3~4 点处骨量不足 1e: 术后 72 个月复诊，右肩关节外展 90°外旋位恐惧试验阳性

## 2 讨论与综述

### 2.1 Latarjet 术式治疗复发性盂肱前脱位的机理

Latarjet 手术的有效性主要归功于三重稳定效应<sup>[5]</sup>：(1) 移植骨块增加了关节盂的前后径，恢复关节盂原有的凹度和宽度，在肩关节活动范围中起到骨块遮挡的静态稳定作用；(2) 联合肌腱与劈裂的肩胛下肌相交产生悬吊效应，在关节极度外展外旋时提供动态稳定作用，阻挡肱骨头向前下方脱位；(3) 将损伤的关节囊修复到喙肩韧带残端，有利于恢复本体感觉，增强主动活动时的稳定性。

开放式 Latarjet 手术在过去被认为是治疗合并骨缺损或软组织修复失败后肩关节不稳的金标准，Lafosse 等<sup>[5]</sup>首次提出全关节镜下进行 Latarjet 手术的方案并报道了理想的短期随访临床效果后，越来越多临床医师开始采用关节镜下手术。Hurley 等<sup>[6]</sup>对比开放手术和关节镜手术的临床效果后发现，两种术式均能够显著改善患者的功能和结果评分，复发不稳定率低，关节镜手术是一种安全可行的手术方案。与开放式手术相比，关节镜手术具有微创入路、视野清晰、便于处理合并损伤、康复时间短等优势<sup>[7]</sup>；但关节镜

手术的高技术难度和陡峭的学习曲线可能会导致更高的并发症发生率，即便是高年资者也需要经过长期学习和大量积累经验后才能熟练开展该术式。

### 2.2 镜下 Latarjet 术式的学习曲线

目前报道的关节镜下 Latarjet 术后并发症发生率为 13.6%~20%<sup>[8-10]</sup>，不同中心的年手术量和主刀医师的经验对该术式并发症均有影响。Valsamis 等<sup>[11]</sup>对多中心的多名高年资者关节镜下 Latarjet 手术的学习曲线进行分析发现，在该技术开展初期会遇到手术时间过长、移植骨块定位不准确等问题，是术后出现神经血管损伤、移植物骨折、再脱位及其他并发症的重要原因。既往文献强调了骨块精确定位的重要性，喙突的位置低于关节盂缘或偏下会导致更高的复发率，定位偏向外侧或高于关节盂缘则会增加术后软骨磨损和早期骨性关节炎的风险<sup>[12, 13]</sup>。本病例术后出现恐惧试验阳性，可能与植骨位置偏下，关节盂 3~4 点处缺少足够的骨性遮挡有关。

术者必须意识到，从摸索到熟练掌握关节镜下 Latarjet 手术需经过大量手术经验积累，年手术量低的肩关节外科医师会导致更高的并发症发生率<sup>[14, 15]</sup>。随着手术数量的增加，骨块定位的精确度会逐渐提高，平均每台手术提升 0.4%，但总手术量低于 14 例

的术者普遍没有明显进步；术者们需要完成 30~50 例手术后，学习曲线才会逐渐达到稳定的状态<sup>[11]</sup>。因此有研究者认为，为了减少术后并发症，关节镜下 Latarjet 手术只适合在具备经验丰富的关节镜外科医师的大样本量中心开展<sup>[6]</sup>。

### 2.3 合并 Hill-Sachs 损伤的处理

术者对手术适应证的判断会影响手术效果。本病例术前 CT 观察到肱骨头后上方沟槽状骨缺损（Hill-Sachs 损伤），这是肱骨向前下方脱位时挤压关节盂边缘造成的肱骨后上方压缩性骨折所致。量化肱骨头和关节盂的骨缺损面积和选择合适的手术时机一直是临床研究的热点，Yamamoto 等<sup>[16]</sup>在研究骨缺损的分型时提出了关节盂轨迹（glenoid track）的概念：随着手臂的抬高，肱骨头与关节盂的接触区域从内下方移向后上方，形成固定的接触轨迹。骨量完整的情况下肱骨头沿着关节盂轨迹在盂内活动，肱骨头或关节盂任意一侧或双侧的骨缺损均会影响关节稳定性；若发生关节盂骨缺损，关节盂轨迹的宽度会相应减小；若 Hill-Sachs 损伤向内侧延伸超过关节盂轨迹内侧缘（off-track Hill-Sachs 损伤），则肩关节外展活动时肱骨头在关节盂前下方啮合或向前下方脱位的风险。研究发现，关节盂骨缺损与 Hill-Sachs 损伤的发病没有显著相关性，如果在关节盂骨性重建手术中忽略了 off-track Hill-Sachs 损伤，术后肱骨头仍会向前下方脱位并与关节盂缘发生啮合，导致更高的术后再脱位和骨性关节炎发生率，手术效果并不理想<sup>[17,18]</sup>。因此，在术前利用三维 CT 图像准确测量盂肱关节双侧的骨性缺损并制定合适的手术方案至关重要。

2014 年 Di Giacomo 等<sup>[19]</sup>介绍了术前及术中评估 Hill-Sachs 缺损程度的方法，指出当关节盂骨缺损 > 25% 合并 off-track Hill-Sachs 缺损时，应进行关节镜下 Latarjet 联合肱骨头填充手术（Remplissage）以恢复关节稳定性。Remplissage 手术的主要原理是将冈下肌和后囊填塞到肱骨头后上方骨缺损处，这种冈下肌腱固定技术有效限制了肱骨头向前平移和半脱位，并可防止 Hill-Sachs 缺损与关节盂啮合，将关节内病变转化为关节外病变<sup>[20]</sup>。由于 Di Giacomo 等定义的关节盂骨缺损范围为生物力学测试结果，在临床应用中，Latarjet 手术适用于关节盂骨缺损的具体范围尚未明确，现多依赖于术者的经验决定。目前普遍认为骨性重建手术的适应范围为 20%~25%，对于从事高水平对抗性运动的群体，骨缺损达 13.5% 即可导致稳定性的显著下降<sup>[21]</sup>。因此，应结合患者年龄、骨缺损程度、运动需求等制定个体化手术方案。根据

2022 年发表的国际专家共识，由于喙突骨量的限制，术者更倾向于在关节盂骨缺损范围为 15%~20% 时选择 Latarjet 手术<sup>[22]</sup>。

### 2.4 Latarjet 术式存在的问题及补救方案

无论是开放式或关节镜下手术，该术式的原理均为非解剖重建，术中劈裂的肩胛下肌可能导致后续肩胛下肌无力甚至脂肪浸润等问题；术中肌腱和关节囊的转位再固定也改变了肩部运动生物力学。肩关节原有解剖结构的改变会增加术后并发症的发生率，并且使翻修手术变得更困难，这是 Latarjet 手术一直饱受争议的原因<sup>[9, 23, 24]</sup>。神经损伤是目前研究报道的常见并发症之一<sup>[25-27]</sup>。Alfaraidy 等<sup>[26]</sup>报道了 96 例接受开放性 Latarjet 手术治疗复发性盂肱关节前向不稳定的短期随访结果，需要延长非手术治疗周期的不良事件共 8 例（7.8%），术后容易受累的神经主要为肌皮神经（1.9%）、腋神经（0.9%）和肩胛上神经（0.9%）。Freehill 等<sup>[28]</sup>的尸体解剖试验显示，在喙突转位术后肌皮神经和腋神经的解剖位置发生了显著改变，肌皮神经更靠近关节盂内侧和关节盂下方，增加了神经损伤的风险和翻修难度。Delaney 等<sup>[29]</sup>通过术中神经监测也证实了这一点，在暴露关节盂和喙突骨块移植 2 个阶段，腋神经和肌皮神经处于过度紧张的状态；研究者认为在这 2 个阶段应尤其关注神经的解剖位置和张力，并控制手术时间以减少术后神经相关的并发症。

Bøe 等<sup>[30]</sup>认为，大部分血管神经相关的术后并发症为短期功能障碍，可以通过非手术治疗恢复；而术后过度骨溶解和移植物放置不正确导致的肩关节再发不稳定才是导致二次翻修手术的主要原因。术后发生的骨溶解反应可解释为关节应力持续作用的结果，骨性重建手术后，盂肱关节的应力发生改变，移植物将根据新的关节对应关系和机械负荷进行塑形：在压力较小的区域，移植物会随着时间的推移而进一步溶解吸收，从而降低应力强度<sup>[31]</sup>。过度的关节内骨溶解反应可能与内固定物激惹等因素相关，将增加再脱位及不稳定骨关节病的风险<sup>[24]</sup>。继发性骨关节病是肩关节脱位的自然过程，除了最初的脱位对软骨造成的潜在不可逆的创伤性损伤外，关节盂骨性缺损及重建手术引起的生物力学变化也是不稳定关节病发生和发展的可能原因<sup>[32]</sup>。Hurley 等<sup>[33]</sup>随访发现，术后 10 年以上出现骨性关节炎改变的风险可高达 38.2%。本病例术后系列三维 CT 图像显示，移植物轮廓在术后 2 年后趋于稳定，最近一次复查 CT 尚未发现过度骨溶解反应及骨性关节炎改变，可初步认为关节盂已完

成重新塑形,需继续随访观察骨关节病的进展。

Cho等<sup>[24]</sup>系统回顾了2560例 Latarjet 手术,平均随访(48.2±44.3)个月,总体并发症发生率为16.1%,其中6.2%出现肩关节不稳相关并发症(包括再脱位、恐惧试验阳性、主观不稳感和半脱位),2.6%需进行二次翻修手术。当术后关节再发不稳时,采用自体或异体的游离骨块移植于关节盂骨缺损处是有效补救措施。目前采用的游离骨块多为自体三皮质髂骨(ilial crest bone graft, ICBG)和胫骨远端骨块(distal tibial allograft, DTA)。Martinez等<sup>[34]</sup>报道17例 Latarjet 术后翻修,行关节镜下自体髂骨移植及双皮质扣固定技术治疗 Latarjet 术后再脱位,在平均3年随访期内取得了满意的临床疗效,恢复了关节稳定,随访期内未发现再发脱位。Provencher等<sup>[35]</sup>报道了31例胫骨远端同种异体骨移植进行翻修的随访结果,平均随访时间47个月,所有病例均未复发,最近一次CT扫描显示92%的患者在关节盂-远端胫骨异体移植层面完全愈合。DTA的优点在于避免了自体骨供区并发症如术后取骨区不适和感觉减退等,但异体骨目前仍存在成本高、获取途径少、存在排斥反应等问题,术者应结合实际情况进行综合评估<sup>[36]</sup>。

由于 Latarjet 手术时间长、有着陡峭的学习曲线,不同术者操刀的结果差异大,且初次手术中破坏了关节原有的解剖结构,血管神经解剖位置的改变和大量软组织瘢痕形成增大了翻修手术难度<sup>[28]</sup>,部分学者认为初次手术选择游离骨块进行关节盂重建可能是更高效、可重复性更强的替代方案。游离骨块移植与 Latarjet 手术主要区别在于直接进行骨块移植失去了联合肌腱与肩胛下肌的悬吊作用,但目前仍缺乏充分的生物力学证据证实软组织的影响,首次骨性重建手术的术式选择仍然是目前充满争议的辩题<sup>[37]</sup>。Moroder等<sup>[38]</sup>对比了2组 Latarjet 或开放式 ICBG 手术的临床和影像学结果,在术前及术后第6、12、24个月完成临床评估,ICBG组的并发症包括8例供体区周围感觉障碍(26.7%)、2例供体区浅表伤口感染(6.7%); Latarjet 组的并发症包括1例无临床后果的移植骨不连(3.3%),1例需要翻修手术的螺钉刺激(3.3%)和1例无需手术翻修的术后血肿(3.3%)。两组疼痛水平和术后满意度水平方面差异无统计学意义。Zhao等<sup>[39]</sup>和王东昕等<sup>[40]</sup>采用关节镜下游离骨重建的手术方法,认为自体髂骨具有解剖重建、骨量充足、无排斥反应等优点,关节镜下取自体髂骨移植进行关节盂重建的短期疗效令人满意,但长期疗效有待进一步随访观察和对比研究。

综上所述,关节镜下 Latarjet 手术能够有效恢复关节稳定性,但具有手术难度大、并发症较多、非解剖重建等局限性,临床医师应结合自身手术经验和患者骨缺损程度、年龄、运动需求等仔细评估手术适应证,制定个体化手术方案。当 Latarjet 手术失效时,取自体髂骨进行镜下植骨重建是较为理想的补救方案。

#### 参考文献

- [1] 孙磊,宁志杰.肩关节的稳定机制与肩关节不稳的评估处理原则[J].中国矫形外科杂志,2009,17(3):206-209.
- [2] Latarjet M. Treatment of recurrent dislocation of the shoulder [J]. Lyon Chir, 1954, 49 (8): 994-997.
- [3] Gilat R, Lavoie-Gagne O, Haunschild ED, et al. Outcomes of the Latarjet procedure with minimum 5- and 10-year follow-up: a systematic review [J]. Shoulder Elbow, 2020, 12 (5): 315-329.
- [4] Zimmermann SM, Scheyerer MJ, Farshad M, et al. Long-term restoration of anterior shoulder stability: a retrospective analysis of Arthroscopic bankart repair versus open latarjet procedure [J]. J Bone Joint Surg Am, 2016, 98 (23): 1954-1961.
- [5] Lafosse L, Boyle S. Arthroscopic Latarjet procedure [J]. J Shoulder Elb Surg, 2010, 19 (2): 2-12.
- [6] Hurley ET, Lim FD, Farrington SK, et al. Open versus arthroscopic latarjet procedure for anterior shoulder instability: a systematic review and meta-analysis [J]. Am J Sports Med, 2019, 47 (5): 1248-1253.
- [7] Dumont GD, Fogerty S, Rosso C, et al. The arthroscopic latarjet procedure for anterior shoulder instability: 5-year minimum follow-up [J]. Am J Sports Med, 2014, 42 (11): 2560-2566.
- [8] Degen RM, Camp CL, Werner BC, et al. Trends in bone-block augmentation among recently trained orthopaedic surgeons treating anterior shoulder instability [J]. J Bone Joint Surg Am, 2016, 98 (13): e56.
- [9] Williams H, Evans JP, Furness ND, et al. It's not all about redislocation: a systematic review of complications after anterior shoulder stabilization surgery [J]. Am J Sports Med, 2019, 47 (13): 3277-3283.
- [10] Danilkowicz RM, Crook B, Kim J, et al. Patient factors associated with increased risk for complications after the latarjet procedure [J]. Orthop J Sports Med, 2022, 10 (2): 941667629.
- [11] Valsamis EM, Kany J, Bonneville N, et al. The arthroscopic latarjet: a multisurgeon learning curve analysis [J]. J Shoulder Elb Surg, 2020, 29 (4): 681-688.
- [12] Hovelius L, Sandstrom B, Olofsson A, et al. The effect of capsular repair, bone block healing, and position on the results of the Bristow-Latarjet procedure (study III): long-term follow-up in 319 shoulders [J]. J Shoulder Elbow Surg, 2012, 21 (5): 647-660.
- [13] Domos P, Lunini E, Walch G. Contraindications and complications of the Latarjet procedure [J]. Shoulder Elbow, 2018, 10 (1): 15-

- 24.
- [14] Weinheimer KT, Smuin DM, Dhawan A. Patient outcomes as a function of shoulder surgeon volume: a systematic review [J]. *Arthroscopy*, 2017, 33 (7): 1273–1281.
- [15] Cunningham G, Benchouk S, Kherad O, et al. Comparison of arthroscopic and open Latarjet with a learning curve analysis [J]. *Knee Surg Sports Traumatol Arthrosc*, 2016, 24 (2): 540–545.
- [16] Yamamoto N, Itoi E, Abe H, et al. Contact between the glenoid and the humeral head in abduction, external rotation, and horizontal extension: a new concept of glenoid track [J]. *J Shoulder Elbow Surg*, 2007, 16 (5): 649–656.
- [17] 李海鹏, 朱娟丽, 陈冬, 等. 肩关节习惯性脱位发生 Hill-Sachs 损伤的临床分析 [J]. *中国矫形外科杂志*, 2018, 26 (20): 1867–1871.
- [18] Shaha JS, Cook JB, Rowles DJ, et al. Clinical validation of the glenoid track concept in anterior glenohumeral instability [J]. *J Bone Joint Surg Am*, 2016, 98 (22): 1918–1923.
- [19] Di Giacomo G, Itoi E, Burkhart SS. Evolving concept of bipolar bone loss and the hill-sachs lesion: from “Engaging/Non-Engaging” lesion to “On-Track/Off-Track” lesion [J]. *Arthroscopy J Arthroscopic Related Surg*, 2014, 30 (1): 90–98.
- [20] Buza JR, Iyengar JJ, Anakwenze OA, et al. Arthroscopic hill-sachs remplissage: a systematic review [J]. *J Bone Joint Surg Am*, 2014, 96 (7): 549–555.
- [21] Shaha JS, Cook JB, Song DJ, et al. Redefining “Critical” bone loss in shoulder instability: functional outcomes worsen with “Subcritical” bone loss [J]. *Am J Sports Med*, 2015, 43 (7): 1719–1725.
- [22] Hurley ET, Matache BA, Wong I, et al. Anterior shoulder instability part II—Latarjet, remplissage and glenoid bone-grafting—an international consensus statement [J]. *Arthroscopy*, 2022, 38 (2): 224–233.
- [23] Willemot LB, Elhassan BT, Sperling JW, et al. Arthroplasty for glenohumeral arthritis in shoulders with a previous Bristow or Latarjet procedure [J]. *J Shoulder Elbow Surg*, 2018, 27 (9): 1607–1613.
- [24] Cho CH, Na SS, Choi BC, et al. Complications related to Latarjet shoulder stabilization: a systematic review [J]. *Am J Sports Med*, 2021: 1266722294.
- [25] Griesser MJ, Harris JD, McCoy BW, et al. Complications and re-operations after Bristow-Latarjet shoulder stabilization: a systematic review [J]. *J Shoulder Elbow Surg*, 2013, 22 (2): 286–292.
- [26] Alfaraidy M, Alraiyes T, Moatshe G, et al. Low rates of serious complications after open Latarjet procedure at short-term follow-up [J]. *J Shoulder Elbow Surg*, 2022, 32 (1): 41–49.
- [27] Sastre S, Peidro L, Mendez A, et al. Suprascapular nerve palsy after arthroscopic Latarjet procedure: a case report and review of literature [J]. *Knee Surg Sports Traumatol Arthrosc*, 2016, 24 (2): 601–603.
- [28] Freehill MT, Srikumaran U, Archer KR, et al. The Latarjet coracoid process transfer procedure: alterations in the neurovascular structures [J]. *J Shoulder Elbow Surg*, 2013, 22 (5): 695–700.
- [29] Delaney RA, Freehill MT, Janfaza DR, et al. 2014 Neer award paper: neuromonitoring the Latarjet procedure [J]. *J Shoulder Elbow Surg*, 2014, 23 (10): 1473–1480.
- [30] Bøe B, Støen RØ, Blich I, et al. Learning curve for arthroscopic shoulder Latarjet procedure shows shorter operating time and fewer complications with experience [J]. *Arthroscopy J Arthroscopic Related Surg*, 2022, 38 (8): 2391–2398.
- [31] Sharma GB, Debski RE, McMahon PJ, et al. Adaptive glenoid bone remodeling simulation [J]. *J Biomech*, 2009, 42 (10): 1460–1468.
- [32] Ghodadra N, Gupta A, Romeo AA, et al. Normalization of glenohumeral articular contact pressures after Latarjet or iliac crest bone-grafting [J]. *J Bone Joint Surg Am*, 2010, 92 (6): 1478–1489.
- [33] Hurley ET, Jamal MS, Ali ZS, et al. Long-term outcomes of the Latarjet procedure for anterior shoulder instability: a systematic review of studies at 10-year follow-up [J]. *J Shoulder Elbow Surg*, 2019, 28 (2): e33–e39.
- [34] Martinez-Catalan N, Werthel JD, Kazum E, et al. Failed Latarjet treated with full arthroscopic eden-hybinette procedure using two cortical suture buttons leads to satisfactory clinical outcomes and low recurrence rate [J]. *Arthroscopy*, 2022, 38 (4): 1126–1133.
- [35] Provencher MT, Peebles LA, Aman ZS, et al. Management of the failed Latarjet procedure: outcomes of revision surgery with fresh distal tibial allograft [J]. *Am J Sports Med*, 2019, 47 (12): 2795–2802.
- [36] Villatte G, Spurr S, Broden C, et al. The Eden-hybinette procedure is one hundred years old! A historical view of the concept and its evolutions [J]. *Int Orthop*, 2018, 42 (10): 2491–2495.
- [37] Friedman LGM, Lafosse L, Garrigues GE. Global perspectives on management of shoulder instability [J]. *Orthop Clin N Am*, 2020, 51 (2): 241–258.
- [38] Moroder P, Schulz E, Wierer G, et al. Neer award 2019: Latarjet procedure vs. Iliac crest bone graft transfer for treatment of anterior shoulder instability with glenoid bone loss: a prospective randomized trial [J]. *J Shoulder Elbow Surg*, 2019, 28 (7): 1298–1307.
- [39] Zhao L, Lu M, He L, et al. Arthroscopic autologous iliac crest Bone grafting for reconstruction of the glenoid: a nonrigid fixation technique [J]. *Arthroscopy Tech*, 2021, 10 (11): 2597–2605.
- [40] 王东昕, 李盛海, 李靖年, 等. 关节镜下髂骨游离悬吊植骨治疗肩关节复发性脱位 [J]. *中国矫形外科杂志*, 2021, 29 (8): 735–737.

(收稿:2022-07-19 修回:2022-10-19)

(同行评议专家: 潘建科 邱华耀 谢华杰)

(本文编辑: 宁 桦)