

· 临床论著 ·

青少年急性髌骨脱位保守治疗与手术修复比较

冯 杨, 刘 宁*

(郑州市骨科医院运动创伤关节镜科, 河南郑州 450052)

摘要: [目的] 比较青少年急性髌骨脱位保守与手术治疗的临床效果。[方法] 回顾性分析 2014 年—2018 年收治青少年急性髌骨脱位 40 例患者的临床资料。按影像检查有无关节内游离体将患者分为两组, 23 例无游离体的患者给予保守治疗, 17 例有游离体患者给予手术修复内侧髌股韧带 (medial patellofemoral ligament, MPFL)。比较两组患者早期、随访与影像学资料。[结果] 保守组治疗期间无不良反应和并发症; 手术组 17 例顺利手术, 无血管、神经损伤等严重并发症。两组患者均获随访 3~7 年, 平均 (4.8±1.1) 年。随访过程中, 保守组及手术组各有 1 例再次出现髌骨脱位, 两组间再脱位率的差异无统计学意义 ($P>0.05$)。与治疗前相比, 治疗后 6 个月和末次随访时两组 Kujala 和 Lysholm 评分, 以及膝伸-屈 ROM 均显著增加 ($P<0.05$)。相应时间点, 两组 Kujala 评分、Lysholm 评分和膝伸-屈 ROM 的差异均无统计学意义 ($P>0.05$)。影像方面, 与治疗前相比, 末次随访时两组髌骨倾斜角 (patellar title, PT) 及髌骨外移 (patellar displacement, PD) 均显著减小 ($P<0.05$)。治疗前两组间 PT 和 PD 的差异均无统计学意义 ($P>0.05$)。末次随访时, 保守组的 PT 和 PD 均显著大于手术组 ($P<0.05$)。[结论] 青少年急性髌骨脱位保守治疗及手术治疗效果相当, 治疗急性髌骨脱位应根据病情制定个性化治疗方案。

关键词: 青少年, 急性髌骨脱位, 内侧髌股韧带, 保守治疗, 手术修复

中图分类号: R684.7 文献标志码: A 文章编号: 1005-8478 (2023) 04-0315-05

Conservative therapy versus surgical repair for acute patellar dislocation in adolescents // FENG Yang, LIU Ning. Department of Sports Traumatology and Arthroscopy, Zhengzhou Orthopedic Hospital, Zhengzhou 450052, China

Abstract: [Objective] To compare the clinical outcomes of conservative therapy versus surgical treatment of acute patellar dislocation in adolescents. [Methods] A retrospective study was performed on 40 adolescent patients who received treatment for acute patellar dislocation in our department from 2014 to 2018. The patients were divided into two groups according to whether intraarticular loose bodies noted by imaging examination. Of them, 23 patients without intraarticular loose bodies were given conservative therapy, while the other 17 patients with intraarticular loose bodies were given surgical repair of medial patellofemoral ligament (MPFL). The documents regarding early-stage, follow-up and imaging consequences were compared between the two groups. [Results] In the conservative group, all the 23 patients had no adverse reactions and complications during treatment. In the operation group, all the 17 patients were successfully operated on without serious complications such as vascular and nerve injury. Patients in both groups were followed up for 3~7 years, with an average of (4.8±1.1) years. During the follow-up, 1 patient in the conservative group and 1 patient in the surgery group reoccurred patella dislocation, without a significant difference in the redislocation rate between the two groups ($P>0.05$). Compared with those pre-treatment, the Kujala and Lysholm scores, as well as the knee extension and flexion range of motion (ROM) significantly increased in both groups at 6 months after treatment and at the last follow-up ($P<0.05$). However, there were no significant differences in terms of Kujala score, Lysholm score and knee extension and flexion ROM between the two groups at any corresponding time points ($P>0.05$). Regarding imaging, the patellar title (PT) and patellar displacement (PD) significantly reduced in both groups at latest follow-up compared with those preoperatively ($P<0.05$). Although there was no significant difference in PT and PD between the two groups before treatment ($P>0.05$), the conservative group had significantly greater PT and PD than the surgical group at the latest follow-up ($P<0.05$). [Conclusion] Both conservative therapy and surgical repair achieve satisfactory and comparable clinical outcomes for acute patellar dislocation in adolescents. An individualized treatment plan should be made according to the concrete condition of the patient.

Key words: adolescent, acute patellar dislocation, medial patellofemoral ligament, conservative treatment, surgical repair

DOI:10.3977/j.issn.1005-8478.2023.04.06

作者简介: 冯杨, 主治医师, 研究方向: 运动创伤, (电话)18703991776, (电子信箱)513873292@qq.com

* 通信作者: 刘宁, (电话)18638507899, (电子信箱)18638507899@163.com

髌骨脱位是常见的一种膝关节损伤，其发生率占膝关节损伤的2%~3%，主要发生于青少年^[1]。有报道显示，青少年急性髌骨脱位发生率为0.029%^[2, 3]。发生急性髌骨脱位有多种因素，其中往往存在外伤的诱因。除了创伤性因素外，形态学发育异常以及髌股关节不稳定也是发生髌骨脱位的常见诱因，包括：膝外翻、股骨滑车发育不良、外侧支持带挛缩、韧带松弛、胫骨结节外移、内收肌肌力减弱、胫骨外旋、股骨内旋、股骨前倾角增大等^[4, 5]。青少年急性髌骨脱位过往一般采用保守治疗^[6]。然而有报道显示保守治疗后再发髌骨脱位率20%~30%^[7, 8]。随着研究的加深以及对髌骨关节解剖及生物力学的进一步了解，手术治疗青少年急性髌骨脱位开始出现。解剖及生物力学研究表明内侧髌股韧带（medial patellofemoral ligament, MPFL）对于维持膝关节稳定性起很重要的作用，在膝关节屈曲20°时提供53%~67%力量对抗髌骨外侧移位从而控制髌骨的正常轨迹^[9]。创伤性髌骨脱位通常会损伤MPFL。因此，最初的手术方式基本上都是进行MPFL重建以及其周边软组织的修复，并取得较好效果^[10-12]。MPFL重建手术对于复发性髌骨脱位治疗效果好，术后复发率低，但是对于青少年急性髌骨脱位，由于患者骨骺未闭、手术风险高等，很多学者对于手术治疗提出疑问^[13]。那么青少年急性髌骨脱位究竟采用何种治疗方式，作者设想青少年急性髌骨脱位手术及保守治疗疗效应该无显著性差异，本研究通过既往病例资料回顾性分析研究对比青少年急性髌骨脱位保守治疗及手术治疗疗效，为青少年急性髌骨脱位治疗方案提供依据。

1 资料与方法

1.1 纳入与排除标准

纳入标准：（1）首次髌骨脱位，且时间不超过1周；（2）临床症状包括膝关节肿胀，髌骨内侧缘及股骨内侧髁压痛，恐惧试验阳性；（3）MRI表现为膝关节积液，内侧髌股韧带损伤（图1a）；（4）受伤时处于青少年期；（5）治疗在伤后1周内进行。

排除标准：（1）资料不全者；（2）以前出现脱位，并经过治疗患者。

1.2 一般资料

回顾性分析2014—2018年郑州市骨科医院运动创伤关节镜科收治（门诊及住院）青少年急性髌骨脱位患者，共有40例符合上述标准，纳入本研究。按影像检查有无关节内游离体（图1b），将患者分为两

组，23例无游离体的患者给予保守治疗，17例有游离体患者给予手术治疗。两组治疗前一般资料见表1，两组患者治疗前年龄、性别、BMI和侧别的差异均无统计学意义（ $P>0.05$ ），但保守组损伤至治疗时间显著短于手术组（ $P<0.05$ ）。本研究经医院伦理委员会审批，所有患者家属术前均签署手术知情同意书。

表1 两组患者术前一般资料与比较

指标	保守组 (n=23)	手术组 (n=17)	P值
年龄(岁, $\bar{x} \pm s$)	13.7±1.6	13.9±1.7	0.673
性别(例, 男/女)	15/8	11/6	>0.999
BMI(kg/m ² , $\bar{x} \pm s$)	22.3±1.4	22.1±1.8	0.748
损伤至治疗时间 (d, $\bar{x} \pm s$)	2.4±1.2	4.9±1.4	<0.001
侧别(例, 左/右)	11/12	8/9	>0.999

1.3 治疗方法

保守组：确诊后予以支具伸直位固定，受伤48h内予以冰敷。支具固定后立即行股四头肌肌肉锻炼并指导康复锻炼方法。术后3周开始进行膝关节屈伸功能锻炼，术后4周屈伸0°~90°，术后6周达到0°~120°，术后3周开始膝关节逐渐负重，术后4周完全负重。

手术组：连续硬膜外麻醉，取仰卧位，股部上气囊止血带。建立关节镜标准前外侧入路、前内侧入路，对膝关节进行全面检查。观察髌骨的形态、位置和软骨损伤情况（图1c），完整取出骨软骨游离体，清创髌骨内缘骨折创面，使之平整。探查半月板、交叉韧带。触摸标记股骨内上髁与内收肌结节体表位置，将二者连线中点定为MPFL股骨止点。关节镜直视下，用20ml注射器针头带Orthocord线从MPFL髌骨缘穿进关节内，缝合MPFL髌骨缘，导入关节内（图1d）；20ml注射器针头带PDS线从MPFL股骨止点从皮肤穿刺入关节内，镜下关节内过线，将导入关节内的髌骨缘Orthocord线用PDS线从穿刺处拉出皮肤外。利用此方法从髌骨上缘至下缘共放置4根Orthocord线。在MPFL股骨止点与髌骨内缘连线中点处行2cm纵切口，将4条缝线的皮肤外两端分别从深筋膜层拉入切口。屈膝70°下，分别将缝线上下两端缝线拉紧，打一单结加用止血钳夹持做临时固定。经前内入口进关节镜观察髌骨复位情况，屈伸膝关节，观察髌骨运动轨迹。如果复位不好，则前外入口进射频行髌骨外侧支持带的部分松解，复位满意后将

Orthocord 线的两端完成打结 (图 1e)。术中行髌骨外侧移位试验均为阴性。冲洗伤口。逐层关闭切口 (图 1f)。术后常规应用抗生素 1 d, 引流管 24~48 h 后拔除。麻醉恢复后开始足背伸跖屈活动, 股四头肌等长

锻炼及直腿抬高练习, 术后第 2 d 在支具保护下拄双拐开始下床活动, 术后 3 周开始进行膝关节被动屈伸功能锻炼, 术后 4 周屈伸达到 $0^{\circ}\sim 90^{\circ}$, 术后 6 周屈伸达到 $0^{\circ}\sim 120^{\circ}$ 。术后 3 周开始逐渐负重活动。

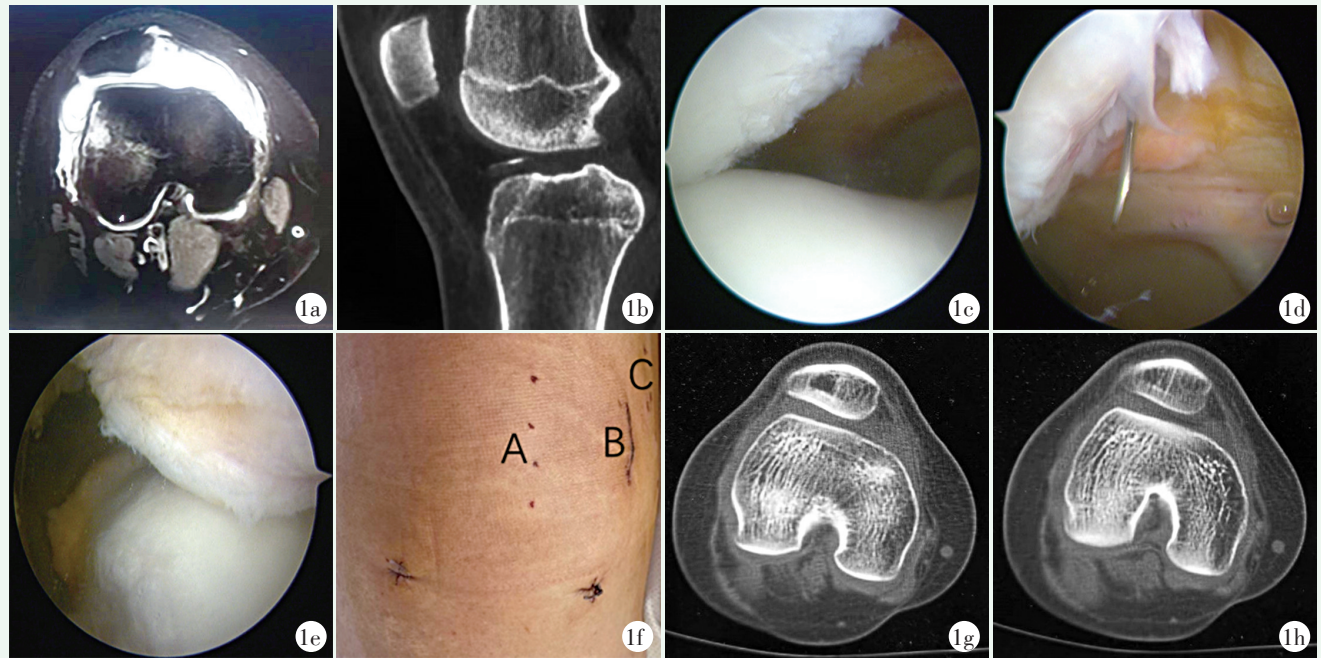


图 1 患者, 男, 14 岁 1a: 术前 MRI 横轴位显示 MPFL 断裂, 髌骨外移, 关节内积血, 骨软骨损伤, 股骨外髌挫伤 1b: 术前矢状位 CT 显示骨软骨游离体位于髁间窝 1c: 术中见髌骨外移, 髌骨内缘骨软骨损伤 1d: 术中定位, 穿针过线 1e: 松解外侧支持带缝线打结固定后见髌骨内移进入滑车 1f: 术后手术切口外观, A 为髌骨缘侧缝线穿针点, B 为缝线打结切口, C 为股骨侧穿针点 1g, 1h: 末次随访时 CT 见髌骨轨迹正常

1.4 评价指标

记录围手术期资料。随访记录患者主观感受、脱位是否复发、临床症状等。采用 Kujala 膝关节评分、Lysholm 膝关节评分和膝伸-屈活动度 (range of motion, ROM) 评价治疗效果^[14, 15]。行影像学检查, 测量髌骨倾斜角 (patellar title, PT) 及髌骨外移 (patellar displacement, PD)。

1.5 统计学方法

应用 GraphPad prism 9.3.1 进行统计学处理。计量数据以 $\bar{x} \pm s$ 表示, 资料呈正态分布时, 两组间比较采用独立样本 *t* 检验; 组内时间点比较采用单因素方差分析, 两两比较采用 *LSD* 法; 资料呈非正态分布时, 采用秩和检验。计数资料采用 χ^2 检验或 Fisher 精确检验。等级资料两组比较采用 Mann-whitney *U* 检验, 组内比较采用多个相关资料的 Friedman 检验。 $P < 0.05$ 为差异有统计学意义。

2 结果

2.1 早期结果

保守组 23 例均得到有效固定, 无下肢静脉血栓等并发症。手术组 17 例均顺利手术, 无血管、神经损伤等严重并发症, 手术时间 (41.6 ± 5.7) min; 术中出血量 (17.6 ± 5.2) ml。术后切口均 I 期愈合, 无伤口感染、血肿等并发症发生。

2.2 随访结果

两组患者均获随访, 随访时间 3~7 年, 平均 (4.8 ± 1.1) 年。随访过程中, 保守组及手术组各有 1 例再次出现髌骨脱位, 脱位时骨骺闭合, 均行 MPFL 重建术; 保守组髌骨脱位复发率为 4.3%, 手术组髌骨脱位复发率 5.8%, 两组间差异无统计学意义 ($P > 0.05$)。

随访资料见表 2, 与治疗前相比, 治疗后 6 个月和末次随访时两组 Kujala 和 Lysholm 评分, 以及膝伸-屈 ROM 均显著增加 ($P < 0.05$)。相应时间点, 两组间 Kujala 评分、Lysholm 评分和膝伸-屈 ROM 的差异均无统计学意义 ($P > 0.05$)。

2.3 影像评估

两组影像学测量结果见表 3, 与治疗前相比, 末

次随访时两组 PT 和 PD 均显著减小 ($P<0.05$)。治疗前两组间 PT 和 PD 的差异均无统计学意义 ($P>0.05$)。末次随访时, 保守组的 PT 和 PD 均显著大于手术组 ($P<0.05$)。手术组典型影像见图 1g, 1h。

表 2 两组患者随访结果 ($\bar{x} \pm s$) 与比较

指标	保守组 (n=23)	手术组 (n=17)	P 值
Kujala 评分 (分)			
治疗前	49.9±4.2	48.4±4.5	0.294
治疗后 6 个月	85.6±3.1	85.5±3.4	0.973
末次随访	88.5±2.1	88.7±2.6	0.868
P 值	<0.001	<0.001	
Lysholm 评分 (分)			
治疗前	52.9±4.1	51.9±5.6	0.516
治疗后 6 个月	89.1±2.5	89.1±2.6	0.932
末次随访	91.4±1.6	91.5±1.9	0.890
P 值	<0.001	<0.001	
膝伸-屈 ROM (°)			
治疗前	87.0±6.9	85.9±9.4	0.686
治疗后 6 个月	135.4±4.9	135.6±5.1	0.925
末次随访	137.6±3.6	138.2±3.4	0.588
P 值	<0.001	<0.001	

表 3 两组患者影像评估结果 ($\bar{x} \pm s$) 与比较

指标	保守组 (n=23)	手术组 (n=17)	P 值
PT (°)			
治疗前	25.8±0.8	26.8±2.7	0.129
末次随访	14.3±1.0	13.3±0.9	0.003
P 值	<0.001	<0.001	
PD (mm)			
治疗前	9.5±1.0	10.7±4.1	0.170
末次随访	2.5±0.4	1.5±0.5	<0.001
P 值	<0.001	<0.001	

3 讨论

急性髌骨脱位通常发生于运动活跃的青少年中, 通常会引起膝关节功能障碍^[16]。青少年急性髌骨脱位的治疗一直存在争议, 应采取保守治疗还是手术治疗尚未定论。内侧髌股韧带是防止髌骨脱位最重要的内侧软组织结构, 青少年急性髌骨脱位 98.6% 的患者有内侧髌股韧带损伤^[17], 虽然单纯内侧髌股韧带重建用于治疗成人复发性髌骨脱位得良好效果^[18]。由于青少年骨骺未闭, 内侧髌股韧带重建容易损伤骨

骺, 引起生长发育障碍^[19], 因而青少年急性髌骨脱位目前手术方案主要以内侧髌股韧带修复为主。Saccomanno 等^[20]指出, 对于青少年急性髌骨脱位, 经手术治疗后脱位复发率显著降低, 术后膝关节功能评分更高, 运动能力更强。但是有很多学者对手术治疗提出质疑, Palmu 等^[21]对 71 例 <16 岁青少年急性髌骨脱位患者随机分为保守组及手术组, 手术采用内侧结构修复, 长期随访发现, 手术组及保守组长期随访主观功能无显著性差异, 手术并没有减少髌骨再次脱位发生率, 无法改善长期愈后, 对于青少年急性髌骨脱位, 不提倡常规修补撕裂的内侧稳定性软组织。很多学者主张采用保守治疗, Khormae 等^[22]认为, 排除有髌骨软骨损伤及游离体和内侧髌股韧带股骨及髌骨止点附着部完全撕裂的情况, 保守治疗仍然是治疗急性髌骨脱位的金标准。Nikku 等^[23]对 127 例不伴有软骨骨折的青少年急性髌骨脱位患者进行随机对照研究, 平均随访 7 年, 结果发现保守治疗组和手术治疗组的 Kujala 和 Hughston 视觉模拟评分法评分差异无统计学意义。因此不推荐对急性髌骨脱位患者行手术治疗。也有很多研究表明, 不论采用哪种手术方式, 保守治疗和手术治疗之后膝关节功能无差异, 保守治疗及手术治疗均可用于急性髌骨脱位手术治疗^[10, 24]。不同的研究其治疗后髌骨再脱位的发生率不同。如 Christiansen 等^[25]报道经过手术治疗及保守治疗后髌骨再为发生率分别为 17%、20%, 他们研究中所选的患者平均年龄为 20 岁, 而且手术患者均在受伤后 50 d 行手术治疗。Sillanpää 等^[26]研究发现髌骨再脱位的发生率分别为 19%、23%。本次研究中, 作者对青少年急性髌骨脱位治疗进行回顾性研究, 根据有无游离体分为保守组及手术组, 不人为划分治疗方案, 从而对比保守治疗及手术治疗效果, 治疗后两组膝关节功能评分无显著差异, 髌骨外移距离均明显改善, 髌骨倾斜角均恢复正常, 且两组髌骨脱位再次复发率较既往研究低。提示在处理青少年急性髌骨脱位时可以采用保守治疗, 因为其创伤小, 为患者自身愈合提供一次机会, 避免青少年接受手术伤害。但是此种治疗对比也有可能因为不同青少年儿童发生髌骨脱位的原发原因以及生长发育差异的原因而有误差。因而作者认为, 对于青少年急性髌骨脱位, 根据患者的个人情况制定针对性的治疗方案, 保守治疗和手术治疗能达到相同的效果。对于无游离体急性髌骨脱位青少年患者, 首选保守治疗。

对于青少年急性髌骨脱位, 首先要评估引起脱位的原因, 其次采用合适的治疗方案预防髌骨再次脱

位。治疗方案应该适中，不能过度保守亦不能过度手术，要选择平衡点。本研究提示对于无游离体患者，保守治疗可能是治疗急性髌骨脱位的首选方式，因为其较手术治疗创伤小，风险低。作者认为，治疗急性髌骨脱位不应遵循任何定式，应该根据不同的患者制定个性化治疗方案，以达到最好的效果。

参考文献

- [1] Atkin DM, Fithian DC, Marangi KS, et al. Characteristics of patients with primary acute lateral patellar dislocation and their recovery within the first 6 months of injury [J]. *Am J Sports Med*, 2000, 28 (4): 472-479.
- [2] Fithian DC, Paxton EW, Stone ML, et al. Epidemiology and natural history of acute patellar dislocation [J]. *Am J Sports Med*, 2004, 32 (5): 1114-1121.
- [3] Nietosvaara Y, Aalto K, Kallio PE. Acute patellar dislocation in children: incidence and associated osteochondral fractures [J]. *J Pediatr Orthop*, 1994, 14 (4): 513-515.
- [4] Takagi S, Sato T, Watanabe S, et al. Alignment in the transverse plane, but not sagittal or coronal plane, affects the risk of recurrent patella dislocation [J]. *Knee Surg Sports Traumatol Arthrosc*, 2018, 26 (10): 2891-2898.
- [5] Mochizuki T, Tanifuji O, Sato T, et al. Scoring system for optimal management of acute traumatic patellar dislocation: A multicenter study [J]. *J Orthop Sci*, 2020, 25 (1): 173-177.
- [6] Gurusamy P, Pedowitz JM, Carroll AN, et al. Medial patellofemoral ligament reconstruction for adolescents with acute first-time patellar dislocation with an associated loose body [J]. *Am J Sports Med*, 2021, 49 (8): 2159-2164.
- [7] Gravesen KS, Kalleose T, Blønd L, et al. High incidence of acute and recurrent patellar dislocations: a retrospective nationwide epidemiological study involving 24. 154 primary dislocations [J]. *Knee Surg Sports Traumatol Arthrosc*, 2018, 26 (4): 1204-1209.
- [8] Jaquith BP, Parikh SN. Predictors of recurrent patellar instability in children and adolescents after first-time dislocation [J]. *J Pediatr Orthop*, 2017, 37 (7): 484-490.
- [9] Ma LF, Wang CH, Chen BC, et al. Medial patellar retinaculum plasty versus medial capsule reefing for patellar dislocation in children and adolescents [J]. *Arch Orthop Trauma Surg*, 2012, 132 (12): 1773-1780.
- [10] Fuller JA, Hammil HL, Pronschinske KJ, et al. Operative versus nonoperative treatment after acute patellar dislocation: which is more effective at reducing recurrence in adolescents [J]. *J Sport Rehabil*, 2018, 27 (6): 601-604.
- [11] 梁杰, 杜远立, 刘宪华, 等. 膝关节镜下外侧支持带松解及内侧支持带紧缩治疗急性髌骨脱位 [J]. *中国矫形外科杂志*, 2004, 12 (20): 1588-1590.
- [12] 毛瑞君, 刘禄明, 关家文, 等. 关节镜辅助内侧髌股韧带探查修补治疗初次髌骨脱位或半脱位 [J]. *中国矫形外科杂志*, 2011, 19 (12): 1041-1043.
- [13] Buchner M, Baudendistel B, Sabo D, et al. Acute traumatic primary patellar dislocation: long-term results comparing conservative and surgical treatment [J]. *Clin J Sport Med*, 2005, 15 (2): 62-66.
- [14] Deie M, Ochi M, Sumen Y, et al. Reconstruction of the medial patellofemoral ligament for the treatment of habitual or recurrent dislocation of the patella in children [J]. *J Bone Joint Surg Br*, 2003, 85 (6): 887-890.
- [15] Deie M, Ochi M, Sumen Y, et al. A long-term follow-up study after medial patellofemoral ligament reconstruction using the transferred semitendinosus tendon for patellar dislocation [J]. *Knee Surg Sports Traumatol Arthrosc*, 2005, 13 (7): 522-528.
- [16] Duerr RA, Chauhan A, Frank DA, et al. An algorithm for diagnosing and treating primary and recurrent patellar instability [J]. *JBJS Rev*, 2016, 4 (9): e2.
- [17] Balcarek P, Ammon J, Frosch S, et al. Magnetic resonance imaging characteristics of the medial patellofemoral ligament lesion in acute lateral patellar dislocations considering trochlear dysplasia, patella alta, and tibial tuberosity-trochlear groove distance [J]. *Arthroscopy*, 2010, 26 (7): 926-935.
- [18] Song YF, Wang HJ, Yan X, et al. Tibial tubercle osteotomy may not provide additional benefit in treating patellar dislocation with increased tibial tuberosity-trochlear groove distance: a systematic review [J]. *Arthroscopy*, 2021, 37 (5): 1670-1679. e1.
- [19] 熊藉培, 亓建洪. 内侧髌股韧带重建治疗青少年髌骨脱位研究进展 [J]. *中国矫形外科杂志*, 2022, 30 (14): 1282-1286.
- [20] Saccomanno MF, Sircana G, Fodale M, et al. Surgical versus conservative treatment of primary patellar dislocation. A systematic review and meta-analysis [J]. *Int Orthop*, 2016, 40 (11): 2277-2287.
- [21] Palmu S, Kallio PE, Donell ST, et al. Acute patellar dislocation in children and adolescents: a randomized clinical trial [J]. *J Bone Joint Surg Am*, 2008, 90 (3): 463-470.
- [22] Khormae S, Kramer DE, Yen YM, et al. Evaluation and management of patellar instability in pediatric and adolescent athletes [J]. *Sports Health*, 2015, 7 (2): 115-123.
- [23] Nikku R, Nietosvaara Y, Aalto K, et al. Operative treatment of primary patellar dislocation does not improve medium-term outcome: A 7-year follow-up report and risk analysis of 127 randomized patients [J]. *Acta Orthop*, 2005, 76 (5): 699-704.
- [24] Regalado G, Lintula H, Kokki H, et al. Six-year outcome after non-surgical versus surgical treatment of acute primary patellar dislocation in adolescents: a prospective randomized trial [J]. *Knee Surg Sports Traumatol Arthrosc*, 2016, 24 (1): 6-11.
- [25] Christiansen SE, Jakobsen BW, Lund B, et al. Isolated repair of the medial patellofemoral ligament in primary dislocation of the patella: a prospective randomized study [J]. *Arthroscopy*, 2008, 24 (8): 881-887.
- [26] Sillanpää PJ, Mäenpää HM, Mattila VM, et al. Arthroscopic surgery for primary traumatic patellar dislocation: a prospective, non-randomized study comparing patients treated with and without acute arthroscopic stabilization with a median 7-year follow-up [J]. *Am J Sports Med*, 2008, 36 (12): 2301-2309.

(收稿:2022-09-06 修回:2022-10-26)
(同行评议专家: 马 勇 王 成)
(本文编辑: 郭秀婷)