

· 技术创新 ·

非股骨短缩截骨全髋置换治疗股骨头颈短缩畸形[△]

王兴科^{1,2}, 乔永杰², 甄平², 周胜虎², 余新愿², 张浩强^{2*}

(1. 甘肃省古浪县人民医院骨科, 甘肃古浪 733100; 2. 解放军联勤保障部队第九四〇医院骨关节外科, 甘肃兰州 730000)

摘要: [目的] 介绍非股骨短缩截骨全髋置换治疗股骨头颈短缩畸形的手术技术和初步临床效果。[方法] 对 19 例股骨头颈短缩畸形患者采用非股骨短缩截骨全髋置换治疗。手术采用后外侧入路, 先切开并松解粘连挛缩的髋关节囊, 充分显露髋臼, 确定真性髋臼位置并行髋臼成形或再造, 安放髋臼假体; 适配型号的股骨柄试模置入后安放递增长度的股骨头进行髋关节复位, 在保持髋关节张力的情况下触摸髋关节周围挛缩的软组织并依次松解, 随后置入适配的股骨柄及股骨头假体, 复位髋关节。[结果] 19 例患者均顺利完成手术。术后均实现髋臼及股骨柄生物性压配与初始稳定, 无严重并发症。术后随访 6~36 个月。术后 6 个月随访时患者 Harris 评分为 (94.5±4.7) 分, 临床效果评定: 优 15 例、良 4 例, 优良率 100%。术后影像显示所有患者均保持解剖位旋转中心, 假体位置良好, 术后 3 个月 X 线片均示广泛性骨长入, 随访期间均未发生脱位、假体柄移位及断裂。[结论] 全髋关节置换术不行股骨短缩截骨治疗终末期关节合并股骨头、颈短缩畸形技术可行, 短期疗效满意。

关键词: 终末期髋关节病, 股骨头颈短缩畸形, 全髋关节置换术, 非股骨短缩截骨, 软组织松解

中图分类号: R687.4 **文献标志码:** A **文章编号:** 1005-8478 (2023) 05-0446-04

Total hip arthroplasty without femoral shortening osteotomy for end-stage arthrosis complicated with femoral head and neck shortening deformity // WANG Xing-ke^{1,2}, QIAO Yong-jie², ZHEN Ping², ZHOU Sheng-hu², YU Xin-yuan², ZHANG Hao-qiang². 1. Department of Orthopaedics, People's Hospital of Gulang County, Gulang 733100, China; 2. Department of Orthopedic Surgery, The 940th Hospital, Joint Logistic Support Force of PLA, Lanzhou 730000, China

Abstract: [Objective] To introduce the surgical technique and preliminary clinical results of total hip arthroplasty (THA) without femoral shortening osteotomy for end-stage arthrosis complicated with femoral head and neck shortening deformity. [Methods] A total of 19 patients received THA for end-stage hip arthrosis complicated with femoral head and neck constriction deformity. A posterolateral approach was used to expose the hip complicated with severe deformity. Identifying the location of the true acetabulum, the poorly developed acetabulum was reconstructed with autologous femoral head, reamed and then implanted with the acetabular components in proper position. After contracted soft tissues around the joint were released successively, the proximal femur was prepared and inserted with femoral stem in proper size. After trial, the femoral head component in suitable length was installed, and the joint was reduced with proper stability and motion. [Results] All the 19 patients had THA performed successfully with good initial stability of acetabulum and femoral components without serious complications, and followed up for 6 to 36 months. Six months after the operation, the Harris score was of (94.5±4.7), while the clinical outcome was graded as excellent in 15 cases and good in 4 cases, with an excellent and good rate of 100%. In term of imaging, all the patients maintained the hip center of rotation in anatomic position, and had prosthesis in proper position, got obvious bone ingrowth of the prosthesis 3 months after surgery, without dislocation, stem displacement or fracture during follow-up. [Conclusion] Total hip arthroplasty without femoral shortening osteotomy is feasible technique for treatment of end-stage arthrosis complicated with femoral head and neck shortening deformity, does achieve satisfactory short-term clinical outcome.

Key words: end-stage hip arthrosis, femoral head and neck shortening deformity, total hip arthroplasty, non-femoral shortening osteotomy, soft tissue release

成人股骨头颈短缩多继发于少儿期外伤和感染治疗不当或治疗延误, 导致成年后遗留明显的髋关节周

围骨与软组织解剖畸形, 并继发髋关节骨关节炎^[1]。此类患者除股骨头颈短缩畸形导致的肢体短缩、髋关

DOI:10.3977/j.issn.1005-8478.2023.05.12

△基金项目: 甘肃省青年科技基金项目(编号: 20JR5RA588, 21JR7RA014)

作者简介: 王兴科, 主治医师, 研究方向: 关节外科, (电话) 15193526988, (电子信箱) glxywzk0213@163.com

* 通信作者: 张浩强, (电话) 13893603666, (电子信箱) zhanghaoqiang_fmumu@163.com

节高位脱位、关节强直以及髌臼发育不良和骨缺损外，与之相伴的是髌关节周围明显的软组织瘢痕形成、关节囊挛缩和周围软组织的严重粘连，全髌关节置换术（total hip arthroplasty, THA）治疗此类病患面临极大的挑战^[2, 3]，术中显露、关节假体置入困难以及髌关节复位困难是关节外科医师面临的难题。目前大多采用股骨短缩截骨全髌置换进行此类患者的治疗，但是存在股骨截骨带来的大量并发症^[4]。作者采用非股骨截骨的全髌置换治疗股骨头颈短缩，术中通过逐层松解髌关节囊及挛缩粘连的髌关节周围软组织，成功完成全髌关节置换。本科2019年8月—2022年3月采用该手术治疗股骨头颈短缩的患者19例，现将手术技术与初步临床效果报告如下。

1 手术技术

1.1 术前准备

所有患者术前常规检查，拍摄骨盆正位和患侧髌关节正侧位X线片（图1a）。骨盆正位X线片上测量双侧股骨头顶点水平线至小粗隆上缘的距离差值，评估股骨头颈短缩程度。

1.2 麻醉与体位

均采用腰硬联合麻醉，健侧卧位，腋下及臀部体位垫保护。

1.3 手术操作

手术采用后外侧入路，切口长16~18 cm，切开皮肤、皮下组织及阔筋膜，钝性分离臀大肌、牵开臀中肌，保护坐骨神经，切开并松解后关节囊。内收内旋脱位髌关节，完成股骨颈截骨后牵引下肢了解髌关节间隙大小和周围软组织挛缩程度和层次，先有效松解挛缩的前关节囊。对股骨头高位脱位者切断髂腰肌，对术前外展明显受限者小切口切断内收肌腱，对挛缩的髂胫束和臀大肌腱性附着点进行部分切断，牵引下肢再次确认股骨下移后髌关节间隙大小。确定真性髌臼位置后同心圆锉磨髌臼（图1b），对髌臼上缘有结构性骨缺损或髌臼磨损扁平者，用自体股骨头行髌臼窝顶部植骨，先用2枚克氏针临时斜行固定（图1c），按真性髌臼位置自小号髌臼锉起依次磨挫重建髌臼，使用2枚松质骨螺钉固定髌臼植骨块；按正确角度采用压配方式置入大小合适的生物型髌臼杯及适配的股骨柄，安放股骨头进行髌关节复位。如果复位困难，可凿除髌臼前缘及上缘骨赘、广泛松解前关节囊及其周围软组织，或者选择小一号的股骨柄试模置入髓腔内并击打下沉多一些，安装短颈的股骨头试模

后复位髌关节（图1d）。在恢复了髌关节张力的情况下，在直视及手指触摸下更好地了解髌关节周围软组织挛缩的确切部位与层次并进行针对性的松解。对挛缩的髂腰肌采用肌腱的部分切断延长，臀中肌内紧张的纤维条索用电刀点状切断松解。梯次延长股骨头颈试模长度，随着松解髌关节间隙逐渐拉长使髌关节得到良好复位。最后安装标准的股骨柄与股骨头假体（图1e），参照术前测量数据评价下肢长度和股骨偏心距。复位髌关节（图1f），后方关节囊外旋肌原位缝合固定，冲洗切口，放置引流管后逐层关闭切口。

1.4 术后处理

术后预防性应用抗生素24 h；术后24 h内拔除引流管；术后常规利伐沙班片10 mg，1次/d，口服3周预防深静脉血栓。术后3~5 d可部分负重下地行走，8~12周后完全负重行走；卧床期间加强直腿抬高及屈伸髌膝锻炼以促进髌关节功能恢复。术后第3、6、12个月及以后每年门诊随访。随访复查时采用Harris^[5]髌关节评分评价术后髌关节功能。拍摄患侧髌关节正侧位X线片，按Engl固定/稳定标准^[6]评定骨-假体界面骨愈合情况，观察是否存在假体不稳定、松动、脱位等并发症。

2 临床资料

2.1 一般资料

本组19例，其中男7例，女12例，年龄22~52岁，平均 (37.6 ± 3.2) 岁，均为单侧病变，右侧12例，左侧7例。其中继发于髌关节感染者9例、髌关节外伤脱位5例、儿童期股骨头骺缺血性坏死（Legg-calve-Perthes病）5例。术前患者主要临床症状为髌部疼痛、关节活动受限及跛行步态。患肢肢体短缩2.8~4.2 cm，平均 (3.5 ± 0.7) cm。术前Harris评分33~57分，平均 (48.1 ± 3.2) 分。依据X线片采用Kim分类法^[7]，本组髌臼与股骨侧畸形I型10例，II型9例。X线片测量本组患者头颈短缩重度13例，中度6例。本研究所有患者均知情同意并签署知情同意书。

2.2 初步结果

19例患者均顺利完成手术，术后均实现即刻髌臼及股骨柄的生物性压配。2例患者分别下肢延长4 cm和4.5 cm后出现足下垂和背伸肌无力，考虑为腓总神经牵拉伤，通过保持伸髌屈膝位并给予神经营养药物治疗，分别于2周和4周运动机能完全恢复。无血管损伤、骨折等并发症。所有患者术后切口均一期

愈合，未出现切口感染、延迟愈合、深静脉血栓形成等并发症。

所有患者术后随访6~38个月，平均 (21.5 ± 9.7) 个月。16例患者双下肢基本等长，1例患肢短缩 <0.5 cm，2例患肢短缩 <1 cm者。Harris髋关节评分由术前 (48.1 ± 3.2) 分改善至术后6个月的 (94.5 ± 4.7) 分。术后6个月，髋关节屈曲活动度较术前增

加 $(52.3 \pm 4.8)^\circ$ ，内旋增加 $(12.3 \pm 1.8)^\circ$ ，外旋增加 $(18.2 \pm 2.5)^\circ$ 。临床效果评定：优15例、良4例，优良率100%。术后影像显示所有患者均保持解剖位旋转中心，假体位置良好(图1f~1h)，术后3个月X线片均示广泛性骨长入，随访期间均未发生脱位、假体柄移位及断裂。

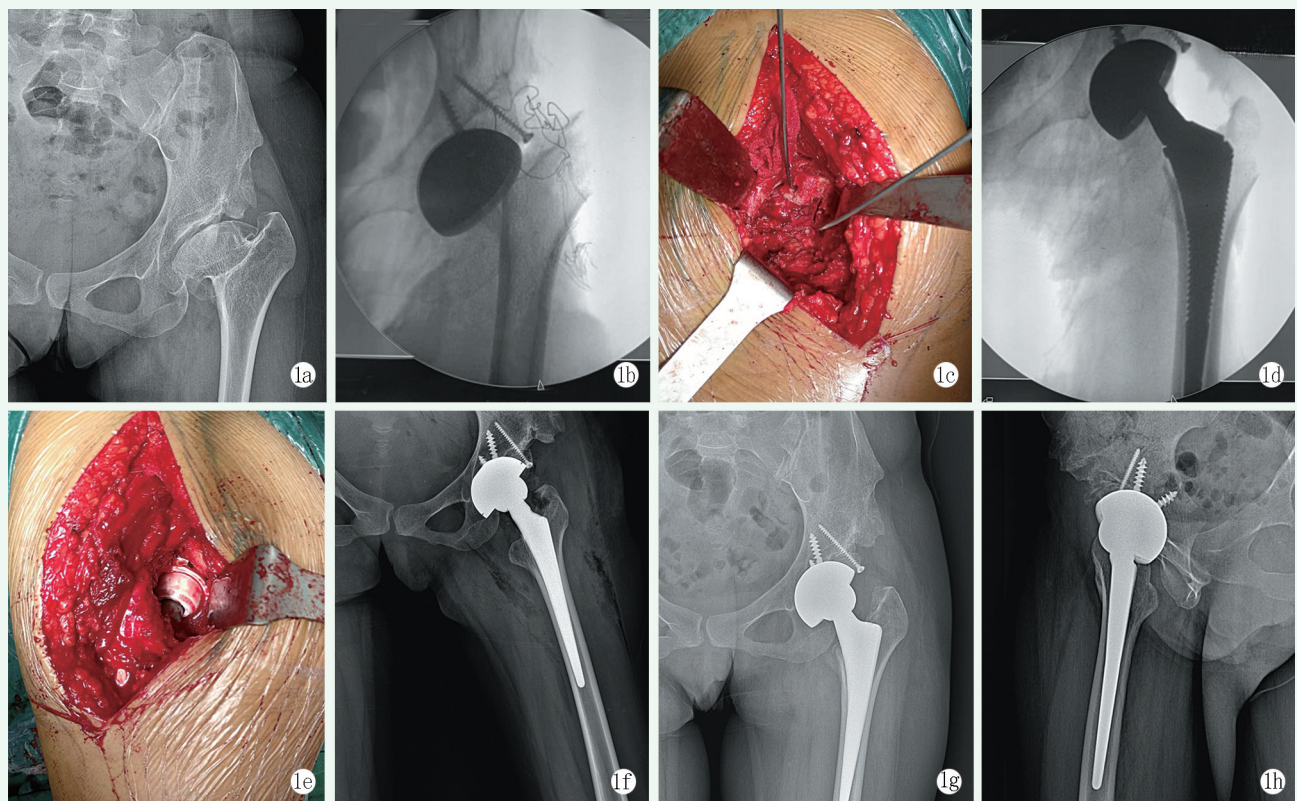


图1 患者，女，35岁，以“左髋矫形术后27年，疼痛伴活动受限10余年”入院。入院诊断：左髋矫形术后继发髋关节炎并股骨头颈短缩畸形。择期行非短缩截骨的全髋置换术治疗 1a: 术前骨盆正位X线片示左髋呈扁平髋畸形，股骨头颈严重短缩 1b: 术中确定真性髋臼位置后锉磨髋臼，安装试模 1c: 术中用自体股骨头进行髋臼窝上缘植骨，使用2枚克氏针临时固定 1d: 术中安装短颈的股骨头试模后复位髋关节 1e: 软组织松解完成后，置入股骨柄与股骨头假体，复位髋关节 1f: 术后正位X线片示假体生物压配且初始稳定性好，旋转中心下移至正常位置 1g, 1h: 术后12个月髋关节正侧位X线片示假体位置良好，双下肢等长，假体无松动、下沉

3 讨论

股骨头颈短缩畸形多继发于髋部感染、外伤和发育不良，表现为股骨头坏死缺如、股骨颈变短、髋臼畸形、关节僵硬和髋内翻等^[1, 2]。股骨头颈短缩畸形的解剖特点决定了行THA治疗术中需要同时处理髋骨结构与髋周软组织的解剖异常，手术难度较大^[8-11]。

本研究采用非股骨短缩截骨THA治疗股骨头颈短缩畸形，术中将严重挛缩的髋关节囊及周围软组织进行广泛松解从而实现基本的关节置换间隙。作者提

出髋周软组织分层梯度松解法，从后至前依次松解髂胫束、臀大肌股骨附着点、臀中肌腱性组织、后关节囊、股骨近端及髋臼前缘骨赘、前关节囊、髂腰肌止点和内收肌腱，其中关节囊和髋臼周缘骨赘是松解的重点^[10, 12]。由于股骨头颈截除后髋关节间隙的张力消失，不易彻底松解前关节囊，更有损伤前方股神经血管的风险。本中心采用小一号股骨柄试模过深置入及安装短颈股骨头试模^[13]，复位髋关节后髋周软组织均被纵向拉长，此时可定位了解髋周软组织挛缩的程度和层次，通过梯次延长股骨头颈试模长度，可安全、有效的对髋周软组织行针对性松解。

本研究通过非股骨短缩截骨THA治疗股骨头颈

短缩畸形, 其优越性主要体现在: (1) 不行股骨短缩截骨, 减少因截骨带来的出血增多、骨折不愈合、延迟愈合等风险。同时, 由于软组织挛缩主要集中在髋周, 短缩截骨并不能实现股骨头部的有效下移; (2) 假体试模复位恢复髋周软组织张力, 由浅至深、由内至外的松解软组织, 梯次增大股骨头试模长度以维持足够的髋周软组织张力, 安全、有效松解的同时保持足够的髋周软组织张力以保证术后获得满意的髋关节功能^[14]; (3) 对髋臼上缘有结构性骨缺损或髋臼磨损者, 采用自体股骨头植骨联合钽金属杯重建髋臼, 提高髋臼稳定性^[15, 16]。本研究的局限性: 本组病例较少, 随访时间较短, 需进一步随访。

综上所述, 非股骨短缩截骨全髋置换治疗股骨头颈短缩畸形可取得满意的临床疗效, 显著改善髋关节功能, 提高生活质量, 是一种良好的治疗方法。但是要合理选择病例, 把握适应证。

参考文献

- [1] Liu B, Wu Z, Zhuang Z, et al. Diagnosis, preoperative evaluation, classification and total hip arthroplasty in patients with long-term unreduced hip joint dislocation, secondary osteoarthritis and pseudoarthrosis [J]. *BMC Musculoskelet Disord*, 2020, 21 (1): 661.
- [2] 王会同, 郭秀程, 张亮, 等. 全髋关节置换术治疗髋臼发育不良经髋臼截骨后骨关节炎 [J]. *中国矫形外科杂志*, 2018, 26 (15): 1365-1369.
- [3] Kayaalp ME, Can A, Erdogan F, et al. Level of osteotomy is relevant to obtain better union and clinical results in patients with severe hip dysplasia operated on with total hip arthroplasty and shortening osteotomy using a cementless, rectangular femoral component [J]. *Arch Orthop Trauma Surg*, 2021, 141 (1): 155-163.
- [4] 朱晨, 尚希福, 孔荣, 等. 改良股骨大转子滑移截骨术治疗初次全髋关节置换股骨近端严重畸形 [J]. *中国矫形外科杂志*, 2018, 26 (17): 1537-1543.
- [5] Harris WH. Traumatic arthritis of the hip after dislocation and acetabular fracture—treatment by mold arthroplasty: and end—result study using a new method of result evaluation [J]. *J Bone Joint Surg Am*, 1969, 51 (4): 737-755.
- [6] Engh CA, Massin P, Suthers KE. Roentgenographic assessment of the biologic fixation of porous-surfaced femoral components [J]. *Clin Orthop Relat Res*, 1990, 8 (257): 107-128.
- [7] Kim YH, Park JW, Jang YS, et al. Long-term (up to 38 years) failure modes of total hip arthroplasty in adult patients who had childhood infection of hip [J]. *J Arthroplasty*, 2022, 37 (8): 1612-1617.
- [8] D'Antonio J, McCarthy JC, Bargar WL, et al. Classification of femoral abnormalities in total hip arthroplasty [J]. *Clin Orthop Relat Res*, 1993, 296: 133-139.
- [9] Berry DJ. Total hip arthroplasty in patients with proximal femoral deformity [J]. *Clin Orthop Relat Res*, 1999, 369: 262-272.
- [10] 甄平. 成人期股骨头骨骺滑脱症的全髋关节置换 [J]. *中国矫形外科杂志*, 2017, 25 (5): 389-394.
- [11] Buxton RA, Moran M. Septic arthritis of the hip in the infant and young child [J]. *Clin Orthop Relat Res*, 2003, 17: 458-464.
- [12] Deng X, Liu J, Qu T, et al. Total hip arthroplasty with femoral osteotomy and modular prosthesis for proximal femoral deformity [J]. *J Orthop Surg Res*, 2019, 14 (1): 282.
- [13] 甄平, 李旭升, 田琦. 继发性股骨头颈短缩患者的全髋关节置换术 [J/CD]. *中华关节外科杂志 (电子版)*, 2013, 7 (3): 323-328.
- [14] Wu X, Lou LM, Li SH, et al. Soft tissue balancing in total hip arthroplasty for patients with adult dysplasia of the hip [J]. *Orthop Surg*, 2009, 1 (3): 212-215.
- [15] 严世贵, 颜瑞健, 戴雪松, 等. 非骨水泥臼杯结合结构性骨移植修复髋臼骨缺损的临床应用 [J/CD]. *中华关节外科杂志 (电子版)*, 2007, 1 (2): 128-132.
- [16] Brüggemann A, Mallmin H, Bengtsson M, et al. Safety of use of tantalum in total hip arthroplasty [J]. *J Bone Joint Surg Am*, 2020, 102 (5): 368-374.

(收稿:2022-10-13 修回:2022-12-02)

(同行评议专家: 汤志辉 王臻 郭氧 王靖)

(本文编辑: 郭秀婷)