·临床论著·

两种截骨模式胫骨延长矫正下肢短缩畸形比较

祁 伟，王 铮，徐 正，顾永福，栾 峰，黄 超，崔锁明*

（中国融通医疗健康集团镇江 359 医院关节矫形科，江苏镇江 212001）

摘要：［**目的**］比较两种截骨模式胫骨延长矫正脊髓灰质炎后遗症下肢短缩的临床效果。［**方法**］回顾性分析 2008 年 3 月—2017 年 7 月采用肱骨髓内钉联合外固定架小腿延长术 50 例患者的临床资料。根据医患沟通结果，25 例采用胫骨干骺端横形截骨（横形组），25 例采用胫骨干骺端-倒 V 形截骨（V 形组）。比较两组治疗期、随访及影像结果。［**结果**］所有患者均顺利完成延长手术。V 形组在下地行走时间 [(129.5±5.7)d *vs* (146.2±4.2)d, *P*<0.05]、带架时间 [(67.2±1.3)d *vs* (69.9±2.3)d, *P*<0.05]、骨愈合指数 [(51.2±6.4)d/cm *vs* (53.9±4.4)d/cm, *P*<0.05]、力线偏移率 [0(0.0%) *vs* 4 (16.0%), *P*<0.05]、膝关节屈曲挛缩率 [1(4.0%) *vs* 6 (24.0%), *P*<0.05] 均显著优于横形组；两组手术时间、切口总长度、术中失血量、切口愈合等级、住院时间、胫骨延长的长度、延长率、牵张指数、成骨不佳、钉道感染、足下垂发生率的差异均无统计学意义（*P*>0.05）。患者随访时间平均（4.1±0.9）年，V 形组恢复完全负重活动显著早于横形组 [(191.1±8.2)d *vs* (211.5±4.6)d, *P*<0.05]。随着时间推移，两组 VAS 评分显著降低（*P*<0.05），HSS 评分显著增加（*P*<0.05），而膝、踝关节屈伸 ROM 均无明显变化（*P*>0.05）。相应时间点，两组间上述指标的差异均无统计学意义（*P*>0.05）。影像方面，V 形组延长区骨愈合评级拆架前 1 个月 [0/I/II/III/IV, (0/1/18/6/0) *vs* (0/2/20/3/0), *P*<0.05]，拆架时间 [(0/0/19/6/0) *vs* (0/0/22/3/0), *P*<0.05]，拆架 3 个月 [(0/0/5/12/8) *vs* (0/0/7/14/4), *P*<0.05] 均显著优于横形组。相应时间点两组间 FTA 角、踝 K-L 分级差异均无统计学意义（*P*>0.05）。［**结论**］两种截骨方法均能获得令人满意的延长效果，但胫骨干骺端-倒 V 型截骨对膝关节的影响更小，更能减少膝关节屈曲挛缩、轴线偏移的发生，有利于骨愈合。

关键词：脊髓灰质炎后遗症，肢体不等长，胫骨延长，肱骨髓内钉，外固定架

中图分类号：R681.57 **文献标志码：**A **文章编号：**1005-8478（2023）09-0803-07

Comparison of two osteotomies in tibial lengthening to correct lower extremity shortening deformity *// QI Wei, WANG Zheng, XU Zheng, GU Yong-fu, LUAN Feng, HUANG Chao, CUI Suo-ming. Department of Orthopedics, Zhenjiang 359 Hospital, China Rongtong Healthcare Group, Zhenjiang 212001, China*

Abstract: [**Objective**] To compare the clinical outcomes of two osteotomies in tibia lengthening for correction of lower limb shortening secondary to poliomyelitis. [**Methods**] A retrospective study was performed on 50 patients who underwent leg lengthening with humerus intramedullary nail combined with external frame from March 2008 to July 2017. Based on doctor-patient communication, 25 patients had the tibial metaphyseal osteotomized transversely (transverse group), while the other 25 patients had tibial metaphyseal osteotomy performed in the inverted "V" shape (V-shaped group). The documents regarding to treatment period, follow-up and images were compared between the two groups. [**Results**] All patients had corresponding surgical procedures performed successfully. The V-shaped group proved significantly superior to the transverse group in terms of ambulation time [(129.5±5.7)days *vs* (146.2±4.2)days, *P*<0.05], frame bearing time [(67.2±1.3)days *vs* (69.9±2.3)days, *P*<0.05], bone healing index [(51.2±6.4)d/cm *vs* (53.9±4.4)d/cm, *P*<0.05], alignment deviation ratio [0 (0.0%) *vs* 4 (16.0%), *P*<0.05], knee flexion contracture rate [1(4.0%) *vs* 6(24.0%), *P*<0.05]. There were no significant differences in operation time, total incision length, intraoperative blood loss, incision healing grade, hospital stay, length of tibia lengthened, elongation rate, stretch index, incidence of osteogenesis poor, nail tract infection and foot drop between the two groups (*P*>0.05). All the patients in both groups were followed up for a mean of (4.1±0.9) years, and the V-shaped group returned to full weight-bearing activity significantly earlier than the transverse group [(191.1±8.2)days *vs* (211.5±4.6)days, *P*<0.05]. The VAS score significantly decreased (*P*<0.05), while HSS score significantly increased (*P*<0.05), and knee and ankle range of motion (ROM) remained unchanged over time in both groups (*P*>0.05), which were not statistically significant between the two groups at any time point accordingly (*P*>0.05). Radiographically, the V-shaped group proved significantly superior to the transverse group in term of bone healing in lengthened area [0/I/II/III/IV, (0/1/18/6/0) *vs* (0/2/20/3/0), *P*<0.05] 1 month before

DOI:10.3977/j.issn.1005-8478.2023.09.07

作者简介：祁伟，副主任医师，研究方向：关节矫形，（电话）13382986258，（电子信箱）doctor1009@126.com

* **通信作者：**崔锁明，（电子信箱）cuisuoming@163.com

frame removal, [(0/0/19/6/0) *vs* (0/0/22/3/0), $P<0.05$] at the time of frame removal, [(0/0/5/12/8) *vs* (0/0/7/14/4), $P<0.05$] 3 months after frame removal. There were no significant differences in femorotibial angle and Kellgren-Lawrence grade of ankle between the two groups at any corresponding time points ($P>0.05$). [**Conclusion**] Both osteotomy techniques do achieve satisfactory lengthening outcomes. In contrast, the inverted V osteotomy has less impacts on the knee, and less chance of knee flexion contracture and axis deviation, which is conducive to bone healing.

Key words: poliomyelitis sequela, leg length discrepancy, tibial lengthening, humeral intramedullary nail, external frame

双下肢不等长的原因很多，如先天性关节畸形、骨关节感染、创伤、骨骺肿瘤、脊髓灰质炎后遗症等，甚至还有些病因不明。肢体不等长不但会影响人体外观与功能，而且会继发骨盆倾斜和旋转，以及脊柱侧弯，严重影响生活和工作[1~3]。肢体延长术尤其是胫骨延长术是目前治疗下肢短缩畸形的主要方法，但疗效不确切，并发症发生率较高，不断引起临床医师的重视并改进手术方法[4, 5]。本科室于 2008 年 3 月—2017 年 7 月采用肱骨髓内钉联合外固定架行小腿延长术治疗 50 例脊髓灰质炎后遗症下肢短缩畸形患者，取得良好的临床效果。本研究回顾性分析采用胫骨近端干骺端横形截骨与干骺端-倒 V 形截骨两种不同截骨方法的疗效，报道如下。

1 资料与方法

1.1 纳入与排除标准

纳入标准：（1）脊髓灰质炎患者；（2）年龄 18~30 岁；（3）在行胫骨延长术前须纠正合并有的髋膝关节屈曲畸形、足下垂畸形，恢复力线；（4）下肢短缩以胫骨短缩为主，并超过 2.5 cm。

排除标准：（1）有骨髓炎、开放性骨折、肿瘤化疗等病史者；（2）合并股骨短缩者；（3）合并儿麻性脊柱侧弯的患者；（4）要求行双下肢延长的患者。

1.2 一般资料

回顾性分析 2008 年 3 月—2017 年 7 月采用肱骨髓内钉联合外固定架行小腿延长术治疗的脊髓灰质炎后遗症下肢短缩畸形患者的临床资料，共 50 例患者符合上述标准，纳入本研究。根据医患沟通结果，25 例采用胫骨干骺端横形截骨（横形组），25 例采用胫骨干骺端-倒 V 形截骨（V 形组），两组术前一般资料见表 1。两组术前年龄、性别、BMI、病程、侧别、肢体短缩长度等一般资料的差异均无统计学意义（$P>0.05$），本研究经过三五九医院伦理委员会审批，所有患者及家属均知情同意。

1.3 手术方法

改良的单平面双边外固定架的两端为固定杆，固定杆有圆孔以便克氏针穿过而固定。中间为延长杆，延长杆中部有个六面体，是延长长度的标记，每旋转六面体 1 圈即延长 1 mm。外固定架原始纵轴长 23 cm，延长后纵轴长 32 cm，即可延长的最大值为 9 cm。术前检查（图 1a），测量下肢长度，木板垫高短缩肢体，当患者自觉双下肢达到平衡时木板的厚度即为胫骨所需延长的长度。全部病例行双下肢站立位全长正侧位 X 线片检查（图 1b）。

表 1 两组患者术前一般资料与比较

指标	横形组（n=25）	V 形组（n=25）	*P* 值
年龄（岁，$\bar{x}\pm s$）	21.9±2.2	21.7±2.1	0.743
性别（例，男/女）	9/16	10/15	0.771
BMI（kg/m²，$\bar{x}\pm s$）	23.0±2.8	24.1±2.6	0.566
病程（年，$\bar{x}\pm s$）	18.3±3.1	18.5±2.8	0.709
侧别（例，左/右）	15/10	11/14	0.396
肢体短缩长度（cm）	4.2±1.1	4.3±1.1	0.083

所有患者均采用硬腰联合麻醉，取仰卧位。股部上止血带。自髌骨下极、沿髌韧带内侧向下作长约 2 cm 的纵行切口，以胫骨平台前缘中点作为髓内钉入口，常规钻孔、扩髓。根据患者胫骨长度选择合适长度、直径的肱骨髓内钉，插入髓腔，透视，满意后退出髓内钉。

横形组：于胫骨结节下行 3 cm 的纵行切口。于胫骨结节正下方用摆锯横形截骨，再用骨刀将未截断的胫骨完全截断。插入肱骨髓内钉并进行近端锁定，于腓骨中上 1/3 处行腓骨截骨，逐层缝合。于胫骨近、远端分别钻入 2 枚直径 3.5 mm 的斯氏针，与膝关节面平行，安装单平面双边外固定架。

V 形组：于胫骨结节下行 4 cm 的纵行切口，“T”字形切开骨膜并仔细剥离一定范围，尽量保持骨膜完整，截骨顶点位于胫骨结节正下方，内侧截骨线止于鹅足、内侧副韧带胫骨止点以远，外侧截骨线略向远侧偏斜，截骨线止于外侧副韧带、股二头肌止点及 Gerdy’s 结节以远。截骨前先用钻头间断钻孔，然后用摆锯截骨，截骨时保留胫骨前侧部分骨质，再用骨刀将未截断的胫骨完全截断。插入肱骨髓内钉并

进行近端锁定，于腓骨中上 1/3 处行腓骨截骨，逐层缝合切口。同上安装单平面双边外固定架（图 1c）。

1.4　术后处理

术后 1 周内的治疗以减轻患肢肿胀为主，静脉应用甘露醇，卧床，抬高患肢，肌肉等长舒缩锻炼。术后 1 周开始延长，延长的平均速度是 0.25 mm/次、4 次/d。骨牵张的速度根据新骨形成的速度或患者的耐受性进行调整。在肢体延长过程中，每周摄片观察骨牵张的进展及患肢力线（图 1d, 1e），同时进行膝、踝关节的锻炼。当延长达到所需肢体长度时，行髓内钉远端锁定维持延长的长度，拆除外固定架。当 X 线片显示 2 层骨皮质均已重塑后才能允许完全负重（图 1f）。骨重塑完成后，根据患者需求可以取出髓内钉（图 1g）。

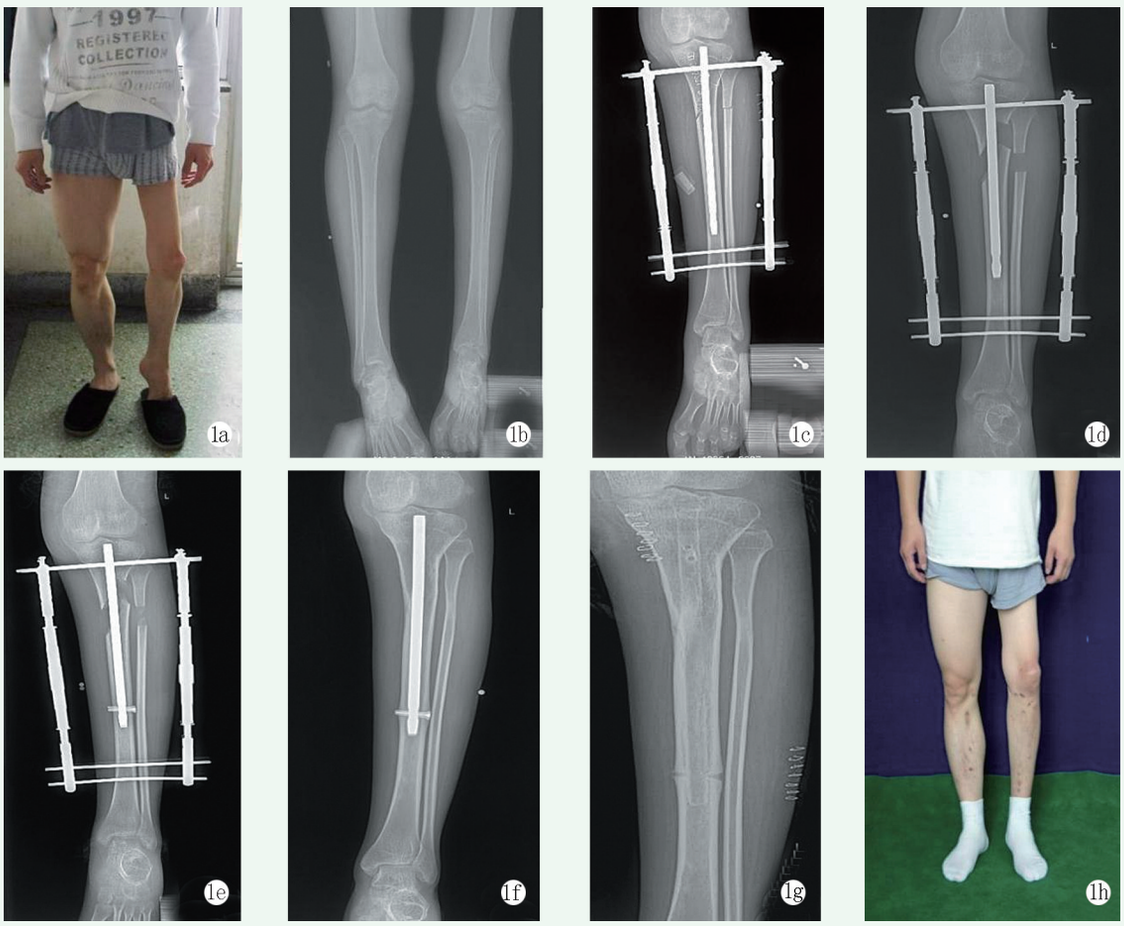

图 1　患者，男，25 岁，脊髓灰质炎后遗症双下肢不等长　1a: 左下肢较右下肢短缩 4 cm，跛行　1b: 术前双胫骨正位 X 线片　1c: 行倒 V 形截骨，安装肱骨髓内钉和双边外固定架　1d: 术后 1 个月延长约 4 cm　1e: 术后 2 个月延长过程结束，延长区域可见骨痂形成，锁定髓内钉远端锁钉，拆除外支架　1f: 术后 8 个月，可见延长区域连续性骨痂已形成，髓内钉固定牢固　1g: 术后 1 年复查 X 线片，延长骨重塑完成，拆除髓内钉　1h: 术后 1 年双下肢等长，行走功能显著改善

1.5　评价指标

记录两组治疗期资料，包括手术时间、切口总长度、术中失血量、下地行走时间、切口愈合等级、住院时间以及带架时间。计算延长率，即延长的长度与胫骨总长的比值；牵张指数，即胫骨每延长 1 cm 需要的天数；骨愈合指数，即指胫骨愈合总时间与延长长度的比值。采用完全负重活动时间、疼痛视觉模拟评分（visual analogue scale, VAS）、美国特种外科医院（Hospital for Special Surgery, HSS）膝关节评分及膝关节和踝关节活动度比较评价临床效果。行影像检查，测量股胫角（femorotibial angle, FTA）；采用 Kellgren－Lawrence 分级评价膝和踝关节退变。胫骨延长区骨愈合评级，0 级为未见骨痂；I 级为少许骨痂影，但不连续；II 可见连续骨痂影，但密度低，直径小于正常骨段；III 可见连续骨痂影，密度接近正常骨段，但中段直径小于正常骨段的 2/3；IV 连续骨，密度与正常骨段一致，但中段直径大于正常骨段的 2/3。

1.6　统计学方法

采用 SPSS 25.0 软件进行统计学分析。计量数据以 $\bar{x} \pm s$ 表示，资料呈正态分布时，两组间比较采用独立样本 t 检验，组内时间点比较采用单因素方差分

析或配对 T 检验；资料呈非正态分布时，采用秩和检验。计数资料采用 x^2 检验或 *Fisher* 精确检验。等级资料两组比较采用 *Mann-whitney U* 检验。$P<0.05$ 为差异有统计学意义。

2 结　果

2.1 治疗期情况

所有患者均顺利完成延长手术，延长完毕时均无神经麻痹、血管损伤等并发症。两组患者治疗期资料比较见表 2，V 形组在下地行走时间、带架时间、骨愈合指数、力线偏移率、膝关节屈曲挛缩率均显著优于横形组（$P<0.05$），两组手术时间、切口总长度、术中失血量、切口愈合等级、住院时间、胫骨延长的长度、延长率、牵张指数、成骨不佳、钉道感染、足下垂发生率的差异均无统计学意义（$P>0.05$）。轴向偏移在 V 形组的病例不超过 5°，不需要手术矫正，而横形组有 2 例发生严重的轴向偏移，需要额外的手术矫正畸形。膝关节屈曲畸形在 V 形组有 1 例、横形组 6 例，需后期通过股骨髁上截骨来矫正畸形。

表 2　两组患者治疗期资料与比较

指标	横形组（n=25）	V 形组（n=25）	*P* 值
手术时间（min，$\bar{x}\pm s$）	74.5±17.1	73.5±16.2	0.615
切口总长度（cm，$\bar{x}\pm s$）	13.2±5.2	12.5±4.4	0.791
术中失血量（ml，$\bar{x}\pm s$）	74.6±3.0	76.6±3.8	0.206
下地行走时间（d，$\bar{x}\pm s$）	146.2±4.2	129.5±5.7	**<0.001**
切口愈合等级（例，甲/乙/丙）	23/2/0	24/1/0	0.552
住院时间（d，$\bar{x}\pm s$）	27.7±8.5	26.7±8.1	0.790
带架时间（d，$\bar{x}\pm s$）	69.9±2.3	67.2±1.3	**0.005**
延长长度（cm，$\bar{x}\pm s$）	4.1±1.2	4.1±1.2	0.570
延长率（%，$\bar{x}\pm s$）	0.1±0.0	0.1±0.0	0.055
牵张指数（d/cm，$\bar{x}\pm s$）	13.7±1.6	13.8±1.8	0.506
骨愈合指数（d/cm，$\bar{x}\pm s$）	53.9±4.4	51.2±6.4	**0.004**
钉道感染［例（%）］	2（8.0）	1（4.0）	0.552
力线偏移［例（%）］	4（16.0）	0（0）	**0.037**
成骨不佳［例（%）］	5（20.0）	1（4.0）	0.082
膝关节屈曲挛缩［例（%）］	6（24.0）	1（4.0）	**0.042**
踝关节足下垂［例（%）］	3（12.0）	1（4.0）	0.609

2.2 随访结果

50 例患者随访 1.5~7 年，平均（4.1±0.9）年。随访过程中，两组均无感染、截骨端过早愈合或延迟愈合及再骨折等并发症发生。两组患者随访结果详见表 3。V 形组恢复完全负重活动时间显著早于横形组（$P<0.05$）。随着时间推移，两组 VAS 评分显著降低（$P<0.05$），HSS 评分显著增加（$P<0.05$），而膝、踝关节屈伸 ROM 均无明显变化（$P>0.05$），相应时间点，两组间的 VAS 评分、HSS 评分和膝、踝关节屈伸 ROM 的差异均无统计学意义（$P>0.05$）。

2.3 影像评估

两组影像评估结果见表 4，随时间推移，两组患者 FTA、膝和踝 K-L 分级无明显变化（$P>0.05$），但是，两组延长区骨愈合显著改善（$P<0.05$）。相应时间点，两组间 FTA 角、踝 K-L 分级差异均无统计学意义（$P>0.05$）。两组术前膝 K-L 分级差异无统计学意义，拆架时、拆架 3 个月及末次随访时，V 形组膝 K-L 分级显著优于横形组（$P<0.05$）。术后早期，V 形组延长区骨愈合评级均显著优于横形组（$P<0.05$）；但末次随访时，两组患者截骨均已愈合，差异无统计学意义（$P>0.05$）。

3 讨　论

脊髓灰质炎后遗症并发肢体短缩较为常见，而短缩的下肢步态笨拙，由于骨盆额外的升降运动而消耗更多的体力，而且久站后显著的肢体短缩会引起背部疼痛，当平衡肢体长度后疼痛减轻[3]。有 4 种方法可用于均衡肢体长度的治疗，各有优缺点，相比较短侧肢体延长术，尤其是胫骨延长术是理想的治疗肢体短缩的方法[4~6]。

自 Codivilla[2] 在 1905 年首次报道以来，牵张成骨技术已被广泛用于肢体延长，但疗效不确定，并发症发生率高，未能全面应用和推广。直至上世纪中期，Ilizarov 技术出现和发展，肢体延长术才得以快速发展，但传统的 Ilizarov 外固定架行胫骨延长时经常发生轴向左右及前后的偏移、针道多容易感染等并发症[7~10]。从理论上讲，如果能尽早去除外固定支架，不影响骨延长端的稳定性，同时又能维持胫骨轴线不偏移，那么并发症就能相应地减少[11]。据报道，用胫骨髓内钉行胫骨延长的技术，能更好的维持胫骨轴线，缩短外固定架时间，降低轴向偏移、针道感染的发生率，能有效维持延长骨的长度，延长过程更舒适，这些优点使其获得了更广泛的应用[12~14]。然而，脊髓灰质炎后遗症患者由于发育上的问题通常胫骨髓腔直径很窄，可供插入克氏针和髓内钉的空间很小，当使用外固定架置入克氏

针时就会出现困难，往往会导致克氏针偏前或偏后，进而在延长过程中容易产生轴向偏移[15, 16]。本组病例中使用肱骨髓内钉代替胫骨髓内钉行胫骨延长，可使胫骨髓腔空间相对增大，在外固定架安装克氏针时不会遇到困难，并且可以让克氏针相对在同一轴面上，在延长过程中避免轴向偏移，同时髓内钉在髓腔里可以更好地稳定骨延长端，控制延长时的方向，明显缩短了手术时间、减少了术中出血，降低并发症发生的可能。此外，本组病例采用了本科自行设计的单平面双边外固定架，其优点是价格低廉，安装、延长便捷，缺点是前后轴向控制稳定性较差[17, 18]，联合应用肱骨髓内钉与单平面双边外固定架，可达到良好的肢体延长效果。

表 3　两组患者随访结果（$\bar{x}\pm s$）与比较

指标	时间点	横形组（n=25）	V 形组（n=25）	*P* 值
完全负重活动时间（d）		211.5±4.6	191.1±8.2	**<0.001**
VAS 评分（分）	术前	1.3±0.5	1.4±0.4	0.524
	拆架时	1.9±0.5	1.9±0.5	0.562
	拆架 3 个月	1.5±0.4	1.6±0.5	0.533
	末次随访	0.6±0.1	0.5±0.1	0.457
	P 值	**<0.001**	**<0.001**	
HSS 评分（分）	术前	73.2±1.8	73.6±1.9	0.641
	拆架时	70.4±1.7	70.8±1.7	0.613
	拆架 3 个月	74.4±1.8	74.6±1.7	0.685
	末次随访	90.2±2.1	90.9±2.1	0.726
	P 值	**<0.001**	**<0.001**	
膝 ROM（°）	术前	118.5±5.2	119.2±4.9	0.673
	拆架时	116.3±4.9	117.1±4.9	0.724
	拆架 3 个月	117.1±5.1	118.3±5.2	0.781
	末次随访	119.9±5.4	120.2±5.3	0.834
	P 值	0.210	0.325	
踝 ROM（°）	术前	38.6±2.5	38.6±2.76	0.496
	拆架时	38.1±2.2	38.2±2.6	0.468
	拆架 3 个月	39.0±2.5	39.2±2.8	0.514
	末次随访	39.5±2.9	39.9±2.8	0.542
	P 值	0.662	0.255	

在肢体延长过程中，肌肉及肌腱被动拉长，非常紧张，位于膝关节周围的肌肉、肌腱紧张会导致关节腔内的压力明显增高，造成关节软骨损伤甚至坏死[19]。当鹅足及股二头肌紧张、挛缩时，其屈膝作用加强，容易造成膝关节屈曲挛缩。当膝关节内侧结构被动拉长，而膝关节外侧结构无被动拉长，则内外侧力量不平衡，容易造成轴向偏移。早期胫骨延长时行胫骨中部骨干截骨，虽然膝关节内外侧结构未被动拉长，对膝关节的影响较小，但骨干血液循环较差，发生骨延迟愈合、骨不连等并发症的概率较高。目前，以胫骨近端干骺端横形截骨最为常用[20]，手术操作简便易行，且该部位成骨活性细胞成骨能力强，血液循环丰富，成骨速度要比骨干迅速。但延长过程中对膝关节影响较大，明显增加膝关节腔内压力，从而对软骨造成损伤，容易产生关节内软骨的早期退变[21]；另外，内侧截骨线止于鹅足、内侧副韧带胫骨止点近侧，外侧截骨线止于外侧副韧带膝关节远侧止点以远，易并发膝关节屈曲挛缩、轴向偏移等并发症。这也是本组病例中采用横形截骨发生轴向偏移并发症高的因素之一[22]。基于以上原因，本研究改进了胫骨近端干骺端横形截骨，采用胫骨近端干骺端–倒 V 形截骨，即截骨的顶点位于胫骨结节正下方，内侧截骨线止于鹅足、内侧副韧带胫骨止点以远，外侧截骨线止于外侧副韧带、股二头肌止点及 Gerdy's 结节以远。这样，在胫骨延长过程中，鹅足、股二头肌、髂胫束及内外

侧副韧带均未受到影响，膝关节内的压力增加更小，膝关节屈曲挛缩更轻，轴向偏移发生的机会更低。除此之外，在截骨端相互接触的基本条件下，V 形截骨端比横形截骨端较易愈合，因为截骨端面积大，有较大范围的血管区来供应骨痂的生长，有利于截骨端的愈合。

表 4　两组患者影像评估结果与比较

指标	时间点	横形组（n=25）	V 形组（n=25）	*P* 值
FTA 角（°，$\bar{x}\pm s$）	术前	178.7±3.8	179.2±4.2	0.725
	拆架时	177.7±3.5	178.2±3.9	0.763
	拆架 3 个 月	177.4±3.3	177.9±3.4	0.824
	末次随访	178.1±4.2	179.0±4.7	0.653
	P 值	0.674	0.278	
膝 K- L 评级（例，0/I/II/III/IV）	术前	18/6/1/0/0	19/5/1/0/0	0.135
	拆架时	12/11/2/0/0	17/7/1/0/0	**<0.001**
	拆架 3 个月	14/10/1/0/0	18/6/1/0/0	**<0.001**
	末次随访	15/9/1/0/0	19/6/0/0/0	**<0.001**
	P 值	0.083	0.580	
踝 K- L 评级（例，0/I/II/III/IV）	术前	6/10/7/2/0	6/11/6/2/0	0.326
	拆架时	6/10/7/2/0	6/11/6/2/0	0.326
	拆架 3 个月	6/10/7/2/0	6/11/6/2/0	0.326
	末次随访	6/11/6/2/0	6/12/5/2/0	0.072
	P 值	0.157	0.317	
延长区骨愈合（例，0/I/II/III/IV）	术前	0/2/20/3/0	0/1/18/6/0	**0.042**
	拆架时	0/0/22/3/0	0/0/19/6/0	**0.038**
	拆架 3 个月	0/0/7/14/4	0/0/5/12/8	**0.025**
	末次随访	0/0/0/0/25	0/0/0/0/25	*ns*
	P 值	**<0.001**	**<0.001**	

但两组病例中均不同程度地出现了足下垂，这与在胫骨延长过程中跟腱的相对短缩及踝关节后方软组织紧张都有关系，提示后续可以选择跨踝关节的 Ilizarov 外固定架固定[23]，以期在延长的过程中减少足下垂的发生率。

总之，两种截骨方法均能获得令人满意的延长效果，但与胫骨近端干骺端横形截骨相比，倒 V 形截骨对膝关节的影响更小，更能减少膝关节屈曲挛缩、轴线偏移的发生，缩短骨愈合时间，临床效果满意。

参考文献

[1] 孙磊 . 肢体畸形矫正理念的进化 [J] . 中国矫形外科杂志, 2022, 30 (20) : 1825-1829.

[2] Codivilla A. The classic: On the means of lengthening, in the lower limbs, the muscles and tissues which are shortened through deformity. 1905 [J] . Clin Orthop Relat Res, 2008, 466 (12) : 2903-2909.

[3] Sheha ED, Steinhaus ME, Kim HJ, et al. Leg-length discrepancy, functional scoliosis and low back pain [J] . JBJS Rev, 2018, 6 (8) : e6.

[4] 秦泗河, 陈建文, 周育松 . 脊髓灰质炎后遗症下肢不等长外科治疗策略 (附 1582 例报告) [J] . 中国矫形外科杂志, 2004, 12 (19) : 1463-1467.

[5] Coppa V, Marinelli M, Procaccini R, et al. Coronal plane deformity around the knee in the skeletally immature population: A review of principles of evaluation and treatment [J] . World J Orthop, 2022, 13 (5) : 427-443.

[6] Narayana Kurup JK, Shah HH. Hemiepiphysiodesis using 2-holed reconstruction plate for correction of angular deformity of the knee in children [J] . J Orthop, 2020, 20 (1) : 54-59.

[7] 孙磊, 秦泗河, 宁志杰, 等 . Ilizarov 外固定器矫正膝关节畸形 [J] . 中华骨科杂志, 2012, 32 (3) : 211-216.

[8] Vargas BB, Caton J, Merabet Z, et al. Complications of Ilizarov leg lengthening: a comparative study between patients with leg length discrepancy and short stature [J] . Int Orthop, 2007, 31 (5) : 587-591.

[9] Theis JC, Simpson H, Kenwright J. Correction of complex lower limb deformities by the Ilizarov technique: an audit of complications [J] . J Orthop Sung (Hong Kong) , 2000, 8 (1) : 67-71.

[10] 杨阳, 王亚薇, 马信龙 . 骨外固定支架的应用现状 [J] . 中国矫形外科杂志, 2016, 24 (16) : 1482-1486.

[11] 石磊, 郭保逢, 秦泗河, 等 . 下肢矫形术后外固定器的拆除时机

与方法 [J] . 中华骨与关节外科杂志,2021, 14 (6) : 462-467.
[12] Paley D, Herzenberg JE, Paremain G, et al. Femoral lengthening aver an intramedullary nail: a matched- case comparison with Ilizarov femoral lengthening [J] . J Bone Joint Surg Am, 1997, 79 (10) : 1464-1480.
[13] Kim H, Lee SK, Kim KJ, et al. Tibial lengthening using a reamed type intramedullary nail and an Ilizarov external fixator [J] . Int Orthop, 2009, 33 (3) : 835-841.
[14] Watanabe K, Tsuchiya H, Sakurakichi K, et al. Tibial lengthening over an intramedullary nail [J] . J Orthop Sci, 2005, 10 (5) : 480-485.
[15] Sun XT, Easwar TR, Manesh S, et al. Complications and outcome of tibial lengthening using the Ilizarov method with or without a supplementary intramedullary nail: a case- matched comparative study [J] . J Bone Joint Surg Br, 2011, 93 (6) : 782-787.
[16] Frommer A, Rödl R, Gosheger G, et al. Application of motorized intramedullary lengthening nails in skeletally immature patients: Indications and limitations [J] . Unfallchirurg, 2018, 121 (11) : 860-867.
[17] Chen DY, Chen JM, Liu FG, et al. Tibial lengthening using a humeral intramedullary nail combined with a single- plane external fixator for leg discrepancy in sequelae of poliomyelitis [J] . J Pediatr Orthop Br, 2011, 20 (2) : 84-88.
[18] Chen DY, Chen JM, Jiang Y, et al. Tibial lengthening over humeral and tibial intramedullary nails in patients with sequelae of poliomyelitis: a comparative study [J] . Int Orthop, 2011 35 (6) : 935-940.
[19] Novikov KI, Klimov OV, Subramanyam KN, et al. Myotopography in tibial lengthening [J] . Arch Bone Joint Surg, 2018 6 (4) : 331-334.
[20] 秦泗河, 郭保逢, 郑学建, 等 . 有限矫形手术结合骨外固定技术治疗中老年脊髓灰质炎后遗症 [J] . 中国修复重建外科杂志, 2018, 32 (10) : 1249-1254.
[21] 杨跃, 任志勇, 刘增运, 等 . 利用 Ilizarov 外固定架治疗单侧肢体短缩型下肢不等长的临床研究 [J] . 实用手外科杂志, 2020, 34 (4) : 411-418.
[22] Van Nguyen L, Van Le D. Functional outcomes and complications of tibial lengthening using unilateral external fixation and then plating. A prospective case series [J] . Ann Med Surg (Lond) , 2022, 74 : 103262.
[23] 潘奇, 张永红, 秦泗河, 等 . 应用延长重建手术治疗下肢短缩畸形 2574 例数据分析 [J] . 实用骨科杂志, 2022, 28 (1) : 1-7.

（收稿:2023-01-10 修回:2023-03-21）
（同行评议专家：杨华清 臧建成）
（本文编辑：郭秀婷）

读者 · 作者 · 编者

本刊关于稿件诚信审核的通告

即日起本刊将对每一篇来稿进行全方位诚信审核。稿件上传投稿系统后，本刊的编辑人员会与作者联系核查稿件相关情况，可能动态地对文稿反复核对。请作者需确认投稿文章内容为本人原创，保证资料的真实性；保证不存在代写、代投行为。以下情况将被判定为涉嫌代写代投等学术不端行为，无论稿件处理至哪个阶段，均终止稿件进一步处理或直接退稿。

（1）作者信息中提供的手机和电子信箱等联系方式非第一作者或通讯作者本人，或无效；（2）再次投稿时，所留的电子信箱地址与历史记录不符合，且无说明；或同一作者历史记录中有多个不同电子信箱地址；（3）不回应我们的问询，或回应不合逻辑；（4）文稿内容描述不专业，或不符合逻辑，不符合医学伦理与规范；（5）数据或统计值不符合逻辑，或明显错误；（6）图片与正文描述不符合；（7）参考文献引用与正文内容不符合。

请广大作者高度重视学术名誉，坚决反对学术不端行为，共同维护学术尊严，保证杂志的学术质量。

《中国矫形外科杂》编辑部
2023 年 3 月