

· 综述 ·

C₂椎体经皮活检及椎体成形术入路的现状[△]

王 兵, 侯德森, 谭菁华, 晏怡果*

(南华大学衡阳医学院附属第一医院脊柱外科, 湖南衡阳 421001)

摘要: 颈部病变主要包括颈椎和颈部软组织病变, 由于 C₂ 椎体较小, 且可能损伤颈动脉、椎动脉、后双侧颈神经、前咽喉、椎管内脊髓等关键邻近结构, C₂ 椎体的骨性病变穿刺取材及肿瘤治疗相对困难, 近年来, 随着颈椎肿瘤及颈椎转移瘤患者的增多, 临床上常需要进行活检术及其他方式以明确病变性质从而进行诊断及后续治疗。本文就 C₂ 椎体活检及椎体成形术手术入路方式、临床疗效以及并发症等进行综述, 以为临床医师提供参考。

关键词: C₂ 椎体, 活检术, 手术入路, 研究进展

中图分类号: R687 **文献标志码:** A **文章编号:** 1005-8478 (2023) 09-0819-05

Current approaches for C₂ vertebral body percutaneous biopsy and vertebroplasty // WANG Bing, HOU De-miao, TAN Jing-hua, YAN Yi-guo. Department of Spinal Surgery, The First Affiliated Hospital, Hengyang Medical College, University of South China, Hengyang 421001, China

Abstract: Cervical lesions mainly include cervical vertebrae and soft tissue lesions. Due to the small size of C₂ vertebra, it is relatively difficult to conduct puncture biopsy and tumor therapy with risk to damage the carotid artery, vertebral artery, posterior bilateral cervical nerve, anterior throat, spinal cord and other key adjacent structures. In recent years, with the increasing number of patients with cervical tumor and cervical metastatic tumor, biopsy and other therapeutic managements are often needed to determine the nature of the lesion for diagnosis and subsequent treatment. In this paper, the surgical approach, clinical efficacy and complications of C₂ vertebral biopsy and vertebroplasty were reviewed, in order to provide reference for clinicians.

Key words: C₂ vertebral body, biopsy, surgical approach, research progress

C₂ 椎体的肿瘤病变临床上处理时具有挑战性且风险高, 因为上颈椎椎体较小, 手术操作时可能损伤颈动脉、椎动脉、后双侧颈神经、前咽喉、椎管内脊髓等关键邻近结构。多年来外科手术或放射疗法一直是治疗颈椎肿瘤的选择, 然而对于多发性转移和基础疾病较多的患者来说开放手术可能无法实施, 而放疗会导致椎体塌陷以及骨延迟愈合从而增加压迫神经的风险^[1]。目前椎体成形术已被作为传统手术和放疗治疗 C₂ 椎体肿瘤的替代方法^[2], 能显著减轻临床症状^[3]。C₂ 椎体的转移瘤病灶较少见, 仅占脊柱转移灶的 2%^[4], 但 C₂ 椎体的肿瘤病变穿刺取材及治疗相对困难, 本文就 C₂ 椎体活检术及椎体成形术入路方式、临床疗效注意事项及并发症等进行综述。国内外报道过的 C₂ 椎体活检及椎体成形术手术入路方式主要包括: 经口腔入路、前外侧入路、经后外侧 (经椎弓

根) 入路、经正侧方入路等手术入路 (图 1)。

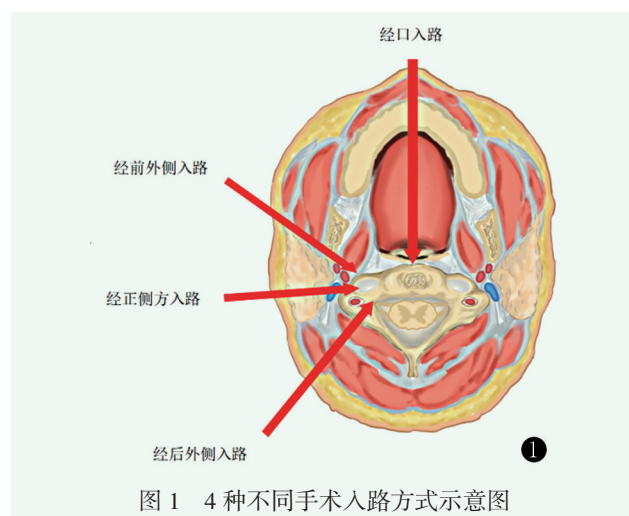


图 1 4 种不同手术入路方式示意图

1 经口腔入路

DOI:10.3977/j.issn.1005-8478.2023.09.10

[△]基金项目:湖南省自然科学基金面上项目(编号:2020JJ4549)

作者简介:王兵, 硕士在读, 医师, 研究方向:脊柱外科, (电话)13787716855, (电子信箱)wangb0723@163.com

* 通信作者:晏怡果, (电话)18907343339, (电子信箱)yanyiguo@live.cn

经口腔入路是一种有充分文献记载的治疗上颈椎病变的方法^[5]。耳鼻喉科医师和神经外科医师广泛应用经口入路进入上颈椎，不同外科学科的专家也描述了这种方法。此入路利用联合开口器及穿刺针经过口腔咽壁刺入椎体内，可以避免损伤重要血管，但需在全身麻醉及多学科合作下进行^[6]。早在2007年，Monterumici等^[7]首次报道了对3例患者进行了C₂椎体后凸成形术，研究结果证实经口腔入路是最直接且安全的经皮进入C₂椎体的方式。2009年Reddy等^[8]报道了在CT引导下采用经口入路对C₂肿瘤患者进行了5例手术，其中4例在CT引导下经口活检术，另外1例采用经口入路进行椎体成形术的同时对病变进行活检，结果表明相比传统的上颈椎前外侧入路可能会损伤主要的神经血管结构，这种手术以微创的方式提供了实质性的肿瘤姑息治疗。2013年Kaminsky等^[9]对1例62岁C₂椎体及齿状突溶骨性病变且伴有病理性骨折的男性患者进行了活检及椎体成形术治疗，研究认为采用经口入路可以直接进入C₂椎体和齿状突，从而进行活检和椎体成形术，而不会对相邻神经、血管结构造成与其他入路相同的高风险损伤，同时认为在耳鼻喉科的协助下可以使术中视野充分暴露。2016年Wewel等^[10]对1例35岁患有C₂脊索瘤的男性患者进行了经口入路肿瘤切除术并进行了脊柱重建，为后续的放射治疗提供了基础。2017年Molteni等^[11]报告了使用达芬奇系统进行经口腔机器人辅助手术对C₂椎体进行病变活检，结果表明经口入路避免了广泛在其他入路中必要的颈椎组织分离解剖，降低了神经肌肉结构的损伤风险。2021年D'Ortenzio等^[12]报告了1例在CT引导下经口入路对1例5岁患儿的位于C₁~C₂水平的低分化脊索瘤进行活检，研究认为CT引导下经口活检为颅颈肿瘤提供了一种侵袭性较小的方法。2022年Basaglia等^[13]在CT及腔内超声引导下对1例56岁女性患者进行经口C₂椎体活检术，结果表明此方法可以避免常规手术的风险，作者认为经腔内超声引导下的经口通路是安全有效的。以上研究表明经口入路是治疗C₂椎体病变的传统且成熟的手术入路，并且取得了良好的临床疗效。经口入路最大的优点在于可以以最短路径穿刺入C₂椎体，显著减少创伤，此外，经口入路可以保留颈椎活动，使患者能够进行早期康复减少住院时间^[14]。其主要的并发症是感染，感染扩展到筋膜平面可引起咽后脓肿，并侵犯脑膜层，导致脑膜炎和脑炎^[15]，近年来，由于无菌技术、围手术期抗生素及手术过程中细针的使用以及经口微创内窥镜技术的发展，感染率已经显著下降^[15, 17, 18]。值得注意的是由于经口入路需要在全身麻醉状态下进行，会增加麻醉

插管风险。

2 经前外侧入路

经前外侧入路是指在透视下经颈动脉鞘和气道之间向斜后方进行穿刺进入C₂椎体^[19]，此法是C₂椎体转移瘤的治疗方法之一，2005年Mont' Alverne等^[20]报告从对12例患者在透视引导下采用穿刺针行经前外侧入路经皮椎体成形术治疗C₂椎体转移病灶，研究结果表明均成功注入骨水泥，无严重并发症发生，临床症状得到缓解。作者认为经前外侧入路经皮椎体成形术治疗C₂转移瘤是一种有效的治疗方法同时也是一项具有挑战性的手术，由于靠近椎动脉，可能导致动脉局部损伤甚至发生颅内风险。2010年Guarnieri等^[21]回顾性研究分析了8例经前外侧入路行C₂椎体成形术患者的资料，随访结果表明无骨水泥渗漏至椎体外血管或椎间盘者，证实前外侧入路经皮椎体成形术是安全、有效的治疗颈椎椎体肿瘤微创方法。2013年，Sun等^[1]通过回顾性研究回顾了13例行椎体成形术的C₂椎体肿瘤转移患者，随访表明疼痛症状缓解且无严重并发症发生。作者认为经前外侧入路相比其他不同手术入路感染风险低，可以在局部麻醉条件下进行，避免了临床情况不稳定的患者进行插管。2014年Floeth等^[22]采用微创显微外科技术对7例患者经前外侧入路行C₂椎体成形术，术后结果表明患者VAS评分显著下降，未见骨水泥渗漏。2017年虞文辉等^[23]进行了经前外侧倾斜入路行C₂椎体穿刺路径的影像解剖研究，研究结果表明CT模拟引导下的C₂椎体前外侧倾斜穿刺法能够有效避免对邻近重要组织结构的损伤，从而提高C₂椎体穿刺安全性及成功率。Bao等^[24]报告了经前外侧入路行椎体成形术治疗颈椎转移瘤患者9例，其中C₂椎体1例，研究证实此法减轻了颈部多发性转移瘤患者的疼痛，提高了患者的生活质量。2018年Sebaaly等^[25]通过回顾性病例分析研究经前外侧入路采用后凸成形术对11例颈椎转移瘤患者进行治疗，结果表明此方式术后并发症少，显著降低疼痛。以上研究表明经前外侧入路是一种安全有效的治疗C₂椎体肿瘤病变的方法，其主要优点为局部麻醉条件下就可以实施^[26]，降低插管风险，且手术过程中及术后感染风险低，能显著缓解临床症状。其主要的并发症是存在穿刺时损伤颈动脉、颈部神经、椎动脉及咽喉等风险，因为其穿刺路径需穿过颈动脉和咽喉之间的间隙，尤其C₂椎体正前方有下颌骨阻挡，仅能由下向上斜行穿刺，且需要抬高头部以抬高下颌骨，以便更容易进入C₂椎体，因此其穿刺难度和风险更高，另

外术中穿刺时应避免患者吞咽动作及尽量减少对颈动脉鞘的牵拉,防止迷走神经或颈动脉窦牵拉引起的心血管反应^[1, 27]。因严重椎体塌陷或因颈部疼痛而不能耐受仰卧位的患者,其颈部不可能过度屈伸,而由于下颌骨的角度,插入穿刺针的时候就需要更进一步的倾斜方向,因此这些患者行前外侧入路是不合适的。

3 经后外侧(经椎弓根)入路

经后外侧(经椎弓根)入路是指穿刺针经 C₂ 椎体椎弓根途径进入椎体内^[28],此入路避开了颈内动静脉系统和气管等重要结构。2009 年 Sun 等^[29] 报告在 CT 导向下采用穿刺针经侧后方入路行 C₂ 椎体穿刺活检及椎体成形术 3 例均获成功,无手术并发症发生;2010 年 Sun 等^[30] 在 CT 引导下对 1 例因颈部疼痛不能平卧的患者行经后外侧入路的 C₂ 椎体成形术,同时与 9 例经前外侧入路行椎体成形术进行对比,结果表明所有病例均成功注入骨水泥,无严重并发症。但作者发现经后外侧入路由于上颈椎椎弓根小,进针难度大,增加了神经结构损伤的风险,同时也增加了手术时间。2015 年 Yahyavi-Firouz-Abadi 等^[31] 报告在 CT 透视导向下采用穿刺针经侧后方入路成功行 C₂ 椎体成形术 1 例,认为经后外侧入路在手术稳定性及减轻疼痛方面比其他技术有优势。2021 年 Haas 等^[32] 经后外侧硬膜上 C₂ 根入路对 1 例患者进行了齿状突活检,研究认为该入路可能是经口、前外侧及其他入路对齿状突病变活检的更好选择。Cazzato 等^[33] 通过回顾性研究分析了 32 例经后外侧入路行椎体成形术的病例,均成功注入骨水泥,3 例发生了骨水泥渗漏但无严重并发症。Sakhrekar 等^[34] 报告了 1 例在局部麻醉下行经皮微创活检术时,术前了解其详细解剖结构有助于提高其安全性、精准性^[35]。经后外侧入路最大的优势是手术稳定性高,适用于颈椎不稳定、因颈椎疼痛无法耐受仰卧位无法行前外侧入路的患者。其主要并发症是由于 C₂ 椎体

体积及椎弓根小,后外侧入路穿刺进针难度大且有椎动脉和脊髓损伤的危险,所以术者术前必须仔细阅读患者 MRI 图像,了解椎动脉的走行和颈椎管的位置,寻找安全的针道,避免损伤椎动脉和脊髓^[36],同时应注意注入骨水泥时避免溢入椎管而导致高位截瘫或溢入横突孔压迫椎动脉而造成脑缺血等严重并发症^[37]。

4 经正侧方入路

经正侧方入路是指在 CT 引导下经颈动脉鞘和椎动脉间隙行侧入路进针,穿刺针穿过皮肤沿着颈动脉鞘的后缘朝向椎动脉的前缘向前进,当针尖端穿过颈动脉鞘后缘和椎动脉前缘后再向 C₂ 椎体病变部分推进,此入路相关报道文献较少,2012 年 Guo 等^[38] 采用回顾性分析报道了 15 例经正侧方入路在 CT 引导及局部麻醉下行椎体成形术治疗上颈椎转移瘤和血管瘤的患者,其中 C₂ 椎体 9 例,研究结果表明所有患者均无严重临床并发症,证实了经正侧方入路也是一种可行且安全的行 C₂ 椎体成形术的手术入路,同时此入路要求医生熟悉局部解剖且具有丰富的临床经验。

综上所述,以上手术入路均可行 C₂ 椎体活检及椎体成形术,笔者认为经口入路是较传统开放手术最早体现微创理念的一种手术方式,经前外侧入路是目前临床可行度高且广泛使用的手术入路,经后外侧及经正侧方入路则因实施难度大、损伤椎动脉及脊髓风险极高等缺点在临床中较少运用。C₂ 椎体活检及椎体成形术不同入路的优缺点各异(表 1),同时在疗效和安全性方面也略有差异,临床医师可根据 C₂ 椎体的具体病变类型、病变所在具体位置选择合适的手术入路。随着脊柱外科新技术的高速发展,高分辨 CT、磁共振导航等非创伤性检查以及机器人辅助技术等新技术的应用^[39, 40],相信在不久的将来, C₂ 椎体的肿瘤病变的诊疗将会取得更高层次的突破变得更加精准、安全、微创。

表 1 四种不同手术入路的优缺点比较

入路	麻醉方式	优点	并发症及局限性
经口	全身麻醉	最短路径进入 C ₂ 椎体 视野相对较好	术后出血、感染风险高 麻醉插管风险增加
前外侧	局部麻醉	手术感染风险低 术后并发症较少	损伤颈动脉、颈部神经及喉咽可能 椎体严重塌陷患者不可行
后外侧	局部麻醉	适用颈部疼痛而不能耐受仰卧位的患者 手术稳定性高	椎动脉、神经根和脊髓损伤风险较大 进针难度大
正侧方	局部麻醉	适用于肥胖或短颈患者	操作者须有丰富的临床经验

参考文献

- [1] Sun G, Wang LJ, Jin P, et al. Vertebroplasty for treatment of osteolytic metastases at C₂ using an anterolateral approach [J]. *Pain Physician*, 2013, 16 (4): E427-434.
- [2] 吴峰, 冯定祥, 董锐, 等. 经皮椎体成形术湿沙期与拉丝期骨水泥注入比较. [J]. *中国矫形外科杂志*, 2022, 30 (8): 760-762, 765.
- [3] Tian QH, Sun XQ, Lu YY, et al. Percutaneous vertebroplasty for palliative treatment of painful osteoblastic spinal metastases: a single-center experience [J]. *J Vasc Interv Radiol*, 2016, 27 (9): 1420-1424.
- [4] Barragán-Campos HM, Vallée JN, Lo D, et al. Percutaneous vertebroplasty for spinal metastases: complications [J]. *Radiology*, 2006, 238 (1): 354-362.
- [5] 杨双石, 刘景发, 吴增晖, 等. 经口咽入路治疗枕颈部病变(附 43 例)[J]. *中国矫形外科杂志*, 2000, 7 (11): 1071-1073.
- [6] Kumbul Y, Okur N, Okur E, et al. Transoral penetrating upper cervical injury: a case report [J/OL]. *Br J Neurosurg*, 2022. Online ahead of print. doi: 10.1080/02688697.2022.2090504.
- [7] Monterumici DA, Narne S, Nena U, et al. Transoral kyphoplasty for tumors in C₂ [J]. *Spine J*, 2007, 7 (6): 666-670.
- [8] Reddy AS, Dinobile D, Orgeta JE, et al. Transoral approach to CT-guided C₂ interventions [J]. *Pain Physician*, 2009, 12 (1): 253-258.
- [9] Kaminsky IA, Härtl R, Sigounas D, et al. Transoral C₂ biopsy and vertebroplasty [J]. *Interv Med Appl Sci*, 2013, 5 (2): 76-80.
- [10] Wewel JT, Nunna RS, Tan LA, et al. Novel reconstruction of the anterior craniocervical junction using an expandable cage with integrated fixation after total C₂ spondylectomy for chordoma [J]. *J Clin Neurosci*, 2016, 30: 157-160.
- [11] Molteni G, Greco MG, Presutti L. Transoral robotic-assisted surgery for the approach to anterior cervical spine lesions [J]. *Eur Arch Otorhinolaryngol*, 2017, 274 (11): 4011-4016.
- [12] D'Ortenzio R, Tolhurst S, Harvey M, et al. The CT guided transoral approach: A biopsy technique for a poorly differentiated chordoma in a 5 year old [J]. *J Radiol Case Rep*, 2021, 15 (3): 1-8.
- [13] Basaglia L, Falsarella PM, Schimdt JB, et al. Transoral access guided by endocavitary ultrasound for percutaneous biopsy of C₂ tumor [J]. *J Ultrasound Med*, 2022, 41 (5): 1299-1300.
- [14] Li W, Wang B, Feng X, et al. Preoperative management and postoperative complications associated with transoral decompression for the upper cervical spine [J]. *BMC Musculoskelet Disord*, 2022, 23 (1): 128.
- [15] Hsu W, Wolinsky JP, Gokaslan ZL, et al. Transoral approaches to the cervical spine [J]. *Neurosurgery*, 2010, 66 (3 Suppl): 119-125.
- [16] Bousson V, Guinebert S, Odri G, et al. Curved discography needle for percutaneous cervical spine vertebroplasty: a technical note [J]. *J Vasc Interv Radiol*, 2020, 31 (4): 686-689.
- [17] La Corte E, Aldana PR. Endoscopic approach to the upper cervical spine and clivus: an anatomical study of the upper limits of the transoral corridor [J]. *Acta Neurochir (Wien)*, 2017, 159 (4): 633-639.
- [18] Hussain I, Schwartz TH, Greenfield JP. Endoscopic endonasal approach to the upper cervical spine for decompression of the cervicomedullary junction following occipitocervical fusion [J]. *Clin Spine Surg*, 2018, 31 (7): 285-292.
- [19] 张广泉, 郑稼, 陈书连, 等. 经皮椎体成形术治疗下颈椎转移癌 [J]. *中国矫形外科杂志*, 2012, 20 (1): 81-83.
- [20] Mont'Alverne F, Vallée JN, Cormier E, et al. Percutaneous vertebroplasty for metastatic involvement of the axis [J]. *AJNR Am J Neuroradiol*, 2005, 26 (7): 1641-1645.
- [21] Guarnieri G, Vassallo P, Ambrosanio G, et al. Vertebroplasty as a treatment for primary benign or metastatic cervical spine lesions: up to one year of follow-up [J]. *Neuroradiol J*, 2010, 23 (1): 90-94.
- [22] Floeth FW, Herdmann J, Rhee S, et al. Open microsurgical tumor excavation and vertebroplasty for metastatic destruction of the second cervical vertebra—outcome in seven cases [J]. *Spine J*, 2014, 14 (12): 3030-3037.
- [23] 虞文辉, 何仕诚, 杜瑞杰, 等. 经前外侧 C₂ 椎体倾斜穿刺路径的影像解剖 [J]. *中华医学杂志*, 2017, 97 (37): 2913-2917.
- [24] Bao L, Jia P, Li J, et al. Percutaneous vertebroplasty relieves pain in cervical spine metastases [J]. *Pain Res Manag*, 2017, 2017: 3926318.
- [25] Sebaaly A, Najjar A, Wang Z, et al. Anterolateral cervical kyphoplasty for metastatic cervical spine lesions [J]. *Asian Spine J*, 2018, 12 (5): 823-829.
- [26] Tarabay B, Freire V, Yuh SJ, et al. CT guided percutaneous vertebroplasty of C₂ osteolytic lesion: a case report and technical note [J]. *J Spine Surg*, 2022, 8 (1): 70-75.
- [27] 王卫国, 吴春根, 程永德, 等. 前外侧经 C₂₋₃ 椎间盘穿刺经皮椎体成形术治疗枢椎病理性骨折 1 例 [J]. *介入放射学杂志*, 2010, 19 (2): 165-167.
- [28] 钟远鸣, 程俊, 仇振茂, 等. 双侧经椎弓根入路 PVP 治疗骨质疏松性椎体压缩性骨折的 Meta 分析 [J]. *中国矫形外科杂志*, 2014, 22 (10): 892-897.
- [29] Sun HY, Lee JW, Kim KJ, et al. Percutaneous intervention of the C2 vertebral body using a CT-guided posterolateral approach [J]. *AJR Am J Roentgenol*, 2009, 193 (6): 1703-1705.
- [30] Sun G, Jin P, Li M, et al. Percutaneous vertebroplasty for treatment of osteolytic metastases of the C₂ vertebral body using anterolateral and posterolateral approach [J]. *Technol Cancer Res Treat*, 2010, 9 (4): 417-422.
- [31] Yahyavi-Firouz-Abadi N, Hillen TJ, Jennings JW. Percutaneous radiofrequency-targeted vertebral augmentation of unstable metastatic C₂ and C₃ lesions using a CT-guided posterolateral approach and ultra-high-viscosity cement [J]. *Spine (Phila Pa 1976)*, 2015, 40 (8): E510-513.
- [32] Haas P, Hauser TK, Kandilaris K, et al. Posterolateral epidural supra-C₂-root approach (PESCA) for biopsy of lesions of the odontoid process in same sitting after occipitocervical fixation and decompression—perioperative management and how to avoid vertebral artery injury [J]. *Neurosurg Rev*, 2021, 44 (5): 2947-2956.

(下转 827 页)

- 271-278.
- [25] Kii I, Ito H. Periostin and its interacting proteins in the construction of extracellular architectures [J]. *Cell Mol Life Sci*, 2017, 74 (23): 4269-4277.
- [26] Cai L, Brophy RH, Tycksen ED, et al. Distinct expression pattern of periostin splice variants in chondrocytes and ligament progenitor cells [J]. *FASEB J*, 2019, 33 (7): 8386-8405.
- [27] Chinzei N, Brophy RH, Duan X, et al. Molecular influence of anterior cruciate ligament tear remnants on chondrocytes: a biologic connection between injury and osteoarthritis [J]. *Osteoarthritis Cartilage*, 2018, 26 (4): 588-599.
- [28] Attur M, Duan X, Cai L, et al. Periostin loss-of-function protects mice from post-traumatic and age-related osteoarthritis [J]. *Arthritis Res Ther*, 2021, 23 (1): 104.
- [29] Oeckinghaus A, Ghosh S. The NF-kappaB family of transcription factors and its regulation [J]. *Cold Spring Harb Perspect Biol*, 2009, 1 (4): a34.
- [30] Yasuda T. Activation of Akt leading to NF-kappaB up-regulation in chondrocytes stimulated with fibronectin fragment [J]. *Biomed Res*, 2011, 32 (3): 209-215.
- [31] Goldring MB, Marcu KB. Cartilage homeostasis in health and rheumatic diseases [J]. *Arthritis Res Ther*, 2009, 11 (3): 224.
- [32] Kapoor M, Martel-Pelletier J, Lajeunesse D, et al. Role of proinflammatory cytokines in the pathophysiology of osteoarthritis [J]. *Nat Rev Rheumatol*, 2011, 7 (1): 33-42.
- [33] Tajika Y, Moue T, Ishikawa S, et al. Influence of periostin on synoviocytes in knee osteoarthritis. [J]. *In Vivo (Athens, Greece)*, 2017, 31 (1): 69-77.
- [34] 田明月, 丁小芬, 韩松辰, 等. 臭氧水对膝关节骨关节炎关节软骨修复作用及对 NF-κB 信号通路的影响 [J]. *中华骨科杂志*, 2021, 41 (23): 1717-1725.
- [35] Fan B, Liu X, Chen X, et al. Periostin mediates condylar resorption via the NF-κB-ADAMTS5 Pathway. [J]. *Inflammation*, 2020, 43 (2): 455-465.
- [36] Rossini M, Gatti D, Adami S. Involvement of WNT/beta-catenin signaling in the treatment of osteoporosis [J]. *Calcif Tissue Int*, 2013, 93 (2): 121-132.
- [37] 柳海平, 周明旺, 李盛华, 等. 骨关节炎软骨细胞增殖相关信号通路研究进展 [J]. *中国矫形外科杂志*, 2018, 26 (23): 2163-2166.
- [38] Bonnet N, Garnerio P, Ferrari S. Periostin action in bone [J]. *Mol Cell Endocrinol*, 2016, 432: 75-82.
- [39] Zhang L, Wen C. Osteocyte dysfunction in joint homeostasis and osteoarthritis [J]. *Int J Mol Sci*, 2021, 22 (12): 6522.
- [40] Ma B, van Blitterswijk CA, Karperien M. A Wnt/beta-catenin negative feedback loop inhibits interleukin-1-induced matrix metalloproteinase expression in human articular chondrocytes [J]. *Arthritis Rheum*, 2012, 64 (8): 2589-2600.
- [41] Han T, Mignatti P, Abramson SB, et al. Periostin interaction with discoidin domain receptor-1 (DDR1) promotes cartilage degeneration [J]. *PLoS One*, 2020, 15 (4): e231501.
- (收稿:2023-02-01 修回:2023-03-06)
(同行评议专家: 高明暄 滕 勇 邓银栓)
(本文编辑: 宁 桦)

(上接 822 页)

- [33] Cazzato RL, de Marini P, Auloge P, et al. Percutaneous vertebroplasty of the cervical spine performed via a posterior trans-pedicular approach [J]. *Eur Radiol*, 2021, 31 (2): 591-598.
- [34] Sakhrekar RT, Bhilare PD, Khurjekar KS, et al. A stepwise posterolateral approach for computed tomography guided C₂ (axis) transpedicular biopsy: a technical note [J]. *J Orthop Case Rep*, 2021, 11 (9): 77-81.
- [35] Moulin B, Servois V, Dbjay J, et al. CT-guided percutaneous vertebroplasty of the cervico-thoracic junction for the management of pathologic fracture or symptomatic lytic lesion in cancer patients [J]. *Cardiovasc Intervent Radiol*, 2022, 45 (2): 244-248.
- [36] Rahman S. Anatomy, head and neck, cervical spine [M]. *Treasure Island (FL): StatPearls, StatPearls Publishing LLC*. 2022.
- [37] 虞文辉. 经前外侧 C₂ 椎体倾斜穿刺路径的影像解剖研究 [D]. 东南大学, 2017.
- [38] Guo WH, Meng MB, You X, et al. CT-guided percutaneous vertebroplasty of the upper cervical spine via a translateral approach [J]. *Pain Physician*, 2012, 15 (5): E733-741.
- [39] 李清涛, 周粟, 袁敏, 等. 磁共振成像导航系统辅助经皮穿刺活检术的初步应用 [J]. *介入放射学杂志*, 2017, 26 (3): 263-265.
- [40] Basma J, Rangarajan SV, Michael LM, et al. Robotic-assisted tubular transoral parapharyngeal approach to the ventral craniovertebral junction [J]. *Oper Neurosurg (Hagerstown)*, 2021, 21 (1): 14-19.
- (收稿:2022-06-23 修回:2022-11-25)
(同行评议专家: 黄 勇 赵志刚)
(本文编辑: 宁 桦)