

· 临床论著 ·

髋关节镜下空心钉固定青壮年股骨颈骨折

陈守勃, 王文怀*, 吴珊瑚, 巫海鹏, 郑煜晖, 何立江

(福建医科大学附属第二医院骨科, 福建泉州 362000)

摘要: [目的] 探讨由髋关节镜下复位空心钉固定治疗 Garden III~IV 型青壮年股骨颈骨折的临床疗效。[方法] 回顾性分析 2018 年 1 月—2020 年 12 月手术治疗的 40 例 Garden III~IV 型青壮年股骨颈骨折患者的临床资料。根据医患沟通结果, 18 例采用髋关节镜下复位空心钉固定(镜下组), 22 例采用传统切开复位空心钉固定术(传统组)。比较两组围手术期、随访及影像结果。[结果] 所有患者均顺利完成手术, 镜下组手术时间显著长于传统组 [(98.0±7.6) min vs (72.8±6.0) min, $P<0.05$], 但镜下组切口总长度 [(36.27±4.3) mm vs (94.7±5.8) mm, $P<0.05$]、透视次数 [(3.1±0.8) 次 vs (7.2±1.5) 次, $P<0.05$]、术中出血量 [(38.7±5.6) ml vs (245.5±39.6) ml, $P<0.05$]、住院时间 [(7.1±1.2) d vs (9.0±1.8) d, $P<0.05$] 均显著优于传统组。术后随访平均 (41.4±10.4) 个月, 镜下组完全负重活动时间显著早于传统组 [(92.6±1.8) d vs (106.4±4.3) d, $P<0.05$]。随时间推移, 两组 VAS 评分、Harris¹ 评分、髋伸-屈 ROM、髋内旋-外旋 ROM 均显著改善 ($P<0.05$)。术两组 VAS 评分的差异无统计学意义 ($P>0.05$), 术后相应时间点, 镜下组 VAS 评分、Harris 评分、髋伸-屈 ROM 和髋内旋-外旋 ROM 均显著优于传统组 ($P<0.05$)。影像方面, 相应时间点, 两组间 Garden 指数、颈干角、Tönnis 髋 OA 分级差异均无统计学意义 ($P>0.05$)。[结论] 髋关节镜下复位空心钉固定治疗青壮年移位型股骨颈骨折可以在直视下进行骨折复位, 术中出血少、手术创伤小、透视次数少、住院时间短、骨折愈合快、术后髋关节功能恢复好。

关键词: 青壮年, 股骨颈骨折, 髋关节镜, 空心钉

中图分类号: R683.42

文献标志码: A

文章编号: 1005-8478 (2023) 18-1644-07

Arthroscopic cannulated screw fixation of femoral neck fracture in young adults // CHEN Show-bo, WANG Wen-huai, WU Shan-hu, WU Hai-peng, ZHENG Yu-hui, HE Li-jiang. Department of Orthopedics, The Second Affiliated Hospital, Fujian Medical University, Quanzhou 362000, China

Abstract: [Objective] To investigate the clinical outcomes of arthroscopic cannulated screw fixation for Garden type III-IV femoral neck fractures in young adults. [Methods] A retrospective study was conducted on 40 young adults who underwent surgical treatment for Garden type III-IV femoral neck fractures in our department from January 2018 to December 2020. According to doctor-patient communication, 18 patients underwent the arthroscopic reduction and fixation with percutaneous cannulated screws (the arthroscopic group), while the other 22 patients underwent traditional open reduction and internal fixation with cannulated screw (the traditional group). The perioperative, follow-up and imaging results were compared between the two groups. [Results] All patients in both groups had corresponding surgical procedures performed successfully. Although the arthroscopic group consumed significantly longer operation time than the traditional group [(98.0±7.6) min vs (72.8±6.0) min, $P<0.05$], the former proved significantly superior to the latter in terms of incision length [(36.27±4.3) mm vs (94.7±5.8) mm, $P<0.05$], fluoroscopy times [(3.1±0.8) times vs (7.2±1.5) times, $P<0.05$], intraoperative blood loss [(38.7±5.6) ml vs (245.5±39.6) ml, $P<0.05$] and hospital stay [(7.1±1.2) days vs (9.0±1.8) days, $P<0.05$]. All the patients were followed up for a mean of (41.4±10.4) months, and the arthroscopic group resumed full weight-bearing activity significantly earlier than the traditional group [(92.6±1.8) days vs (106.4±4.3) days, $P<0.05$]. The VAS and Harris scores, as well as ranges of motion (ROMs) of hip extension-flexion and hip internal-external rotation significantly improved over time in both groups ($P<0.05$). There was no significant difference in VAS scores between the two groups before surgery ($P>0.05$), however, the arthroscopic group was significantly better than the traditional group in terms VAS score, Harris score, hip extension-flexion ROM and hip internal-rotation ROM at all corresponding time point after surgery ($P<0.05$). Radiographically, there were no significant differences in Garden index, shaft-neck angle and Tönnis hip osteoarthritis grade between the two groups at any time points accordingly ($P>0.05$). [Conclusion] The arthroscopic reduction and fixation with cannulated screws for dis-

DOI:10.3977/j.issn.1005-8478.2023.18.03

作者简介: 陈守勃, 副主任医师, 研究方向: 关节外科与运动医学, (电话) 13774829729, (电子信箱) 12275105@qq.com

* 通信作者: 王文怀, (电话) 13905971783, (电子信箱) xiaodi50a@163.com

placed femoral neck fracture in young adults achieves manipulations under direct vision, with advantages of less intraoperative bleeding, less surgical trauma, less fluoroscopy times, shorter hospital stay, faster fracture healing, and better hip function recovery after surgery.

Key words: young adults, femoral neck fracture, hip arthroscope, cannulated screw

随着我国经济快速发展和交通工具的普及, 车祸及高处坠落伤所致的青壮年股骨颈骨折不断增加。由于创伤暴力大, 损伤大, 导致骨不连或股骨头坏死的发生率较高。有关报道显示, 完全移位型股骨颈骨折骨不连发生率高达 10%~30%, 股骨头坏死发生率达 15%~33%^[1]。因此, 应尽早给予解剖复位、内固定手术治疗, 以期获得良好的治疗效果^[2-4]。目前临床中应用的手术方式有许多种, 也各有利弊^[5-8]。最常用的两种手术方式为切开复位和闭合复位空心钉内固定, 其中如何高质量的复位骨折是关键。既往文献报道^[9], 单纯通过术中 C 形臂 X 线机透视下复位的部分股骨颈骨折患者仍存在不同程度的骨折移位情况, 还有部分患者出现空心钉穿出股骨头的情况^[10]。此外, 部分青壮年股骨颈骨折患者, 由于受较大暴力, 常合并盂唇、圆韧带、股骨头软骨面、髌臼软骨损伤^[11], 或者存在骨碎块, 引起术后髋关节疼痛, 影响疗效。既往采用闭合复位或切开复位, 均很难避免以上情况的出现, 鉴于此, 作者采用髋关节镜辅助下股骨颈骨折复位内固定治疗青壮年股骨颈骨折, 为了研究该术式的疗效和优势, 回顾性分析 2018 年 1 月—2020 年 12 月收治的青壮年移位型股骨颈骨折 40 例患者临床资料, 报告如下。

1 资料与方法

1.1 纳入与排除标准

纳入标准: (1) 年龄 18~50 岁, 有明确外伤史, 均为闭合损伤, 损伤时间在 2 周内; (2) 影像显示股骨颈头下或经颈骨折, 为 Garden III~IV 型 (图 1a); (3) 无合并其他部位骨折。

排除标准: (1) 合并心、肝、肾等重要脏器严重疾病而无法耐受手术治疗患者; (2) 合并神经损伤或下肢瘫痪者; (3) 病理性骨折者; (4) 随访资料不完整者。

1.2 一般资料

回顾性分析 2018 年 1 月—2020 年 12 月收治的青壮年股骨颈骨折患者的临床资料, 共 40 例符合上述标准, 纳入本研究。根据术前医患沟通结果, 18 例采用髋关节镜辅助下复位空心钉内固定术 (镜下组), 22 例采用传统切开复位空心钉内固定术 (传统

组)。两组一般资料见表 1, 两组患者性别、年龄、体重指数、损伤至手术时间、侧别以及骨折类型等一般资料比较, 差异均无统计学意义 ($P>0.05$), 具有可比性。该研究获医院伦理委员会批准 [(2022) 福医附二院伦理审字 (476) 号], 所有患者均知情同意并签署手术同意书。

表 1 两组患者术前一般资料比较
Table 1 Comparison of preoperative general data between the two groups

指标	镜下组 (n=18)	传统组 (n=22)	P 值
年龄 (岁, $\bar{x} \pm s$)	34.4±9.6	34.1±8.3	0.916
性别 (例, 男/女)	11/7	14/8	0.564
BMI (kg/m^2 , $\bar{x} \pm s$)	20.4±2.0	20.3±2.2	0.918
损伤至手术时间 (d, $\bar{x} \pm s$)	3.7±1.2	4.0±1.1	0.376
侧别 (例, 左/右)	7/11	10/12	0.462
Garden 分型 (例, III/IV)	12/6	14/8	0.842
Pauwels 分型 (例, II/III)	8/10	10/12	0.949

1.3 手术方法

镜下组: 患者平卧, 下半身悬空置于牵引架上, 手术侧放置会阴柱, 外展 25°, 内旋。标记体表标志。行前方及前外侧入路皮肤各约 0.7 cm, 自前外侧入路插入钝头关节镜鞘套和内芯, 参考体表标识指向股骨头中心, 可感觉触及一坚韧组织, 左右分离组织后, 更换置入关节镜, 位于髋关节囊 (髋周围室) 前方。从前方入路插入等离子刀头, 小心分离前方关节囊外组织 (图 1b)。注意辨识髂前下棘及附着其上的股直肌直头及返折头。显露髋关节囊前方及前外侧。反“Y”形切开髋关节囊前、外侧。施加牵引, 将关节镜置入关节内, 检查关节内情况 (图 1c)。再将关节镜退回周围室, 显露股骨颈骨折端, 清理关节内淤血及骨折端嵌入组织。于大转子外侧经皮打入 3 枚导针, 镜下见导针从骨折端穿出 (图 1d), 再退回骨内, 以免影响复位。使用 1.5 mm 克氏针撬拨、旋转股骨头复位骨折 (图 1e)。依次将 3 枚导针推进至股骨头内, X 线机透视确认导针位置良好, 分别沿 3 枚导针拧入 3 枚直径 7.3 mm、长度适当的空心螺钉固定骨折 (图 1f)。关节镜下检查螺钉未穿出股骨头表面, 关节镜退至关节外, 自前方入路插入缝合钩, 间

断缝合关节囊。缝合关闭切口。

传统组：采用传统外侧切口，切开复位，3 枚空心钉内固定股骨颈骨折。

1.4 评价指标

记录两组围手术期资料，包括手术时间、切口总长度、术中失血量、术中透视次数、切口愈合等级、住院时间以及早期并发症发生情况。采用完全负重活动时间、VAS 评分、Harris 评分，髋屈-伸活动度 (range of motion, ROM)、髋内-外旋 ROM 评价临床疗效。行影像学检查，记录 Garden 指数、颈干角、Tönnis 髋 OA 分级。

1.5 统计学方法

采用 SPSS 21.0 统计软件进行分析。计量资料以 $\bar{x} \pm s$ 表示，资料呈正态分布时，两组间比较采用独立样本 t 检验；组内比较采用单因素方差分析；资料呈非正态分布时，采用秩和检验。计数资料采用 χ^2 检验或 Fisher 精确检验。等级资料两组比较采用 Mann-whitney U 检验，组内比较采用多个相关资料的 Friedman 检验。 $P < 0.05$ 为差异有统计学意义。

2 结果

2.1 围手术期情况

两组患者手术均顺利完成，均未出现坐骨神经、股神经、股动静脉损伤、下肢深静脉血栓、压疮等早期手术相关并发症。传统组发生 1 例切口感染，经换药后愈合。其余患者切口均 I 期愈合。两组围手术期情况见表 2，镜下组手术时间显著长于传统组 ($P < 0.05$)，但切口长度、透视次数、术中出血量、住院时间均显著少于传统组 ($P < 0.05$)。

表 2 两组患者围手术期资料比较

Table 2 Comparison of perioperative data between the two groups

指标	镜下组 (n=18)	传统组 (n=22)	P 值
手术时间 (min, $\bar{x} \pm s$)	98.0 \pm 7.6	72.8 \pm 6.0	<0.001
切口总长度 (mm, $\bar{x} \pm s$)	36.3 \pm 4.3	94.7 \pm 5.8	<0.001
术中失血量 (ml, $\bar{x} \pm s$)	38.7 \pm 5.6	245.5 \pm 39.6	<0.001
术中透视次数 (次, $\bar{x} \pm s$)	3.1 \pm 0.8	7.2 \pm 1.5	<0.001
切口愈合等级 (例, 甲/乙/丙)	18/0/0	21/0/1	0.360
住院时间 (d, $\bar{x} \pm s$)	7.1 \pm 1.2	9.0 \pm 1.8	<0.001

2.2 随访结果

所有患者均获随访，随访时间 24~60 个月，平均 (41.4 \pm 10.4) 个月。随访过程中，股骨头坏死镜

下组 1 例，传统组 2 例，均行全髋关节置换术，术后功能恢复良好。其余患者无骨折不愈合、畸形愈合等晚期并发症发生。

两组患者随访资料见表 3。镜下组完全负重活动时间显著早于传统组 ($P < 0.05$)，术后随时间推移，两组 VAS 评分显著减少 ($P < 0.05$)，Harris¹ 评分、髋伸-屈 ROM、髋内旋-外旋 ROM 均显著增加 ($P < 0.05$)。术前两组 VAS 评分的差异无统计学意义 ($P > 0.05$)，术后相应时间点，镜下组 VAS 评分、Harris 评分、髋伸-屈 ROM、髋内旋-外旋 ROM 均显著优于传统组 ($P < 0.05$)。

表 3 两组患者随访结果 ($\bar{x} \pm s$) 与比较

Table 3 Comparison of follow-up data between the two groups

指标	($\bar{x} \pm s$)		P 值
	镜下组 (n=18)	传统组 (n=22)	
完全负重活动时间 (d)	92.6 \pm 1.8	106.4 \pm 4.3	<0.001
VAS 评分 (分)			
术前	7.4 \pm 1.4	7.0 \pm 1.3	0.325
术后 1 个月	3.2 \pm 0.9	4.0 \pm 1.0	0.009
术后 6 个月	2.2 \pm 0.9	3.0 \pm 0.8	0.008
末次随访	1.4 \pm 0.6	2.2 \pm 0.8	<0.001
P 值	<0.001	<0.001	
Harris 评分 (分)			
术后 1 个月	75.8 \pm 3.2	72.1 \pm 4.5	0.006
术后 6 个月	88.4 \pm 3.1	85.0 \pm 2.9	<0.001
末次随访	92.5 \pm 2.4	89.6 \pm 2.7	<0.001
P 值	<0.001	<0.001	
髋伸-屈 ROM (°)			
术后 1 个月	118.6 \pm 4.5	113.7 \pm 4.3	<0.001
术后 6 个月	130.6 \pm 4.8	125.7 \pm 5.2	0.004
末次随访	146.7 \pm 7.5	140.2 \pm 5.1	0.003
P 值	<0.001	<0.001	
髋内旋-外旋 ROM (°)			
术后 1 个月	78.3 \pm 2.9	74.5 \pm 2.6	<0.001
术后 6 个月	87.6 \pm 3.3	82.8 \pm 2.9	<0.001
末次随访	94.0 \pm 2.2	90.1 \pm 3.6	<0.001
P 值	<0.001	<0.001	

2.3 影像评估

两组患者影像测量结果见表 4，与术前相比，术后即刻及末次随访时，两组 Garden 指数显著改善 ($P < 0.05$)，术后两组颈干角无显著变化 ($P > 0.05$)，随着时间推移，两组患者的 Tönnis 髋 OA 分级均稍有

加重, 但差异均无统计学意义 ($P>0.05$)。相应时间点, 两组上述影像指标的差异均无统计学意义 ($P>$

0.05)。镜下组术后影像见图 1g, 1h。

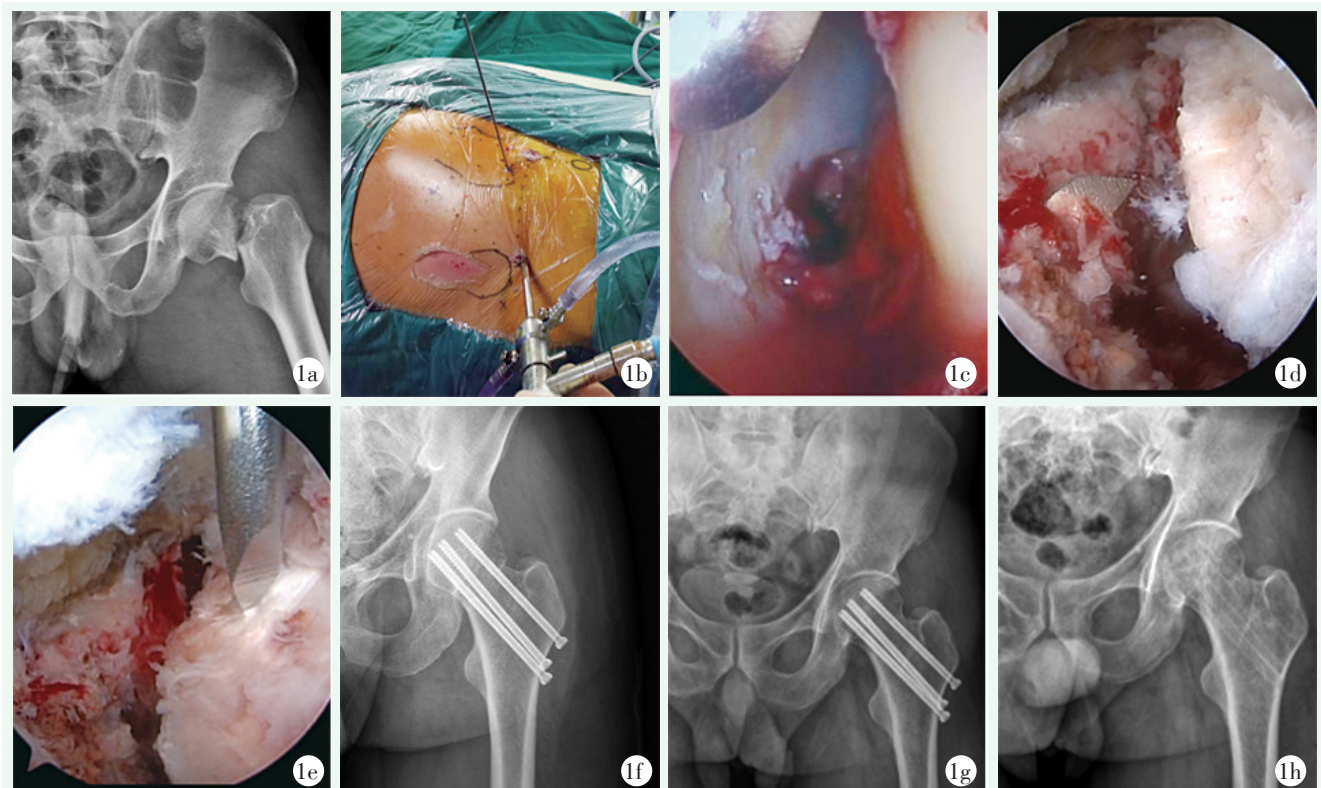


图 1 患者, 男, 38 岁, 左股骨颈骨折, 镜下复位空心钉固定。1a: 术前 X 线片示 Garden IV 型左股骨颈骨折; 1b: 术中建立髋关节镜前外侧入口和前侧入口; 1c: 关节镜进入中央间室检查所见; 1d: 关节镜退回周围室, 显露骨折, 由大转子外侧经皮置入导针, 从骨折端穿出; 1e: 镜下克氏针撬拨辅助骨折复位; 1f: 沿导针拧入 3 枚空心钉固定骨折, 术后 X 线片示骨折复位及空心钉位置良好; 1g: 术后 8 个月 X 线片示内固定位置良好, 骨折已愈合; 1h: 取出内固定物后 X 线片。

Figure 1. A 38-year-old male received arthroscopic reduction and internal fixation with cannulated screws for femoral neck fractures. 1a: Preoperative radiograph revealed Garden type IV left femoral neck fracture. 1b: Intraoperative establishment of anterolateral and anterior portals for hip arthroscopy. 1c: Findings of arthroscopic examination within the central compartment. 1d: The arthroscope was returned to the peripheral compartment to expose the fracture, and the guide pins was inserted percutaneous on the lateral greater trochanter, and emerged out the fracture end. 1e: A pin prying assisted fracture reduction was conducted under the arthroscope. 1f: After 3 cannulated screws were placed along the guide pins to fix the fracture, the postoperative radiograph showed anatomic fracture reduction and good position of the screws. 1g: Radiographs 8 months after surgery showed that the internal fixation was in good position and the fracture had healed. 1h: Findings of radiographs after removal of the internal fixation.

3 讨论

青壮年股骨颈骨折后股骨头坏死率往往比老年人高^[13]。因此探索疗效更佳的治疗方案意义重大^[14, 15], 股骨颈骨折的复位质量是影响骨折愈合和股骨头坏死的重要因素。尽早的解剖复位骨折, 有助于降低术后股骨头坏死发生率^[16], 临床上最常用的是切开复位和闭合复位空心钉内固定两种手术方式。闭合复位可能需要反复在透视下牵拉、旋转复位, 进一步损伤股骨头的血供。张成宝等^[17]研究报

道, 尽管术后 X 线片按 Garden 对线指数判断复位满意, 但 CT 三维重建显示所有患者骨折端均残留不同程度移位。许多学者认为切开复位更容易达到解剖复位, 并释放关节囊内的压力, 减少股骨头坏死的发生^[18]。但是传统外侧切口复位创伤大, 可能进一步破坏血供, 容易引起并发症^[19]。本研究采用了髋关节镜辅助下股骨颈骨折复位内固定, 结果显示镜下组切口小, 透视次数少, 术中出血量少, 术后效果明显优于传统组。考虑可能是以下几点原因: (1) 传统外侧切口显露股骨距内侧比较困难, 内侧复位可能有偏差, 不能取得最佳复位效果^[20], 而髋关节镜下可以

在监视下复位，从而提高复位质量；(2) 切开复位损伤大，可能损伤股骨头周围血管，影响血运，影响骨折愈合，髋关节镜辅助下创伤小，对股骨头周围干扰小；(3) 青壮年股骨颈骨折经常存在小的骨碎块，存留在关节内可能形成游离体，还经常合并孟唇等部位损伤，切开复位可能较难发现，髋关节镜下探查，显露清晰，本组发现部分患者股骨头、髋臼软骨 I~II 度损伤，予清创；(4) 髋关节镜监视下穿导针，监视下复位，复位满意并确认导针未穿出股骨头表面后，才进行 C 形臂 X 线透视进一步确认，减少透视次数；(5) 切开复位空心钉内固定无法全方位检查螺钉是否穿出股骨头，主要还是依靠术中透视，但是陈石玉等^[21]报道了术中在 C 形臂 X 线机透视下，螺钉穿出率高达 26.3% (10/38)，而髋关节镜监视下可以避免空心螺钉穿出股骨头。

表 4 两组患者影像资料比较

Table 4 Comparison of imaging data between the two groups

指标	镜下组 (n=18)	传统组 (n=22)	P 值
Garden 指数 (例, I/II/III/IV)			
术前	0/0/12/6	0/0/14/8	0.844
术后即刻	10/8/0/0	12/10/0/0	0.950
末次随访	11/7/0/0	13/9/0/0	0.898
P 值	<0.001	<0.001	
颈干角 (°, $\bar{x} \pm s$)			
术后即刻	129.8±3.2	130.0±4.6	0.925
术后 6 个月	129.4±3.1	129.6±4.6	0.902
末次随访	128.9±3.0	129.1±4.1	0.905
P 值	0.686	0.821	
Tönnis 髋退变分级 (例, 0/1/2/3)			
术后即刻	18/0/0/0	22/0/0/0	ns
术后 6 个月	18/0/0/0	22/0/0/0	0.366
末次随访	17/1/0/0	20/1/1/0	0.655
P 值	0.368	0.135	

本研究发现镜下组手术时间大于传统组，可能是由于髋关节比较深，髋关节周围肌肉比较肥厚，关节间隙比较狭窄，对于医师的技术要求较高，需要一定的学习曲线^[22]。随着例数的增加，手术时间可以越来越短。目前主流的髋关节镜技术采用牵引开髋关节间隙后 C 形臂 X 线机引导下穿刺进入髋关节腔，然后再切开关节囊的技术，操作时需要维持下肢牵引，穿刺时也存在医源性关节软骨、孟唇损伤风险，操作

难度较大，学习曲线长。有学者报道了关节镜直视下无牵引由外向内切开髋关节囊后进入髋关节腔的方法。其采用“无牵引由外向内”髋关节镜技术，改良了手术入路，使操作更容易、方便^[23]。此技术可以缩短手术牵引时间，有效降低了手术风险，获得良好临床疗效^[24]。“无牵引由外向内”髋关节镜门坎较低，只要有常规的 30° 关节镜器械和骨科牵引床就能完成手术。目前的 META 分析提示这一入路和传统入路一样具有良好的疗效^[25]，但手术开始时在髋关节前方关节囊形成液体间隙，如果液体压力过大，可能导致液体渗漏，严重者可渗漏至腹腔^[22]，这是在术中必须注意的，本研究中 18 例患者均未出现液体渗漏。

综上所述，由外向内入路髋关节镜辅助下复位结合经皮空心钉固定治疗 Garden III~IV 型青壮年股骨颈骨折创伤小、术中出血少、透视次数少，术后髋关节功能恢复良好。由于本研究样本量较小，未来需要更大样本的更全面的研究对这一治疗手段提供临床依据。

参考文献

- [1] Liporace F, Gaines R, Collinge C, et al. Results of internal fixation of Pauwels type-3 vertical femoral neck fractures [J]. J Bone Joint Surg Am, 2008, 90 (8): 1654-1659. DOI: 10.1258/1357633001935590.
- [2] 李若杨, 李宁鑫, 杜秀鹏, 等. 切开与闭合复位空心钉内固定对移位股骨颈骨折患者骨折复位质量和髋关节功能的影响 [J]. 现代生物医学进展, 2021, 21 (8): 1494-1497. DOI: 10.13241/j.cnki.pmb.2021.08.020.
Li RY, Li NX, Du XP, et al. The effect of open and closed reduction and internal fixation with cannulated screws on the reduction quality and hip joint function of displaced femoral neck fractures [J]. Prog Mod Med, 2021, 21 (8): 1494-1497. DOI: 10.13241/j.cnki.pmb.2021.08.020.
- [3] 杨勇. 全髋关节置换与空心钉内固定手术治疗老年股骨颈骨折合并移位患者的康复效果及经济性分析 [J]. 四川解剖学杂志, 2021, 29 (1): 52-53. DOI: 10.3969/j.issn.1005-1457.2021.01.022.
Yang Y. Rehabilitation effect and economic analysis of total hip replacement and cannulated screw internal fixation for elderly patients with neck of femur fracture and displacement [J]. Sichuan J Anat, 2021, 29 (1): 52-53. DOI: 10.3969/j.issn.1005-1457.2021.01.022.
- [4] 王智, 王庆贺, 潘福海, 等. 撬拨复位联合空心钉固定术在老年难复性股骨颈骨折治疗中的应用研究 [J]. 中国临床医生杂志, 2021, 49 (3): 338-340. DOI: 10.3969/j.issn.2095-8552.2021.03.027.

- Wang Z, Wang QH, Pan FH, et al. Application of prying reduction combined with cannulated nail fixation in the treatment of senile refractory neck of femur fractures [J]. *Chin J Clin*, 2021, 49 (3) : 338-340. DOI: 10.3969/j.issn.2095-8552.2021.03.027.
- [5] 蔡乐益, 郭晓山, 郑文浩, 等. 对 Garden 指数作为股骨颈骨折复位质量评价标准的再认识 [J]. *中华创伤骨科杂志*, 2020, 22 (3) : 232. DOI: 10.3760/cma.j.cn115530-20191023-00366.
- Cai LY, Guo XS, Zheng WH, et al. Recognition of Garden Index as a quality evaluation standard for reduction of neck of femur fracture [J]. *Chin J Trauma Orthop*, 2020, 22 (3) : 232. DOI: 10.3760/cma.j.cn115530-20191023-00366.
- [6] 周东, 郭卫中, 吴舒婷, 等. 两种股骨颈骨折内固定方式的近期疗效比较 [J]. *中国矫形外科杂志*, 2022, 30 (16) : 1451-1456. DOI: 10.3977/j.issn.1005-8478.2022.16.03.
- Zhou D, Guo WZ, Wu ST, et al. Comparison of short-term clinical outcomes of two internal fixation methods for femoral neck fractures [J]. *Orthop J Chin*, 2022, 30 (16) : 1451-1456. DOI: 10.3977/j.issn.1005-8478.2022.16.03.
- [7] 段强民, 李光磊, 张冰, 等. 4 枚与 3 枚空心钉固定 Pauwels III 型股骨颈骨折比较 [J]. *中国矫形外科杂志*, 2022, 30 (2) : 113-118. DOI: 10.3977/j.issn.1005-8478.2022.02.04.
- Duan QM, Li GL, Zhang B, et al. Comparison of four versus three cannulated screws for internal fixation of Pauwels type III femoral neck fractures [J]. *Orthop J Chin*, 2022, 30 (2) : 113-118. DOI: 10.3977/j.issn.1005-8478.2022.02.04.
- [8] 杨飞, 胡黎婷, 张兴胜. 三种术式治疗老年移位股骨颈骨折临床疗效对比研究 [J]. *中国矫形外科杂志*, 2019, 27 (20) : 1850-1855. DOI: 10.3977/j.issn.1005-8478.2019.20.06.
- Yang F, Hu LT, Zhang XS. Comparison of three surgical procedures for displaced femoral neck fractures in elderly [J]. *Orthop J Chin*, 2019, 27 (20) : 1850-1855. DOI: 10.3977/j.issn.1005-8478.2019.20.06.
- [9] Zhu XZ, Wang W, Wu SH, et al. Reoperation rate and implants' position variation features of displaced femoral neck fractures with sliding compression or length-stable fixation in young and middle-aged population [J]. *BMC Musculoskelet Disord*, 2022, 23 (1) : 993. DOI: 10.1186/s12891-022-05956-9.
- [10] Zhu ZD, Liao F. Optimal position and apex-subchondral bone distance of cannulated screws for internal fixation of femoral neck fracture: a radiological study [J]. *J Orthop Res*, 2022, 12 (1) : 1011-1014. DOI: 10.1002/jor.25503.
- [11] Martin A, Hannes RA, Michael L. Ligamentum teres impingement in valgus impacted femoral neck fracture: a case for hip arthroscopy [J]. *JBJS Case Connector*, 2020, 10 (4) : e2000284. DOI: 10.2106/JBJS.CC.20.00284.
- [12] 周洪保. 股方肌骨瓣移植联合空心钉内固定治疗青壮年股骨颈骨折的效果及对骨代谢水平的影响 [J]. *医学理论与实践*, 2021, 34 (1) : 74-75. DOI: 10.19381/j.issn.1001-7585.2021.01.033.
- Zhou HB. Effect of quadratus femoris muscle bone flap transplantation combined with cannulated nail internal fixation on young adults with neck of femur fracture and its influence on bone metabolism [J]. *J Med Theory Pract*, 2021, 34 (1) : 74-75. DOI: 10.19381/j.issn.1001-7585.2021.01.033.
- [13] 柴斌, 李康养, 丁文彬, 等. 股骨颈骨折空心加压螺钉内固定术后股骨头坏死的原因分析 [J]. *中国骨与关节损伤杂志*, 2017, 32 (2) : 182-184. DOI: 10.7531/j.issn.1672-9935.2017.02.021.
- Chai B, Li KY, Ding WB, et al. Causes of femoral head necrosis after cannulated compression screw internal fixation for neck of femur fracture [J]. *Chin J Bone Joint Injury*, 2017, 32 (2) : 182-184. DOI: 10.7531/j.issn.1672-9935.2017.02.021.
- [14] 赵付显. 全髋关节置换术与闭合复位空心钉内固定治疗股骨颈骨折的临床效果比较 [J]. *河南医学研究*, 2020, 29 (13) : 2394-2395. DOI: 10.3969/j.issn.1004-437X.2020.13.043.
- Zhao FX. Total hip arthroplasty and closed reduction hollow screw internal fixation treatment: Comparison of clinical effects of neck of femur fractures [J]. *Henan Med Res*, 2020, 29 (13) : 2394-2395. DOI: 10.3969/j.issn.1004-437X.2020.13.043.
- [15] 张华亮, 曾剑文, 谢建军, 等. 两种手术方法治疗青壮年股骨颈骨折的疗效分析 [J]. *中国矫形外科杂志*, 2014, 22 (24) : 2215-2218. DOI: 10.3977/j.issn.1005-8478.2014.24.02.
- Zhang HL, Zeng JW, Xie JJ, et al. The curative effect of two different surgical techniques in treatment of femoral neck fractures in the young adults [J]. *Orthop J Chin*, 2014, 22 (24) : 2215-2218. DOI: 10.3977/j.issn.1005-8478.2014.24.02.
- [16] 聂润华, 许纯锐, 吴小宝, 等. 股骨颈骨折患者行空心钉固定术后发生股骨头坏死的相关因素 [J]. *中外医学研究*, 2022, 20 (9) : 41-44. DOI: 10.14033/j.cnki.cfmr.2022.09.012.
- Nie RH, Xu CR, Wu XB, et al. Related factors of femoral head necrosis fixation in patients with neck fracture after hollow screw fixation [J]. *Chin Foreign Med Res*, 2022, 20 (9) : 41-44. DOI: 10.14033/j.cnki.cfmr.2022.09.012.
- [17] 张成宝, 马信龙, 马剑雄, 等. 股骨颈骨折空间移位程度与内固定术后股骨头缺血性死的相关性研究 [J]. *中华创伤骨科杂志*, 2016, 18 (2) : 133-137. DOI: 10.3760/cma.j.issn.1671-7600.2016.02.008.
- Zhang CB, Ma XL, Ma JX, et al. Association between spatial displacements of femoral neck fracture and avascular necrosis of femoral head after internal fixation [J]. *Chin J Orthop Trauma*, 2016, 18 (2) : 133-137. DOI: 10.3760/cma.j.issn.1671-7600.2016.02.008.
- [18] 安刚. 切开复位与闭合复位空心钉固定治疗股骨颈骨折临床效果研究 [J]. *河南外科学杂志*, 2021, 27 (2) : 128-129. DOI: 10.16193/j.cnki.hnwk.2021.02.059.
- An G. Clinical effect of open reduction and closed reduction and cannulated screw fixation in the treatment of neck of femur fracture [J]. *Henan J Surg*, 2021, 27 (2) : 128-129. DOI: 10.16193/j.cnki.hnwk.2021.02.059.
- [19] 王娜, 汤雪霞, 王冀雅, 等. 两平面骨科机器人导航辅助下经皮空心钉内固定治疗股骨颈骨折的快速康复护理 [J]. *当代护士 (下旬刊)*, 2020, 27 (5) : 61-64. DOI: 10.19793/j.cnki.1006-6411.2020.15.023.

- Wang N, Tang XX, Wang YY, et al. Double planar robot navigation assisted percutaneous cannulated screw internal fixation to treat femoral neck fracture: perioperative nursing experience [J]. *Today Nurse*, 2020, 27 (5) : 61-64. DOI: 10.19793/j.cnki.1006-6411.2020.15.023.
- [20] Lin SH, Li JM, Wang RK, et al. The effect of anteromedial support plate with three cannulated screws in the treatment of Pauwels type III femoral neck fracture in young adults [J]. *Eur J Trauma Emerg Surg*, 2022, 48 (5) : 4011-4017. DOI: 10.1007/s00068-022-01931-0.
- [21] 陈石玉, 罗建光, 智云龙, 等. 髋关节镜辅助下空心钉内固定治疗股骨颈骨折 [J]. *中国骨与关节损伤杂志*, 2015, 30 (6) : 626-627. DOI: 10.7531/j.issn.1672-9935.2015.06.019.
- Chen SY, Luo JG, Zhi YL, et al. Treatment of neck of femur fracture with cannulated screw internal fixation assisted by hip arthroscope [J]. *Chin J Bone Joint Injury*, 2015, 30 (6) : 626-627. DOI: 10.7531/j.issn.1672-9935.2015.06.019.
- [22] Sochacki KR, Jack RA, Safran MR, et al. There is a significant discrepancy between "Big Data" database and original research publications on hip arthroscopy outcomes: A systematic review [J]. *Arthroscopy*, 2018, 34 (6) : 1998-2004. DOI: 10.1016/j.arthro.2018.01.018.
- [23] Horisberger M, Brunner A, Herzog RF. Arthroscopic treatment of femoroacetabular impingement of the hip: a new technique to access the joint [J]. *Clin Orthop Relat Res*, 2010, 468 (1) : 182-190. DOI: 10.1007/s11999-009-1005-5.
- [24] Randa E, LaRita JC, Lacy M, et al. Meta-analysis of arthroscopic meniscal repair: inside-out versus outside-in versus all-inside techniques [J]. *J Knee Surg*, 2019, 32 (8) : 750-757. DOI: 10.1055/s-0038-1668123.
- [25] Whiting DR, Moya-Angeler J, Sierra RJ. Hip capsule connection leading to intra-abdominal fluid extravasation [J]. *Orthopedics*, 2015, 38 (11) : e1055-e1058. DOI: 10.3928/01477447-20151020-17.

(收稿:2023-03-23 修回:2023-05-23)

(同行评议专家: 柴瑞宝, 陈小青, 卢天祥)

(本文编辑: 闫承杰)

读者·作者·编者

如何检索引用《中国矫形外科杂志》及文献格式

点击本刊网址进入《中国矫形外科杂志》官网 (<http://jxwk.ijournal.cn>), 点击上方菜单栏: 期刊浏览, 显示本期刊内检索窗口, 输入您要查找的自由词, 点击回车。网页即显示相关内容。点击排列方式, 您可按“相关性、发现时间……”排列篇名。点击篇名, 弹出摘要页面进行阅读。如果需要引用, 点击右上角“”符号, 在弹出的提示框里将内容复制粘贴: “Ctrl+C”复制, “Ctrl+V”在您的文中粘贴。

文献格式需严格按本刊格式要求进行修改, 作者仅引用前3位, 超过3位时, 加“等.”或“et al.”。英文作者仅用姓(last name), 仅首字母大写, 而名(first name, middle name) 仅用其第一个字母大写缩写。文章题目仅首字母大写。期刊名用Pubmed标准缩写, 示例如下:

[1] 王本祯, 冯志伟, 宋军旗, 等. 阻挡针结合生根技术新型胫骨髓内钉治疗胫骨远端骨折 [J]. *中国矫形外科杂志*, 2019, 27 (20) : 1913-1915.

[2] 陈世益, 冯华. 现代骨科运动医学 [M]. 上海: 复旦大学出版社, 2020: 197-200.

[3] Bhan K, Tyagi A, Kainth T, et al. Reamed exchange nailing in nonunion of tibial shaft fractures: a review of the current evidence [J]. *Cureus*, 2020, 12(7):e9267.

[4] Louachama O, Rada N, Draiss G, et al. Idiopathic spinal epidural lipomatosis: unusual presentation and difficult management [J]. *Case Rep Pediatr*, 2021. Epub ahead of print. http://https://www.researchgate.net/publication/349301832_Idiopathic_Spinal_Epidural_Lipomatosis_Unusual_Presentation_and_Difficult_Management

参考文献格式详细规范请参照参考文献格式国家标准 (GB-T7714-2005)。