

· 临床论著 ·

椎板钩与椎弓钉固定儿童青少年腰椎峡部裂比较[△]

刘研¹, 李念虎^{1,2}, 曲新田¹, 管华鹏^{2*}

(1. 山东中医药大学, 山东济南 250255; 2. 山东中医药大学附属医院脊柱骨科, 山东济南 250011)

摘要: [目的] 比较椎板钩与椎弓钉固定治疗儿童单纯性双侧腰椎峡部裂的疗效。[方法] 回顾性分析 2016 年 1 月—2019 年 1 月手术治疗的 43 例儿童单纯双侧腰椎峡部裂患者的临床资料。根据医患沟通结果, 20 例行椎板钩内固定, 23 例行椎弓钉固定。比较两组围手术期、随访及影像结果。[结果] 两组患者均顺利手术, 椎板钩组手术时间 [(79.9±7.8) min vs (103.9±8.6) min, $P<0.05$]、切口长度 [(6.2±0.9) cm vs (7.8±0.8) cm, $P<0.05$] 和术中失血量 [(120.8±16.2) ml vs (177.0±12.8) ml, $P<0.05$] 均显著优于椎弓钉组, 两组术中透视次数、下地行走时间、切口愈合情况、住院时间的差异均无统计学意义 ($P>0.05$)。两组患者均获随访 24 个月以上, 两组完全负重活动时间的差异无统计学意义 ($P>0.05$)。随时间推移, 两组 VAS 评分、ODI 指数均显著减少 ($P<0.05$)。术后 3 个月椎板钩组 VAS 评分 [(2.0±0.7) vs (2.4±0.5), $P<0.05$]、ODI 评分 [(30.2±6.0) vs (38.7±2.5), $P<0.05$] 均显著优于椎弓钉组, 末次随访时两组差异无统计学意义 ($P>0.05$)。影像方面, 两组患者术后 6 个月峡部完全愈合。相应时间点两组椎间隙高度、腰椎前凸角差异均无统计学意义 ($P>0.05$)。[结论] 椎与椎弓钉固定相比, 板钩固定儿童单纯腰椎峡部裂手术创伤小, 临床效果优。

关键词: 儿童, 腰椎峡部裂, 椎板钩固定, 椎弓钉固定

中图分类号: R681.5 文献标志码: A 文章编号: 1005-8478 (2023) 19-1729-06

Lamina hook versus pedicle screw for fixation of lumbar spondylolysis in children and adolescents // LIU Yan¹, LI Nian-hu^{1,2}, QU Xin-tian¹, GUAN Hua-peng². 1. Shandong University of Traditional Chinese Medicine, Jinan 250255, China; 2. Department of Spinal Orthopaedics, Affiliated Hospital, Shandong University of Traditional Chinese Medicine, Jinan 250011, China

Abstract: [Objective] To compare the clinical efficacy of fixation with lamina hook versus pedicle screw for treatment of simple bilateral lumbar spondylolysis in children and adolescent. [Methods] A retrospective study was performed on 43 patients who received surgical treatment for simple bilateral spondylolysis in our department from January 2016 to January 2019. According to doctor-patient communication, 20 patients underwent internal fixation with lamina hooks (LH), while the other 23 patients underwent fixation with pedicle screw (PS). The perioperative, follow-up and imaging data were compared between the two groups. [Results] All patients in both groups were successfully operated on. The LH group proved significantly superior to the PS group in terms of operation time [(79.9±7.8) min vs (103.9±8.6) min, $P<0.05$], incision length [(6.2±0.9) cm vs (7.8±0.8) cm, $P<0.05$] and intraoperative blood loss [(120.8±16.2) ml vs (177.0±12.8) ml, $P<0.05$]. However, there was no statistical significance in the number of intraoperative fluoroscopy, postoperative walking time, incision healing scale and hospital stay between the two groups ($P>0.05$). Patients in both groups were followed up for more than 24 months, and there was no statistical significance in the time to resume full weight-bearing activities between the two groups ($P>0.05$). As time went on, the VAS and ODI scores significantly decreased in both groups ($P<0.05$). The LH group was significantly better than the PS group in terms of VAS score [(2.0±0.7) vs (2.4±0.5), $P<0.05$], ODI score [(30.2±6.0) vs (38.7±2.5), $P<0.05$] 3 months postoperatively, whereas which became not statistically significant at the latest follow-up ($P>0.05$). Regarding to imaging, the isthmus was completely healed within 6 months postoperatively in all patients of both groups. There were no statistically significant differences in intervertebral height and lumbar lordosis angle between the two groups at any corresponding time points ($P>0.05$). [Conclusion] The lamina hook used for fixation of simple lumbar spondylolysis in children takes advantages of decreasing iatrogenic trauma and improving clinical outcomes over the pedicle screw fixation.

Key words: children, lumbar spondylolysis, lamina hook fixation, pedicle screw fixation

腰椎峡部裂是指腰椎的单侧或双侧椎弓上下关节突与横突移行处骨质缺损或骨不连, 多因先天发育所

DOI:10.3977/j.issn.1005-8478.2023.19.01

[△]基金项目: 山东省自然科学基金项目(编号:ZR2019MH044); 山东省老年医学学会 2021 年科技攻关立项项目(编号:LKJGC2021Z009)

作者简介: 刘研, 在读研究生, 研究方向: 脊柱损伤与退变、骨质疏松症, (电话)13031798818, (电子信箱)1244579636@qq.com

* 通信作者: 管华鹏, (电话)15589986890, (电子信箱)gg10536_2001@126.com

致或因骨骼生长发育时重复损伤所致应力性骨折的结果,也称峡部不连或椎弓崩裂^[1]。是青少年下腰痛常见病因之一,好发于L₅,其次是L₄,也可两节段同时发病。峡部是指上、下关节突之间椎弓的狭窄部分,又称为关节突间部,为相邻节段平移运动中承受应力最大的部位,所以此部位较易发生断裂。儿童腰椎峡部不连患者腰椎矢状位排列多正常或轻度滑脱,且通常不存在明显神经受压情况,称为单纯腰椎峡部裂^[2],且多数患儿平素无明显临床症状,并不需要特殊治疗,只需定期复查即可。保守治疗是临床症状较轻患者的首选方法,但少数保守治疗效果不佳且病程较长症状反复发作者,其正常学习生活受到持续影响时则需手术干预^[3]。当前临床上对于腰椎峡部不连手术方式众多,如何在提供合格的植骨愈合率的前提下,减少对日常活动的影响,尽量达到正常的生理功能,是脊柱外科医师面临的难题^[4]。本文回顾性分析2016年1月—2019年1月于山东省中医院骨科接受手术治疗的儿童单纯腰椎峡部患者,分析椎弓根螺钉结合椎板钩与椎弓根钉棒系统节段固定治疗腰椎峡部裂的效果差异,现报道如下。

1 资料与方法

1.1 纳入与排除标准

纳入标准:(1)年龄≤16岁;(2)有不同程度持续下腰痛症状,影响日常生活及学习,劳累后加重,休息后好转,且经规范非手术治疗如口服药物、卧床休息等6个月以上症状无缓解;(3)影像学检查显示为单椎节双侧峡部裂,未合并病椎及相邻节段椎间盘突出、腰椎滑脱等;(4)MRI扫描评估椎间盘退变程度均在II度以内;(5)局部封闭证实下腰痛来源为峡部裂;(6)CT示峡部断端硬化,有假关节形成者;(7)自愿接受手术治疗,签署知情同意书。

排除标准:(1)下肢存在神经受压症状;(2)腰椎二级及以上滑脱;(3)伴有腰椎其他病变;(4)MRI示椎弓根T2高信号改变可行保守治疗愈合者。

1.2 一般资料

回顾性分析2016年1月—2019年1月于山东省中医院收治的儿童腰椎峡部裂的患者的临床资料,其中43例符合上述纳入标准,纳入本研究。根据医患沟通结果,20例行椎板钩内固定(椎板钩组),23例行椎弓钉固定(椎弓钉组)。两组一般资料见表1,两组年龄、性别、BMI指数、病程及病变节段的差异

均无统计学意义($P>0.05$)。本研究经医院伦理委员会审批,所有患儿家属均知情同意。

表1 两组患者术前一般资料与比较

指标	椎板钩组 (n=20)	椎弓钉组 (n=23)	P值
年龄(岁, $\bar{x} \pm s$)	12.2±3.0	11.4±1.4	0.176
性别(例,男/女)	13/7	15/8	0.988
BMI(kg/m ² , $\bar{x} \pm s$)	18.6±2.1	19.0±2.0	0.649
病程(月, $\bar{x} \pm s$)	8.9±1.9	8.5±2.3	0.825
节段(例, L ₄ /L ₅)	20/0	21/2	0.685

1.3 手术方法

术前均行腰椎正位、侧位、过伸位、过屈位DR检查及CT三维成像及MRI扫描。

椎板钩组:插管全麻后患者取俯卧位,结合术中透视与相关影像学结果确定病椎位置并做好标识,以病椎为中心,取背部中央纵向切口,逐层分离皮下组织,显露病椎关节突外侧缘、峡部及部分椎板,置入椎弓根钉。将峡部不连处形成的瘢痕组织彻底清理,将峡部两端硬化组织彻底清理直至表面微有出血。取患者髂后上棘松质骨块,植入峡部不连处。于病椎的椎板下方置入椎板钩,选择适宜钛棒塑形后将椎弓根钉和椎板钩连结,并给峡部不连处施加适当压力使其稳定,透视良好后,逐层缝合手术切口,切口内置引流管1根,并与负压装置接合。

椎弓钉组:插管全麻后患者取俯卧位,结合术中透视与相关影像学结果确定病椎位置并做好标识,以病椎为中心,取背部中心纵向切口,逐层分离皮下组织,充分显露病椎峡部裂不连处,并将病椎双侧横突、关节突关节及病椎下位椎板充分显露。注意保护两侧关节囊及韧带。充分透视后,将病椎及病椎下位节段椎弓根钉固定。放置两侧塑形钛棒,取髂后上棘松质骨,植入峡部不连处。透视内固定位置良好后,逐层缝合手术切口,切口内置引流管1根。手术后90d内禁止患者旋转、过曲过伸及腰部受力过大。

术后5d佩戴保护性腰围下床活动,2个月后停止使用保护性腰围。

1.4 评价指标

记录围手术期资料,包括手术时间、切口长度、术中透视次数及术中出血量、下地时间、出院时间及早期并发症。采用完全负重活动时间、VAS评分及ODI指数评价临床效果。行影像学检查,记录峡部裂植骨处愈合情况(峡部愈合标准:峡部缺损处骨桥形成、折线模糊,犬颈征消失)、椎间隙的高度及腰椎前凸角的变化情况。

1.5 统计学方法

应用 SPSS 20.0 软件进行统计学分析。计量数据以 $\bar{x} \pm s$ 表示，资料呈正态分布时，两组间比较采用独立样本 *t* 检验；组内时间点比较采用单因素方差分析；资料呈非正态分布时，采用秩和检验。计数资料采用 χ^2 检验或 Fisher 精确检验。等级资料两组比较采用 Mann-whitney *U* 检验，组内比较采用多个相关资料的 Friedman 检验。 $P < 0.05$ 为差异有统计学意义。

2 结果

2.1 围手术期资料

所有手术均顺利完成，围手术期资料见表 2。椎板钩组手术时间、切口长度、术中失血量均显著优于椎弓钉组 ($P < 0.05$)，两组术中透视次数、下地行走时间、切口拆线时间、住院时间的差异均无统计学意义 ($P > 0.05$)。椎板钩组出现 1 例切口延迟愈合，其余患者切口无异常情况出现，所有患者均获得愈合。

表 2 两组患者围手术期资料 ($\bar{x} \pm s$) 与比较

指标	椎板钩组 (n=20)	椎弓钉组 (n=23)	P 值
手术时间 (min)	79.9±7.8	103.9±8.6	<0.001
切口总长度 (cm)	6.2±0.9	7.8±0.8	<0.001
术中失血量 (ml)	120.8±16.2	177.0±12.8	<0.001
术中透视次数 (次)	5.3±1.0	5.6±1.1	0.333
下地行走时间 (d)	3.1±0.6	3.2±0.8	0.601
拆线愈合时间 (d)	12.0±2.3	11.8±1.9	0.735
住院时间 (d)	8.2±1.5	7.7±1.6	0.504

2.2 随访结果

两组患者均获 24 个月以上随访，两组随访结果见表 3，两组完全负重活动时间的差异无统计学意义 ($P > 0.05$)，随时间推移，两组 VAS 评分、ODI 指数均显著减少 ($P < 0.05$)，术前两组间上述指标的差异均无统计学意义 ($P < 0.05$)，术后 3 个月，椎板钩组上述指标显著优于椎弓钉组 ($P < 0.05$)，末次随访时，两组差异无统计学意义 ($P > 0.05$)。两组术后共 25 例行内固定物取出术，两组间术后内固定取出率的差异无统计学意义 ($P > 0.05$)。

2.3 影像评估

两组影像学资料评估结果见表 4，与术前相比，椎板钩组出院时、术后 3 个月、末次随访时椎间隙高度、腰椎前凸角均无显著变化 ($P > 0.05$)，椎弓钉组

椎间隙高度末次随访时较术前显著减少 ($P < 0.05$)，腰椎前凸角无显著变化 ($P > 0.05$)。两组患者术后 6 个月峡部完全愈合，相应时间点两组椎间隙高度、腰椎前凸角差异均无统计学意义 ($P > 0.05$)。

表 3 两组患者随访结果与比较

指标	椎板钩组 (n=20)	椎弓钉组 (n=23)	P 值
完全负重活动时间 (月, $\bar{x} \pm s$)	4.5±1.2	4.7±1.4	0.674
末次随访内固定取出 (例)	9/20	16/23	0.407
腰痛 VAS 评分 (分, $\bar{x} \pm s$)			
术前	6.5±0.8	6.1±0.8	0.175
术后 3 个月	2.0±0.7	2.4±0.5	0.044
末次随访	0.7±0.8	0.9±0.7	0.323
P 值	<0.001	<0.001	
ODI 评分 (% , $\bar{x} \pm s$)			
术前	57.8±4.9	60.9±6.0	0.271
术后 3 个月	30.2±6.0	38.7±2.5	0.035
末次随访	12.7±3.1	11.4±3.1	0.461
P 值	<0.001	<0.001	

3 讨论

儿童腰椎峡部裂的病因及致病机理十分复杂，学说众多。腰椎生物力学研究表明，日常生活中，L₁₋₅ 受力逐渐增强，L₅ 最强^[5, 6]，且 L₁₋₄ 峡部形状多较为稳固，只有较少部分 L₄ 峡部形状较为狭长，而 L₅ 峡部形状狭长占比较大，L₅ 峡部外展性更加明显，相应受力进一步加大，因此腰椎峡部不连好发节段为 L_{4/5} 节段，绝大多数患者为 L₅ 节段。腰椎小关节为躯体前屈及后伸活动提供支持，避免过度扭转造成的椎间盘损伤，阻止椎体矢状面过度活动。腰椎后侧结构为腰椎稳定性提供主要支撑。由于腰椎特有的生理曲度，当腰椎承受剪切力时，最薄弱的峡部承受着巨大的应力，所以峡部裂通常是应力性骨折，而不是急性骨折。在应力异常的情况下，多次重复加载会使骨强度下降，进而发生骨折。微损伤的数量，即受损骨的体积，与骨强度和硬度的降低相关，而儿童峡部因发育尚未完全，骨体积与骨强度较成人更低，在承受异常应力情况下更易发生骨折^[7]，如果发生腰椎峡部裂，其连接上下关节突的作用便消失，使腰椎有向前滑脱倾向^[8, 9]。

儿童峡部裂发病与成人不同，后者多伴有更加明显的腰椎滑脱、生理曲度改变或椎间盘变性，峡部不

连处的骨质改变也更加明显, Meyerding 分级中, 通过脊椎前移位的百分比, 1 级定义为 0%~25%, 2 级定义为 25%~50%, 3 级定义为 50%~75%, 4 级定义为 75%~100%, 定义腰椎滑脱分级^[10]; 而儿童一般发病时间较短, 腰椎继发性改变不明显, 合并椎管狭窄等情况较少, 椎间盘的完整性也较好, 一般滑

脱程度轻或无滑脱^[11, 12]。但对于腰椎峡部裂伴严重腰椎滑脱、椎管狭窄及神经根性症状需要减压者, 则推荐进行跨节段的融合手术^[13]。椎间融合术后脊柱整体受力分布的改变可能会促进相邻椎间盘变性和小关节异常。

表 4 两组患者影像评估结果与比较

指标	时间点	椎板钩组 (n=20)	椎弓钉组 (n=23)	P 值
椎间隙高度 (mm, $\bar{x} \pm s$)	术前	10.7±1.2	10.7±1.3	0.921
	出院时	10.7±1.2	10.7±1.2	0.995
	术后 3 个月	10.5±1.2	10.4±1.3	0.693
	末次随访	10.3±1.2	9.9±1.2	0.310
	P 值	0.306	0.048	
腰椎前凸角 (°, $\bar{x} \pm s$)	术前	44.2±3.4	43.1±2.1	0.219
	出院时	44.4±3.1	45.7±1.9	0.092
	术后 6 个月	44.3±3.1	45.2±1.6	0.221
	末次随访	44.1±3.1	44.4±2.0	0.648
	P 值	0.893	0.073	
峡部 (例, 不连/部分/连接)	术前	20/0/0	23/0/0	0.185
	出院时	20/0/0	23/0/0	
	术后 6 个月	0/0/20	0/2/21	
	末次随访	0/0/20	0/0/23	
	P 值	<0.001	<0.001	

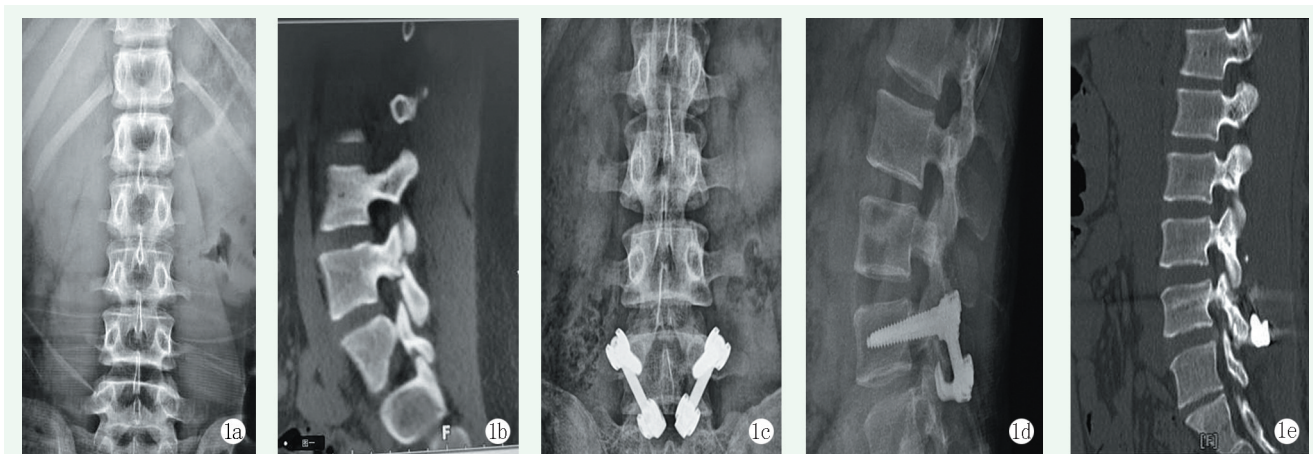


图 1 患者, 男, 14 岁, 术前检查示 L₅ 双侧腰椎峡部裂, 断端可见硬化, 骶椎腰化, 无明显腰椎滑脱, 椎间盘无明显变性, 因患者存在持续下腰部疼痛, 影响正常生活, 行椎板钩内固定治疗, 术中复位效果良好。术后 5 个月复查可见峡部骨性愈合。1a: 术前正位 X 线片示冠状位腰椎生理曲度良好; 1b: 术前腰椎矢状位 CT 示 L₅ 椎体峡部裂, 无明显滑脱表现; 1c: 术后腰椎正位 X 线片示内固定位置良好; 1d: 术后腰椎侧位 X 线片示峡部裂断端复位良好; 1e: 术后半年矢状位腰椎 CT 示峡部断端连接愈合良好。

椎弓根钉棒植骨内固定治疗单纯性儿童双侧椎弓根峡部裂融合率较好, 相关并发症较少, 椎弓根钉取出后对手术部位活动度影响较小, 是临床上的常用方法, 在明确诊断后, 滑脱 I 度之内, 椎间盘退变不

重, 也是手术治疗的选择之一^[14]。且椎弓根螺钉与可塑形钛棒在基层医院应用较为普及, 便于开展。许多学者认为这种固定方式会减少手术节段腰椎活动度, 加速邻近椎间盘变性及骨性结构改变。生物力学

实验表明,此手术方式固定强度高,可提升植骨融合率,但固定强度的增加与活动度的降低却使椎间盘受力发生改变,加大椎间盘退变的可能性^[15]。

目前认为,直接修补手术无跨节段固定,对腰椎整体结构及受力情况影响小,手术创伤小,是真正意义上的重建手术^[16]。但此方法治疗儿童椎弓根崩裂,仅对峡部不连处进行固定,应谨慎选择^[17]。腰椎峡部直接修补手术,主要有 Buck 法、Scott 法、椎弓根钉钢丝固定、椎弓根钉椎板钩内固定、椎弓根钉

棒固定等^[18]。Buck 法内固定物由峡部直接通过,对植骨量影响较大,对椎板过薄与峡部细小患者会造成植骨量进一步减少,术后整体稳定性偏低。Scott 法需对软组织进行充分剥离,术中出血量过多,两侧压力均集中到中间棘突,应力较大,棘突断裂风险较大,预后不佳。椎弓根钢丝及椎弓根钉棒系统椎节内固定,生物力学强度达标,但目前临床报道较少,仍需要广泛验证^[19]。

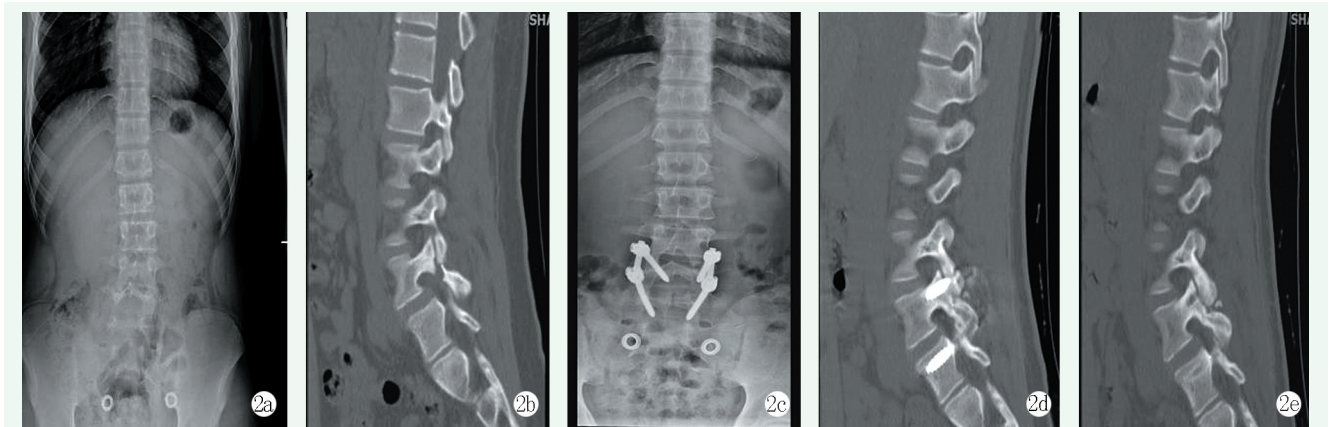


图2 患者,男,15岁,L₄椎体双侧峡部裂,无下肢神经症状,椎间盘无明显变性,于外院行保守治疗无明显效果,故来本院就诊行手术治疗。行椎弓根螺钉复位内固定术。2a:术前腰椎正位X线片示脊柱轻度侧弯,无横向移位;2b:术前矢状位腰椎CT示L₄椎体峡部裂;2c:术后腰椎正位X线片示手术采用椎弓根螺钉复位内固定术,未行减压;2d:术后半年矢状位腰椎CT示峡部断端连接愈合良好;2e:术后1年取内固定后矢状位腰椎CT。

椎弓根-椎板钩技术固定仅限于峡部不连处融合,并未涉及其他的腰椎运动节段,所以对腰椎正常生理活动的影响势必小于其他节段固定方式,在保障腰椎正常活动度、保护椎间盘正常形态及术后腰椎功能恢复方面更具优势^[20]。生物力学研究表明,椎弓根钉椎板钩固定系统在侧屈、屈伸及旋转情况下可提供与传统固定方式相当的稳定性^[21],且板钩压力作用于峡部不连处,更有针对性,可确保植骨愈合率。由于此术式需暴露骨性结构较少,对软组织破坏较少,可减少并发症发生,手术后患者可较早下床活动,对儿童生长发育影响较小^[22-24],大多可获得成功^[25]。

本研究结果显示两种手术方式治疗峡部愈合率及愈合时间上无明显差异,椎板钩手术可明显减少手术时间及软组织损伤,术后早期功能恢复更快,对患者影响较小。但临床应用时应严格把握手术适应证,避免内固定失效。

参考文献

[1] Dunn B. Lumbar spondylolysis and spondylolisthesis [J]. JAAPA, 2019, 32 (12): 50-51.

[2] Huang Y, Liu J, Guo L, et al. "Temporary" short segment fixation in treating adolescent lumbar spondylolysis [J]. World Neurosurg, 2019, 123: e77-e84.

[3] Leone A, Cianfoni A, Cerase A, et al. Lumbar spondylolysis: a review [J]. Skeletal Radiol, 2011, 40 (6): 683-700.

[4] 赵广民,王俊峰,李放,等.青年战士腰椎峡部裂的分型与治疗[J].中国脊柱脊髓杂志,2019,29(11):984-989.

[5] 蓝云,张建政,孙天胜.腰椎后路峡部植骨钉棒系统固定治疗青年腰椎双侧峡部裂疗效分析[J].中国脊柱脊髓杂志,2019,29(8):712-716.

[6] Sevrain A, Aubin CE, Gharbi H, et al. Biomechanical evaluation of predictive parameters of progression in adolescent isthmic spondylolisthesis: a computer modeling and simulation study [J]. Scoliosis, 2012, 7 (1): 2.

[7] 石学文,张涛,甄平,等.青少年腰椎峡部裂的致病因素及治疗进展[J].中国矫形外科杂志,2021,29(1):60-63.

[8] 姜欢畅,王吉兴,尚平.滑脱前期腰椎峡部裂屈伸运动中旋转稳定性分析[J].中国临床解剖学杂志,2015,33(1):105-107,110.

[9] Iwaki K, sakai T, Hatayama D, et al. Physical features of pediatric patients with lumbar spondylolysis and effectiveness of rehabilitation [J]. J Med Invest, 2018, 65 (3-4): 177-183.

[10] 卫沛然,邹德威,陈晓明.腰椎滑脱的手术治疗进展[J].中国矫形外科杂志,2013,21(11):1094-1096.

- [11] Randall RM, Silverstein M, Goodwin R. Review of pediatric spondylolysis and spondylolisthesis [J]. *Sports Med Arthrosc Rev*, 2016, 24 (4): 184-187.
- [12] Crawford CH 3rd, Ledonio CG, Bess RS, et al. Current evidence regarding the etiology, prevalence, natural history, and prognosis of pediatric lumbar spondylolysis: a report from the scoliosis research society evidence-based medicine committee [J]. *Spine Deform*, 2015, 3 (1): 12-29.
- [13] Tsirikos AI, Garrido EG. Spondylolysis and spondylolisthesis in children and adolescents [J]. *J Bone Joint Surg Br*, 2010, 92 (6): 751-759.
- [14] 屈巍, 黄云飞, 宋宗让, 等. 峡部植骨修补联合临时单节段钉棒固定治疗青少年腰椎峡部裂 [J]. *中国组织工程研究*, 2017, 21 (11): 1707-1711.
- [15] 何向阳, 李平生, 林国叶. 单节段椎弓根钉系统非融合固定人工骨植骨治疗青年战士腰椎峡部裂 [J]. *中国骨与关节损伤杂志*, 2015, 30 (S1): 7-8.
- [16] Mihara H, Onari K, Cheng BC, et al. The biomechanical effects of spondylolysis and its treatment [J]. *Spine (Phila Pa 1976)*, 2003, 28 (3): 235-238.
- [17] 刘海潮, 钱济先. 直接修复法治疗青少年腰椎椎弓崩裂的临床研究进展 [J]. *中国修复重建外科杂志*, 2013, 27 (1): 106-109.
- [18] Mora-de Sambricio A, Garrido-Stratenwerth E. Espondilolisis y espondilolistesis en niños y adolescentes [Spondylolysis and spondylolisthesis in children and adolescents] [J]. *Rev Esp Cir Ortop Traumatol*, 2014, 58 (6): 395-406.
- [19] Gagnet P, Kern K, Andrews K, et al. Spondylolysis and spondylolisthesis: a review of the literature [J]. *J Orthop*, 2018, 15 (2): 404-407.
- [20] 李松凯, 倪斌, 王明飞, 等. 寰椎椎板钩联合枢椎椎弓根螺钉内固定的力学稳定性评价 [J]. *中华创伤骨科杂志*, 2010, 12 (1): 57-60.
- [21] 蔡芝军, 何晓清, 浦路桥, 等. 双侧腰椎峡部裂钉-钩-棒固定联合植骨术 [J]. *中国矫形外科杂志*, 2021, 29 (23): 2186-2189.
- [22] Debusscher F, Troussel S. Direct repair of defects in lumbar spondylolysis with a new pedicle screw hook fixation: clinical, functional and CT-assessed study [J]. *Eur Spine J*, 2007, 16 (10): 1650-1658.
- [23] Mohammed N, Patra DP, Narayan V, et al. A comparison of the techniques of direct pars interarticularis repairs for spondylolysis and low-grade spondylolisthesis: a meta-analysis [J]. *Neurosurg Focus*, 2018, 44 (1): E10.
- [24] Leonidou A, Lepetsos P, Pagkalos J, et al. Treatment for spondylolysis and spondylolisthesis in children [J]. *J Orthop Surg (Hong Kong)*, 2015, 23 (3): 379-382.
- [25] 蓝云, 张建政, 孙天胜. 腰椎后路峡部植骨钉棒系统固定治疗青年腰椎双侧峡部裂疗效分析 [J]. *中国脊柱脊髓杂志*, 2019, 29 (8): 712-716.

(收稿:2022-10-19 修回:2023-05-05)
(同行评议专家: 赵黎, 杨璇, 刘永)
(本文编辑: 郭秀婷)