

· 技术创新 ·

## 关节镜辅助小切口修复陈旧性胸大肌撕裂<sup>△</sup>

王俊良<sup>1</sup>, 齐玮<sup>2</sup>, 王海生<sup>1</sup>, 胡文山<sup>1</sup>, 范新欢<sup>1</sup>, 刘玉杰<sup>1\*</sup>

(1. 解放军总医院海南医院骨科, 海南三亚 572000; 2. 解放军总医院第四医学中心, 北京 100853)

**摘要:** [目的] 介绍关节镜辅助下小切口修复胸大肌撕裂伤的手术方法与初步临床效果。[方法] 2020年3月—2022年8月对4例陈旧性胸大肌肱骨端止点撕裂患者行上述手术治疗。术前采用超声和核磁共振检查, 准确显示损伤位置。关节镜下探查寻找损伤断端, 用缝合钩镜下锁边缝合胸大肌肌腱残端, 牵拉缝线松解清理损伤周围瘢痕组织, 松解胸大肌断端。于胸大肌三角肌间隙行小切口, 于胸大肌肌骨侧的止点钻孔, 用 Footprint 锚钉将肌腱缝线固定于肱骨肱二头肌腱沟外侧缘。[结果] 4例患者均顺利完成手术, 无神经血管损伤, 无感染等并发症发生。术后随访10~14个月, 平均随访(11.8±1.5)个月, 末次随访患者无疼痛, 肩关节外展、内收、内外旋转活动范围正常, 胸大肌功能及外观改善。术后6个月重返体育运动, 胸大肌肌力5级。参照Bak评价标准4例患者均达到优。术后MRI显示胸大肌形态正常。[结论] 术前MRI与肌骨超声检查有助于显示胸大肌损伤回缩位置及质量, 关节镜辅助小切口修复陈旧性胸大肌撕裂技术可行、微创, 初步临床效果满意。

**关键词:** 胸大肌腱损伤, 关节镜术, 小切口, 修复术

**中图分类号:** R685.4 **文献标志码:** A **文章编号:** 1005-8478(2023)22-2083-04

**Arthroscopic assisted small-incision repair of old pectoralis major tear // WANG Jun-liang<sup>1</sup>, QI Wei<sup>2</sup>, WANG Hai-sheng<sup>1</sup>, HU Wen-shan<sup>1</sup>, FAN Xin-huan<sup>1</sup>, LIU Yu-jie<sup>1</sup>. 1. Department of Orthopedics, Hainan Hospital, PLA General Hospital, Sanya 572000, China; 2. The Fourth Medical Center, PLA General Hospital, Beijing 100853, China**

**Abstract:** [Objective] To introduce the surgical technique and preliminary clinical consequences of arthroscopic assisted small-incision repair of pectoralis major tear. [Methods] From March 2020 to August 2022, 4 patients underwent abovementioned operation for old pectoralis major tear near the humeral insertion. After preoperative ultrasonography and MRI were used to show the exact location of the injury, the torn pectoralis major was identified under arthroscopy, and then the free end of the pectoralis major tendon was sutured with interlocking suture by suture hook. The tendon end was released under traction with the suture loop and removing the scar tissue around the injury site under arthroscope. A small incision was made on the deltopectoral groove to expose the anatomic insertion of pectoralis major, holes were drilled at the humerus, and the tendon was reduced to the lateral margin of the biceps tendon groove of the humerus, and fixed with a footprint anchor. [Results] All the 4 patients were successfully operated on without neurovascular injury, infection and other complications, and were followed up for 10~14 months with an average of (11.8±1.5) months. At the last follow-up, all patients had no pain, regained normal range of motion in terms of abduction-adduction and internal-external rotation, with significantly improved function and appearance of the pectoralis major, and resumed sports 6 months after surgery with grade 5 pectoral muscle strength. Based on Bak's criteria, all 4 patients achieved excellent results. The postoperative MR showed that the pectoral major muscle was in normal appearance. [Conclusion] Preoperative MRI and musculoskeletal ultrasonography can help to reveal the retraction and quality of the torn pectoralis major. Arthroscopic assisted small-incision repair of old pectoralis major muscle tear is feasible and minimally invasive, and does achieve satisfactory preliminary clinical results.

**Key words:** pectoralis major tear, arthroscopy, small incision, repair

胸大肌撕裂伤是一种少见的损伤, 1822年Pattisser报道了首例胸大肌撕裂。近年来随着全民健身运动的兴起, 胸大肌撕裂逐渐见诸于报道<sup>[1, 2]</sup>。胸大

肌撕裂伤通常发生在青年男性人群, 举重卧推器械训练造成损伤, 常规采用开放手术治疗<sup>[3-5]</sup>。胸大肌撕裂伤容易被误诊为一般软组织挫伤, 往往延误治疗,

DOI:10.3977/j.issn.1005-8478.2023.22.13

<sup>△</sup>基金项目:2020年军事训练伤防治研究任务项目(编号:20XLS39);海南省临床医学中心建设项目

作者简介:王俊良, 副主任医师, 副教授, 医学博士, 研究方向:运动医学和关节外科, (电话)15692537936, (电子信箱)junliangzq@126.com

\* 通信作者:刘玉杰, (电子信箱)liuyujie@163.com

一旦拖延则成为陈旧性损伤，增加诊疗难度。笔者采用超声诊断和核磁共振成像技术，进行胸大肌撕裂损伤部位的诊断，采用关节镜下胸大肌探查松解和缝合锚钉固定技术治疗陈旧性胸大肌撕裂伤，取得了良好疗效，现报告如下。

## 1 手术技术

### 1.1 术前检查

患者有运动期间胸大肌撕裂损伤史，损伤发生时患者闻及撕裂声，自觉胸前区及腋窝处肿胀疼痛。腋前壁可见淤血，局部疼痛缓解。腋前壁淤血逐渐消退后肩关节内收无力，双侧胸大肌不对称。查体见：伤侧腋前壁凹陷空虚，乳头下垂征阳性，患侧上肢抗阻内收时胸大肌隆起，内收肌力减弱，局部压痛。肌骨超声检查提示胸大肌损伤，胸大肌肌腱断裂回缩，回缩的肌腹局部隆起，MR 梯度回波序列显示胸大肌损伤处为高信号，提示胸大肌完全撕裂，肌腱断端回缩（图 1a）。

### 1.2 麻醉与体位

全身麻醉联合臂丛麻醉下手术，取沙滩椅位。术前标记体表解剖结构及手术入路。

### 1.3 手术操作

常规消毒铺无菌巾单，腋前壁局部皮下注入含有肾上腺素的生理盐水，在腋前壁间隔约 5 cm 处作关节镜手术入口。插入穿刺锥，分离皮下组织和深筋膜制作工作腔隙，置入关节镜、刨刀和射频等离子刀，清理瘢痕组织。关节镜下探查到胸大肌撕裂的肌腱残端，与术前 MR 检查显示的撕裂位置相一致（图 1b），残端与周围组织粘连，经充分松解后，肌腱有一定的移动度（图 1c）。分离并探查胸大肌撕裂的残端，用组织抓钳牵拉断端，充分评估肌腱残端的粘连和回缩程度。用肩关节缝合钩对肌腱残端进行锁边缝合。牵拉缝线保持残端张力下用软组织剥离器进一步松解胸大肌残端的粘连，使胸大肌残端被拉至肱骨大结节附近为准。

胸大肌三角肌间隙入路做长约 4 cm 切口，胸大肌的正常止点即位于二头肌腱沟的外侧唇，在切口的外侧找到肱二头肌长头腱及腱沟，高速磨钻将止点新鲜化。用 Footprint 配套开路锥间隔 2 cm 分别在止点区域的上下两端开孔，高强缝线穿过 Footprint 锚钉头端钉孔，胸大肌肌腱残端复位，将 Footprint 锚钉打入预制的骨孔内，收紧缝线，修复胸大肌腱肱骨止点。电凝止血，生理盐水冲洗伤口，检查手术修复情

况良好。逐层缝合胸大肌三角肌筋膜、皮下组织及皮肤。

### 1.4 术后处理

术后 4 周内，使用肩带固定保持上肢内收内旋位并保护肩部控制疼痛，行肘关节和腕关节的屈伸锻炼；为了避免术后关节粘连，术后第 5 周开始进行肩关节被动活动锻炼，第 8 周开始肌力主动锻炼；术后 12 周开始抗阻肌力训练；术后半年重返运动。

## 2 临床资料

### 2.1 一般资料

胸大肌陈旧性撕裂伤患者 4 例，均为男性；年龄 21~40 岁，平均（29.8±6.8）岁；左侧 1 例，右侧 3 例。所有患者均为军事训练或者健身活动中进行卧推杠铃致伤，受伤至就诊时间 2~4 个月。

### 2.2 初步结果

4 例患者均顺利完成手术，损伤类型为 Tietjen III C 型 1 例，Tietjen III D 型 3 例；手术历时 100~150 min，平均（122.5±18.2）min。随访 10~14 个月，平均（11.8±1.5）个月，末次随访患者无疼痛，肩关节外展、内收、内外旋转活动范围正常，胸大肌功能及外观改善。术后 6 个月重返体育运动，胸大肌力 5 级。参照 Bak 评价标准，优为无症状、活动范围正常，无美观方面问题，无内收力弱，能够重返体育运动；良为低于正常的活动范围、无美观方面问题，< 20%的内收力弱；可为活动范围受限，不能重返体育活动，美观状态差；差为持续疼痛，需要翻修手术；本组 4 例患者均达到优。术后 MRI 显示胸大肌肌腱复位良好，固定可靠（图 1d）。

## 3 讨论

胸大肌包括锁骨头和胸骨头两部分，两部分在一起止在肱二头肌腱沟的外侧唇，主要作用是上臂内收和内旋。胸大肌可以从起点到止点的任何部位断裂，分为直接和间接损伤，直接损伤通常导致肌腹损伤；间接损伤可导致肱骨附着点或肌腱连接处损伤。临床以间接机制导致的肌腱及附着处撕裂常见，而胸大肌锁骨胸骨起点损伤相对较少<sup>[6]</sup>。胸大肌撕裂伤的表现疼痛、力弱以及皮下血肿和局部肿胀。撕裂部位与年龄有一定的相关性，年轻人容易在肌腱连接处撕裂，而年长者则通常在肌腱与骨骼的附着处断裂<sup>[7]</sup>。

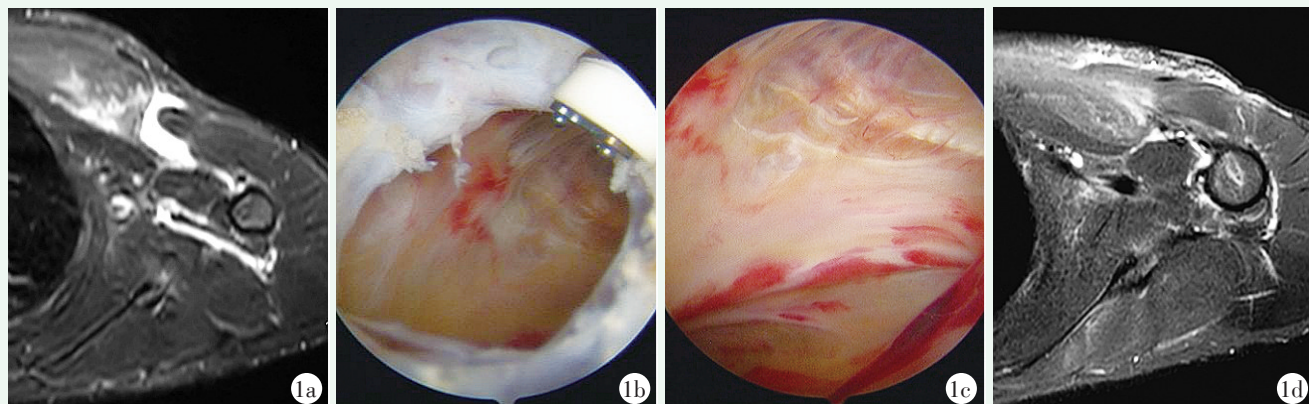


图 1 患者,男,40 岁,运动时导致左侧胸大肌撕裂伤。1a: 术前 MRI 显示胸大肌肱骨止点肌腱撕裂,断端回缩;1b: 关节镜下探查找到胸大肌撕裂的肌腱残端;1c: 经充分松解后,肌腱有一定的移动度;1d: 胸大肌肌腱残端复位,将 Footprint 锚钉打入预制的骨孔内,收紧缝线,修复胸大肌腱肱骨止点。术后磁共振检查显示胸大肌肌腱复位固定位置及形态良好。

Figure 1. A 40-year-old male suffered a laceration of the left pectoralis major tendon during exercise. 1a: Preoperative MRI showed pectoralis major tendon tear near the humerus insertion with retraction of broken end. 1b: Arthroscopic exploration of the torn pectoralis major tendon stump. 1c: After full release, the tendon has a certain degree of movement. 1d: The stump of pectoralis major tendon was reset, the footprint anchor were driven into the prefabricated bone hole, the suture was tightened to reattach the humerus insertion of pectoralis major tendon. Postoperative MRI showed that the tendon of pectoralis major was in good position and shape.

胸大肌撕裂根据其损伤位置分类:肌肉起点或肌腹撕裂、肌肉与肌腱连接处撕裂、肌腱内撕裂、肱骨止点区撕裂或肱骨止点区骨性撕脱<sup>[8]</sup>。根据撕裂的程度可分为:部分撕裂和完全撕裂。保守治疗适用于合并内科疾病、高龄、不完全撕裂或不可修复损伤的患者。保守治疗可恢复患者肢体活动范围,但患肢无力等。Bodendorfer 等<sup>[3]</sup> 研究显示急性期修复疗效明显优于晚期修复, Thompson 等<sup>[9]</sup> 建议最好在伤后 6 周内进行手术修复。

如果早期诊断不明确而延误治疗,在皮下血肿和肿胀消退后,患者有胸部畸形和力弱表现。研究显示即便延迟修复,亦比非手术治疗效果好<sup>[9-11]</sup>,因此即使早期被误诊误治,仍然建议对陈旧性损伤尽早手术治疗。

胸大肌慢性撕裂不同于急性撕裂,因为肌腱可供修复的长度可能不足以固定<sup>[12]</sup>,尤其是病程超过 8 周可能需要使用阔筋膜、半腱肌腱等自体或异体肌腱重建或加强固定<sup>[9, 13]</sup>,因此术前和术中的评估尤为重要。

术前常规进行超声和核磁共振检查,判断胸大肌撕裂的具体位置以及肌腱断端的回缩程度具有重要价值。超声检查相对廉价,但需要有经验的超声医生才能准确评估。核磁共振检查有助于对胸大肌撕裂进行完整的成像评估。Lee 等<sup>[8]</sup> 研究表明,与超声检查相比,胸大肌核磁共振检查有助于更好地评估胸大肌损

伤并排除其他病理情况。因此,超声主要用于对损伤的初步筛查,而对于手术患者术前评估,则必须采用核磁共振检查。本组病例中,术前 MR 轴位片上测量肌腱断端距离肱骨止点距离大约 65 mm,通过术中的进一步松解,达到了在附着处固定的目标。回缩程度多大就不能修复而需要肌腱移植重建还需要进一步研究。

采用的关节镜监视下探查松解,进行修复固定,是首次将关节镜微创技术应用于胸大肌撕裂伤的诊治中。根据 Pubmed 数据库的检索,在此前的研究中尚无应用此相关技术治疗胸大肌撕裂伤的报道。关节镜技术的优势首先体现在诊断价值上,可以在镜下准确确认撕裂损伤,同时可以清晰显示撕裂位置、范围以及肌腱断端回缩的程度,关节镜下手术视野清楚,明显优于开放手术探查;关节镜监视下对肌腱进行缝合并预置缝线,牵引下维持张力的状态下进行松解,可以很好地判断肌腱断端的活动度,为切开手术打好基础。

综上所述,关节镜探查下松解和镜下缝合固定术治疗陈旧性胸大肌撕裂可以取得满意的临床效果,显著改善患者的症状、肢体活动范围,上臂内收内旋肌力,提高日常生活和体育活动能力。

#### 参考文献

[1] Sahota S, Gibbs DB, Lawton CD, et al. Pectoralis major injuries in the national football league [J]. Sports Health, 2020, 12 (2) : 116-

123. DOI: 10.1177/1941738119885867.
- [2] Pedrazzini A, Banchi M, Bertoni N, et al. Pectoralis major tendon rupture in a weight lifter: a rare case [J]. *Acta Biomed*, 2017, 88 (1): 86–90. DOI: 10.23750/abm.v88i1.6177.
- [3] Bodendorfer BM, Wang DX, McCormick BP, et al. Treatment of pectoralis major tendon tears: a systematic review and meta-analysis of repair timing and fixation methods [J]. *Am J Sports Med*, 2020, 48 (13): 3376–3385. DOI: 10.1177/0363546520904402.
- [4] Sephien A, Orr J, Remaley DT. Pectoralis major tear in a 23-year-old woman while performing high-intensity interval training: a rare presentation [J]. *BMJ Case Rep*, 2020, 13 (3): e232649. DOI: 10.1136/bcr-2019-232649.
- [5] Cordasco FA, Mahony GT, Tsouris N, et al. Pectoralis major tendon tears: functional outcomes and return to sport in a consecutive series of 40 athletes [J]. *J Shoulder Elbow Surg*, 2017, 26 (3): 458–463. DOI: 10.1016/j.jse.2016.07.018.
- [6] Orvets ND, Bhale R, Budge MD. Surgical management of pectoralis major tears of the sternal origin because of seat belt trauma: a report of 2 cases [J]. *JBJS Case Connect*, 2021, 11 (3): 34534140. DOI: 10.2106/JBJS.CC.21.00431.
- [7] Berson BL. Surgical repair of pectoralis major rupture in an athlete. Case report of an unusual injury in a wrestler [J]. *Am J Sports Med*, 1979, 7 (6): 348–351. DOI: 10.1177/036354657900700608.
- [8] Lee YK, Skalski MR, White EA, et al. US and MR imaging of pectoralis major injuries [J]. *Radiographics*, 2017, 37 (1): 176–189. DOI: 10.1148/rg.2017160070.
- [9] Thompson K, Kwon Y, Flatow E, et al. Everything pectoralis major: from repair to transfer [J]. *Phys Sportsmed*, 2020, 48 (1): 33–45. DOI: 10.1080/00913847.2019.1637301.
- [10] Abbas MJ, Buckley P, Shah S, et al. Simultaneous repair of bilateral pectoralis major tendons: A case report [J]. *World J Orthop*, 2021, 12 (10): 802–810. DOI: 10.5312/wjo.v12.i10.802.
- [11] Choudhary M, Shah N, Arshad MS, et al. The outcome of surgical management of chronic pectoralis major ruptures in weightlifters [J]. *Acta Orthop Belg*, 2017, 83 (3): 433–437.
- [12] Parnes N, Tomaino MM. Chronic pectoralis major rupture in a 32-year-old man [J]. *CMAJ*, 2021, 193 (5): E172. DOI: 10.1503/cmaj.201248.
- [13] Long M, Enders T, Trasolini R, et al. Pectoralis major tendon reconstruction using semitendinosus allograft following rupture at the musculotendinous junction [J]. *JSES Open Access*, 2019, 3 (4): 328–332. DOI: 10.1016/j.jses.2019.08.007.

(收稿:2023-09-14 修回:2023-10-12)  
(同行评议专家: 王建华, 方业汉)  
(本文编辑: 闫承杰)

## 读者·作者·编者

### 本刊关于稿件诚信审核的通告

即日起本刊将对每一篇来稿进行全方位诚信审核。稿件上传投稿系统后,本刊的编辑人员会与作者联系核查稿件相关情况,可能动态地对文稿反复核对。请作者需确认投稿文章内容为本人原创,保证资料的真实性;保证不存在代写、代投行为。以下情况将被判定为涉嫌代写代投等学术不端行为,无论稿件处理至哪个阶段,均终止稿件进一步处理或直接退稿。

(1) 作者信息中提供的手机和电子信箱等联系方式非第一作者或通讯作者本人,或无效;(2) 再次投稿时,所留的电子信箱地址与历史记录不符合,且无说明;或同一作者历史记录中有多个不同电子信箱地址;(3) 不回应我们的问询,或回应不合逻辑;(4) 文稿内容描述不专业,或不符合逻辑,不符合医学伦理与规范;(5) 数据或统计值不符合逻辑,或明显错误;(6) 图片与正文描述不符合;(7) 参考文献引用与正文内容不符合。

请广大作者高度重视学术名誉,坚决反对学术不端行为,共同维护学术尊严,保证杂志的学术质量。

《中国矫形外科杂志》编辑部  
2023年3月