

· 临床研究 ·

## 距腓前韧带修复后肌内效贴抗阻平衡训练<sup>△</sup>

赵根<sup>a</sup>, 李涵<sup>a</sup>, 李宝<sup>a</sup>, 刘松波<sup>a</sup>, 段英超<sup>b</sup>, 邵兵<sup>c\*</sup>

(中国人民解放军北部战区总医院 a: 骨科; b: 康复科; c: 麻醉科, 辽宁沈阳 110016)

**摘要:** [目的] 探讨距腓前韧带 (anterior talofibular ligament, ATFL) 修复后肌内效贴抗阻平衡训练的临床效果。[方法] 2020年1月—2021年12月47例ATFL损伤患者纳入本研究, 均行镜下ATFL增强修复。随机分为两组, 试验组24例给予肌内效贴抗阻平衡训练, 传统组23例给予常规康复训练, 比较两组早期临床资料。[结果] 两组患者均顺利手术, 无严重并发症。随访平均(11.6±1.2)周, 随时间推移, 两组VAS评分、AOFAS评分、CAIT评分、单腿提踵、腓骨肌力均显著改善( $P<0.05$ )。术后10周, 试验组的VAS评分[(2.9±1.5) vs (4.1±2.1),  $P<0.05$ ]、CAIT评分[(24.0±1.4) vs (22.1±1.4),  $P<0.05$ ]、单腿提踵[(5.5±0.7) cm vs (4.5±0.6) cm,  $P<0.05$ ]、AOFAS评分[(76.8±1.9) vs (75.2±1.8),  $P<0.05$ ]和腓骨肌力[2/3/4/5: (0/1/10/13) vs (0/4/14/4),  $P<0.05$ ]显著优于传统组。[结论] 应用肌内效贴联合抗阻平衡训练能缓解疼痛, 增加踝关节周围肌肉力量、提高踝关节稳定性、改善踝关节功能。

**关键词:** 距腓前韧带, 关节镜术, 肌内效贴布, 抗阻力训练, 平衡训练

**中图分类号:** R687 **文献标志码:** A **文章编号:** 1005-8478 (2023) 23-2197-05

**Kinesio taping and resistance-balance training after arthroscopic anterior talofibular ligament repair // ZHAO Gen<sup>a</sup>, LI Han<sup>a</sup>, LI Bao<sup>a</sup>, LIU Song-bo<sup>a</sup>, DUAN Ying-chao<sup>b</sup>, SHAO Bing<sup>c</sup>. a. Department of Orthopedics; b. Department of Rehabilitation, c. Department of Anesthesia, General Hospital, Northern Theater of PLA, Shenyang 110016, China**

**Abstract:** [Objective] To evaluate the early-stage consequences of kinesio taping and resistance-balance training after arthroscopic anterior talofibular ligament (ATFL) repair. [Methods] From January 2020 to December 2021, 47 patients with ATFL injury were included in this study, and underwent endoscopic ATFL enhanced repair. They were randomly divided into two groups, 24 patients in the trial group were given kinesio taping and resistance-balance training after surgery, while other 23 patients in the traditional group were given routine rehabilitation training. The early clinical data of the two groups were compared. [Results] All patients in both groups were successfully operated on without serious complications. Over time of follow-up lasted for (11.6±1.2) weeks on a mean, the VAS, AOFAS and CAIT scores, as well as single leg calf raise and peroneal muscle strength significantly improved in both groups ( $P<0.05$ ). At 10 weeks postoperatively, the trial group proved significantly superior to the traditional group in terms of VAS [(2.9±1.5) vs (4.1±2.1),  $P<0.05$ ], CAIT [(24.0±1.4) vs (22.1±1.4),  $P<0.05$ ], the single leg heel raise [(5.5±0.7) cm vs (4.5±0.6) cm,  $P<0.05$ ], AOFAS [(76.8±1.9) vs (75.2±1.8),  $P<0.05$ ] and peroneal strength [2/3/4/5, (0/1/10/13) vs (0/4/14/4),  $P<0.05$ ]. [Conclusion] The kinesio taping and resistance-balance training after arthroscopic anterior talofibular ligament (ATFL) repair do relieve pain, increase muscle strength around ankle, improve ankle stability and function.

**Key words:** anterior talofibular ligaments, arthroscopy, kinesio taping, resistance training, balance training

踝关节扭伤是运动中较常见的损伤之一, 通常涉及踝关节外侧韧带, 其中距腓前韧带 (anterior talofibular ligament, ATFL) 是踝关节最薄弱、最容易损伤的踝外侧韧带, 扭伤后若不及时处理, 易发展为慢性外侧踝关节不稳 (chronic lateral ankle instability, CLAI)<sup>[1]</sup>, 全镜下距腓前韧带增强修复术是 ATFL 损伤有效的治疗手段, 但关于术后如何快速提高踝关节

稳定性、改善踝关节功能、增强踝周肌肉力量仍有很大的改进空间。目前, 学者对踝 ATFL 韧带损伤行 ATFL 增强修复术后采用肌内效能贴布联合抗阻力训练和平衡训练康复疗效研究较少, 本研究旨在观察利用肌内效贴布联合抗阻力训练和平衡训练方案对行全镜下 ATFL 增强修复术病例的康复疗效, 并探讨其可行性及安全性。

DOI:10.3977/j.issn.1005-8478.2023.23.16

<sup>△</sup>基金项目:军队护理创新与培育专项计划(创新)项目(编号:2121HL053)

作者简介:赵根, 研究生, 研究方向:运动医学, (电话)18372096074, (电子信箱)1849453017@qq.com

\* 通信作者:邵兵, (电子信箱)mzkshaobing@163.com

## 1 临床资料

### 1.1 一般资料

2020年1月—2021年12月在本院行全镜下距腓前韧带增强修复术治疗的病例47例，所有患者ATFL韧带损伤分级为I~II级者<sup>[2]</sup>。排除既往修复或重建手术史，外踝严重的多发韧带损伤，踝关节肌力0~2级者<sup>[3]</sup>，Hepple距骨软骨损伤分期3期及以上<sup>[4]</sup>。采用随机数字表法，分为试验组24例和传统组23例，两组性别、年龄、病程、BMI、踝肌力分级、损伤侧别等方面差异均无统计学意义( $P>0.05$ )。本研究经医院伦理委员会批准，患者均签署知情同意书。

### 1.2 手术方法

所有患者行全镜下行ATFL增强修复术。术前体

表标记(图1a)，建立前内和前外入口，清理关节内粘连的瘢痕组织，如有游离体则取出，探查ATFL腓骨侧止点撕脱，分别置入3枚3.5 mm带线无结锚钉(施乐辉公司，美国)，以缝合钩过线后缝合修复ATFL(图1b)，拉紧至合适张力后固定。

### 1.3 康复训练

术后均需佩戴支具2周，拄拐自由下地活动，2周内可行踝关节跖屈和背伸踝泵运动。后续康复如下：

试验组：3~10周采用肌内效贴抗阻平衡训练。肌内效能贴布(Kindmax Tape 5 m×5 cm)于踝关节略背伸、外翻以50%拉力贴置(图1c)，24 h贴。采用渐进式弹力带(Mrknee)，3~10周予以跖屈、背伸弹力抗阻训练(图1d)；7~10周增加内收、外展(图1e)、站立位健侧肢体抗阻训练(图1f)；7~10周行单踝提踵训练(图1g)；7~10周双足站立在木制平衡板(Aomardon)训练(图1h)。

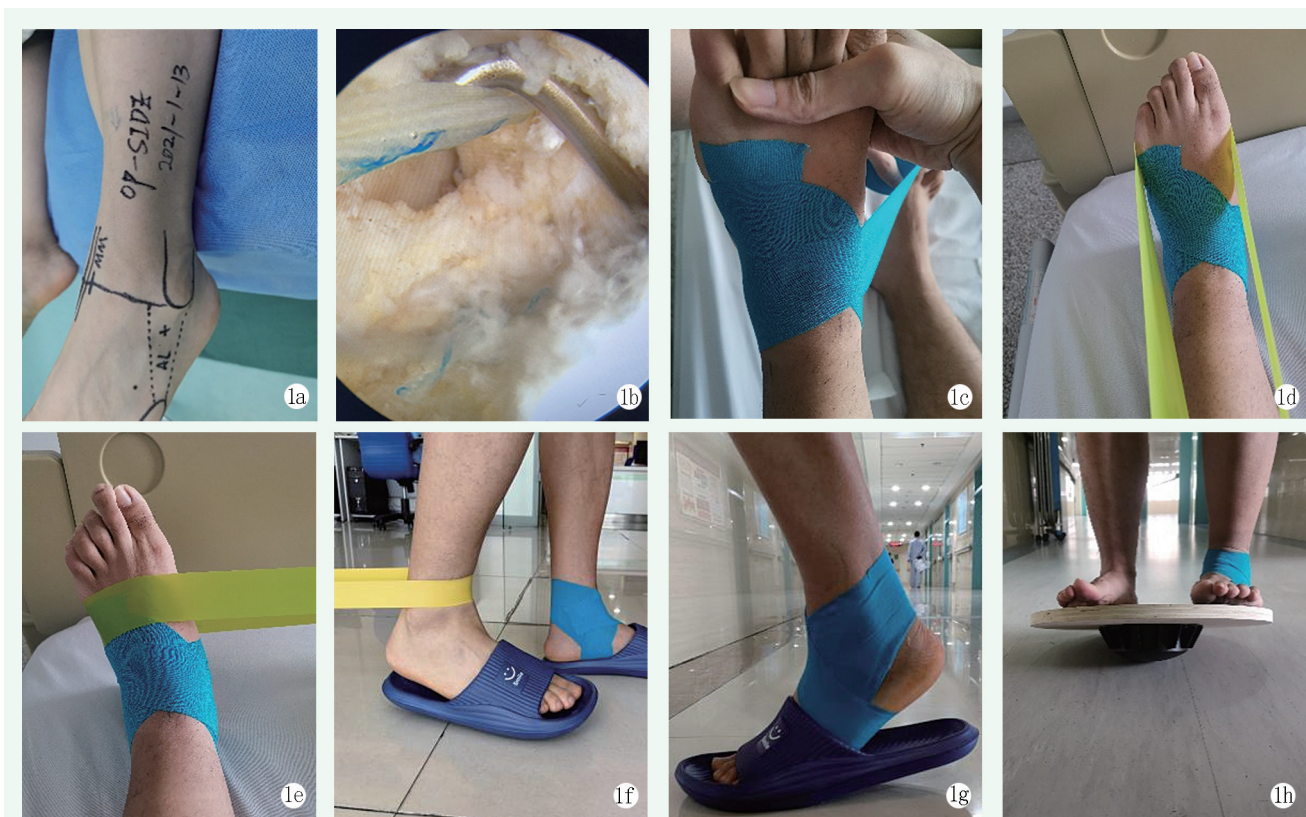


图1 患者，男，24岁。1a: 术前患肢术区标记；1b: 术中用探勾探查高强度线，张力较好；1c: 康复训练时患踝使用肌内效贴布；1d: 踝关节跖屈抗阻训练；1e: 踝关节外展抗阻训练；1f: 站立位健侧肢体抗阻训练；1g: 患肢单踝提踵训练；1h: 双踝平衡板训练。

Figure 1. A 24-year-old male. 1a: Preoperative marker of operative area of the affected limb. 1b: Intraoperative hook to explore high-strength suture with good tension. 1c: Taping injured ankle during rehabilitation training. 1d: Ankle plantarflexion resistance training. 1e: Ankle abduction resistance training. 1f: Resistance training of the unaffected limb in standing position. 1g: Single ankle heel raise training. 1h: Double ankle balance board training.

传统组：3~10周下地活动仍需佩戴支具，可行全方位踝泵运动训练，以踝关节为中心，足尽最大幅度作360°旋转，返回中立位为1组，频率同前，两侧

交替进行。除此以外还应进行膝关节及髋关节活动，防止肌肉萎缩和急性骨丢失。

### 1.4 评价指标

采用疼痛视觉模拟评分 (visual analogue scale, VAS)、Cumberland 踝关节不稳量表 (CAIT) 问卷、美国骨科足踝外科协会 (American Orthopaedic Foot and Ankle Society, AOFAS) 踝及后足评分, 患肢单腿提踵时脚跟的最大上升高度和患踝关节腓骨肌力分级评估疗效。

### 1.5 统计学方法

采用 SPSS 27.0 软件 (IBM 公司, 美国) 进行统计学分析。对符合正态分布的计量资料以  $\bar{x} \pm s$  表示, 组间比较采用独立样本 *t* 检验, 组内比较采用单因素方差分析。计数资料采用  $\chi^2$  检验或 Fisher 确切概率法。等级资料两组比较采用 Mann-Whitney *U* 检验。 $P < 0.05$  为差异有统计学意义。

## 2 结果

### 2.1 治疗期情况

所有患者手术均顺利完成, 术中无神经损伤, 手术切口均愈合良好, 未出现踝关节感染、下肢静脉血栓形成及锚钉拔出等并发症。

### 2.2 随访结果

1 例病例随访失联, 余所有患者均获随访 10~12 周, 平均 (11.6±1.2) 周。两组随访结果见表 1。随时间推移, 两组患者 VAS 评分显著减少 ( $P < 0.05$ ), AOFAS 评分、CAIT 评分、单腿提踵均显著增加 ( $P < 0.05$ ), 腓骨肌力显著改善 ( $P < 0.05$ )。术后 6、8、10 周试验组的 VAS 评分、CAIT 评分、单腿提踵均显著优于传统组 ( $P < 0.05$ )。术后 6 周, 两组 AOFAS 评分、腓骨肌力的差异无统计学意义 ( $P > 0.05$ ), 术后 8、10 周, 试验组 AOFAS 评分显著优于传统组 ( $P < 0.05$ )。术后 4、6 周, 两组腓骨肌力的差异无统计学意义 ( $P > 0.05$ ), 术后 8 周, 试验组腓骨肌力显著优于传统组 ( $P < 0.05$ )。

表 1 两组患者临床资料比较  
Table 1 Comparison of data between the two groups

指标	时间点	试验组 (n=24)	传统组 (n=22)	P 值
年龄 (岁, $\bar{x} \pm s$ )		24.3±2.8	23.9±2.9	0.651
性别 (例, 男/女)		19/5	19/3	0.702
BMI (kg/m <sup>2</sup> , $\bar{x} \pm s$ )		20.3±0.8	20.3±0.7	0.905
损伤至手术时间 (d, $\bar{x} \pm s$ )		376.3±93.2	367.0±76.4	0.717
侧别 (例, 左/右)		10/14	9/13	0.958
VAS 评分 (分, $\bar{x} \pm s$ )	术前	2.8±1.3	3.0±1.2	0.655
	术后 6 周	3.8±1.2	5.0±1.3	0.003
	术后 8 周	3.1±1.3	4.7±1.4	<0.001
	术后 10 周	2.9±1.5	4.1±2.1	0.037
	P 值	<0.001	<0.001	
AOFAS 评分 (分, $\bar{x} \pm s$ )	术后 6 周	64.0±2.1	63.0±2.2	0.132
	术后 8 周	70.0±1.7	67.9±1.7	<0.001
	术后 10 周	76.8±1.9	75.2±1.8	0.004
	P 值	<0.001	<0.001	
CAIT 评分 (分, $\bar{x} \pm s$ )	术后 6 周	19.0±1.5	17.8±2.2	0.027
	术后 8 周	21.2±1.7	18.5±2.1	<0.001
	术后 10 周	24.0±1.4	22.1±1.4	<0.001
	P 值	<0.001	<0.001	
单腿提踵 (cm, $\bar{x} \pm s$ )	术后 6 周	2.8±0.3	2.2±0.3	<0.001
	术后 8 周	4.1±0.3	3.6±0.2	<0.001
	术后 10 周	5.5±0.7	4.5±0.6	<0.001
	P 值	<0.001	<0.001	
腓骨肌力 (例, 2/3/4/5)	术后 6 周	0/6/15/3	0/10/11/1	0.116
	术后 8 周	0/2/11/11	0/8/11/3	0.005
	术后 10 周	0/1/10/13	0/4/14/4	0.033
	P 值	<0.001	0.028	



### 3 讨论

踝关节扭伤经保守治疗后约有5%~20%的患者会发展为CLAI<sup>[5]</sup>，踝关节不稳常常伴随关节软骨损伤，其症状包括踝外侧疼痛、肿胀及行走不稳等，严重者甚至导致关节炎<sup>[6]</sup>，踝关节扭伤保守治疗失败可考虑外科手术，对ATFL进行重建或修复，重建术通常适用于残存的ATFL质量较差、对运动有较高需求的运动员或肥胖者，修复术则要求有一定质量的残存韧带，修复术以各种改良Brostrom术式为代表，对残存韧带进行短缩缝合，其疗效确切，并发症少。Takao等<sup>[7]</sup>采用全内关节镜经改良套索环技术缝合ATFL残端，术后稳定性可靠，可早期下地活动和慢跑，及早恢复日常活动。在本研究中，笔者在其基础上进行了改良，采用了无结锚钉，即避免线结刺激导致疼痛对康复进程的不利影响。同时，增强技术的应用进一步增强了踝关节外侧结构的稳定性，起到了类似人工韧带<sup>[8]</sup>、internal brace的效果<sup>[9]</sup>，一项研究表明，internal brace增强修补可提高初始修补强度<sup>[10]</sup>，其高于正常ATFL强度50%以上，从而保证了术后超早期踝关节运动时的可靠性。

肌内效贴最早由日本医师Kenzo Kase<sup>[11]</sup>所研发，现已广泛延伸到临床康复等领域，与常规贴布不同，肌内效贴具有伸缩性，它主要利用贴布的黏弹性质与力学方向，配合肌动力学及生物力学的原理，针对特定的肌肉给予强化或放松治疗<sup>[12]</sup>，在维持踝关节稳定性的同时不影响其活动灵活性。此外，其黏性与弹性以及粘胶的水波纹形状，让筋膜系统能够有足够的通透性与流通，促进淋巴及血液循环，减轻肿胀，辅助排泄身体代谢物质<sup>[13]</sup>。

抗阻平衡训练对神经肌肉和本体感觉的恢复提供了有利帮助，踝关节损伤后神经肌肉激活模式的改变会导致功能不稳定、步态改变，并增加再次受伤的风险<sup>[14]</sup>。Postle等<sup>[15]</sup>的一项系统回顾和荟萃分析发现，本体感觉训练可显著改善踝关节功能指标，神经肌肉训练可降低复发性损伤和功能不稳定的发生率。从本研究结果看，两组病例康复训练6、8、10周时AOFAS评分、CAIT评分、患肢单踝提踵高度和腓骨肌肌力等级逐渐增加，VAS评分逐渐降低，两组组内比较显示各指标第10周较第6周均有显著改善。第10周时，试验组各参数指标均显著优于传统组( $P<0.05$ )，显示出更好的疗效。本研究也存在一些不足：(1)样本量较少，随访时间短；

(2)踝关节(不负重位)徒手肌力检测法是一种较好的掌握踝周肌肉力量的方法，但易受测试者主观因素的影响，尚需更量化、精确的检测方法；(3)此手术操作有一定难度，锚钉位置的选择和韧带松紧的把握需要一定时间的经验积累。

综上所述，全镜下ATFL增强修复术创伤小，并发症少，术后予以肌内效贴抗阻平衡训练较传统康复方式而言能更快速提高踝关节稳定性、改善踝关节功能，值得在临床上推广。

### 参考文献

- [1] 田晓林, 范荣, 张杰荣, 等. 慢性踝外侧不稳镜下与开放距腓前韧带重建比较[J]. 中国矫形外科杂志, 2022, 30(13): 1153-1157. DOI: 10.3977/j.issn.1005-8478.2022.13.01.  
Tian XL, Fan R, Zhang JR, et al. Arthroscopic reconstruction of anterior talofibular ligament versus open counterpart for chronic lateral ankle instability[J]. Orthop J Chin, 2022, 30(13): 1153-1157. DOI: 10.3977/j.issn.1005-8478.2022.13.01.
- [2] Elkaïm M, Thès A, Lopes R, et al. Agreement between arthroscopic and imaging study findings in chronic anterior talo-fibular ligament injuries[J]. Orthop Traumatol Surg Res, 2018, 104(8S): S207-S211. DOI: 10.1016/j.otsr.2018.09.008.
- [3] 中华人民共和国卫生部医政司. 中国康复医学诊疗规范[M]. 北京: 华夏出版社, 1998: 14-20.  
Department of Medical Affairs, Ministry of Health of the Ministry of Health of the People's Republic of China. Chinese Rehabilitation Medicine Diagnosis and Treatment Standards[M]. Beijing: Huaxia Publishing House, 1998: 14-20.
- [4] Pawik L, Pawik M, Wysoczanska E, et al. In patients with grade I and II ankle sprains, dynamic Taping seems to be helpful during certain tasks, exercises and tests in selected phases of the rehabilitation process: a preliminary report[J]. Int J Environ Res Public Health, 2022, 19(9): 5291. DOI: 10.3390/ijerph19095291.
- [5] 孙向阳, 刘阳, 付立功, 等. 慢性踝外侧不稳镜下清理联合外侧副韧带重建[J]. 中国矫形外科杂志, 2022, 30(4): 361-364. DOI: 10.3977/j.issn.1005-8478.2022.04.16.  
Sun XY, Liu Y, Fu LG, et al. Arthroscopic debridement combined with lateral collateral ligament reconstruction for chronic lateral ankle instability[J]. Orthop J Chin, 2022, 30(4): 361-364. DOI: 10.3977/j.issn.1005-8478.2022.04.16.
- [6] 尚林, 王翔宇, 王爱国, 等. 距腓前韧带重建联合踝关节镜治疗慢性踝关节外侧不稳[J]. 中国矫形外科杂志, 2019, 27(8): 744-748. DOI: 10.3977/j.issn.1005-8478.2019.08.15.  
Shang L, Wang XY, Wang AG, et al. Anterior talofibular ligament reconstruction combined with ankle arthroscopy for chronic ankle lateral instability[J]. Orthop J Chin, 2019, 27(8): 744-748. DOI: 10.3977/j.issn.1005-8478.2019.08.15.
- [7] Takao M, Inokuchi R, Jujo Y, et al. Clinical outcomes of concurrent surgery with weight bearing after modified Lasso-Loop stitch

- arthroscopic ankle stabilization [J]. *Knee Surg Sports Traumatol Arthrosc*, 2020, 5 (7) : 134-141. DOI: 10.1007/s00167-020-06264-2.
- [8] 向杜磊, 金文铭, 赵根, 等. 快速康复训练在全镜下 LARS 韧带增强修复治疗慢性踝关节不稳效果研究 [J]. *创伤与急危重病医学*, 2021, 9 (6) : 414-417. DOI: 10.16048/j.issn.2095-5561.2021.06.02.
- Xiang DL, Jin WM, Zhao G, et al. Clinical application of rapid rehabilitation after all-inside arthroscopic augmentation repair of anterior talofibular ligament with lars ligament in chronic ankle instability [J]. *Trauma Crit Care Med*, 2021, 9 (6) : 414-417. DOI: 10.16048/j.issn.2095-5561.2021.06.02.
- [9] Vega J, Montesinos R, Malagelada F, et al. Arthroscopic all-inside anterior talo-fibular ligament repair with suture augmentation gives excellent results in case of poor ligament tissue remnant quality [J]. *Knee Surg Sports Traumatol Arthrosc*, 2020, 28 (1) : 100-107. DOI: 10.1007/s00167-018-5117-x.
- [10] Viens NA, Wijdicks CA, Campbell KJ, et al. Biomechanical comparison of augmented Brostrom repair techniques with the intact anterior talofibular ligament [J]. *Am J Sports Med*, 2014, 42 (2) : 405-411. DOI: 10.1177/0363546513510141.
- [11] Kase K, Wallis JD, Kase T, et al. Clinical therapeutic applications of the kinesio taping method [M]. 2nd ed. Tokyo: Kinesio Taping Association, 2003.
- [12] 王卓婷, 左秀芹. 肌内效贴布在下肢运动伤防治中的应用综述 [J]. *解放军医学院学报*, 2021, 42 (5) : 584-587. DOI: 10.3969/j.issn.2095-5227.2021.05.020.
- Wang ZT, Zuo XQ. Research advances in Kinesio taping in prevention and treatment of lower limb athletic injuries [J]. *Acad J Chin PLA Med School*, 2021, 42 (5) : 584-587. DOI: 10.3969/j.issn.2095-5227.2021.05.020.
- [13] 余波, 祁奇, 陈文华, 等. 不同贴扎方式肌内效贴的回缩力特征及其改变皮下间隙的临床研究 [J]. *中国康复医学杂志*, 2016, 31 (3) : 296-300. DOI: 10.3969/j.issn.1001-1242.2016.03.008.
- Yu B, Qi Q, Chen WH, et al. Different application pattern of Kinesio taping on altering its retraction force and subcutaneous space of healthy adults [J]. *Chin J Rehabil Med*, 2016, 31 (3) : 296-300. DOI: 10.3969/j.issn.1001-1242.2016.03.008.
- [14] Knapik DM, Trem A, Sheehan J, et al. Conservative management for stable high ankle injuries in professional football players [J]. *Sports Health*, 2018, 10 (1) : 80-84. DOI: 10.1177/1941738117720639.
- [15] Postle K, Pak D, Smith TO. Effectiveness of proprioceptive exercises for ankle ligament injury in adults: a systematic literature and meta-analysis [J]. *Man Ther*, 2012, 17 (4) : 285-291. DOI: 10.1016/j.math.2012.02.016.
- (收稿:2022-10-21 修回:2023-06-29)  
(同行评议专家: 王丙刚, 付国建, 王艳辉, 王德欣)  
(本文编辑: 闫承杰)
- [12] 王卓婷, 左秀芹. 肌内效贴布在下肢运动伤防治中的应用综述

(上接 2196 页)

- [13] 闻志靖, 高正超, 卢腾, 等. 导航模板辅助脊柱椎弓根内固定术与传统椎弓根内固定术手术效果比较的 Meta 分析 [J]. *中国骨伤*, 2018, 31 (11) : 1069-1076. DOI: 10.3969/j.issn.1003-0034.2018.11.017.
- Wen ZJ, Gao ZC, Lu T, et al. Meta analysis of the comparison of surgical effects between navigation template assisted spinal pedicle internal fixation and traditional pedicle internal fixation [J]. *Chin J Orthop Traumatol*, 2018, 31 (11) : 1069-1076. DOI: 10.3969/j.issn.1003-0034.2018.11.017.
- [14] 麻凤玉, 李宜照, 杨涛, 等. 腰椎间盘突出脱出椎间孔镜穿刺的三维影像测量 [J]. *中国矫形外科杂志*, 2022, 30 (23) : 2197-2200. DOI: 10.3977/j.issn.1005-8478.2022.23.19.
- Ma FY, Li YZ, Yang T, et al. Preoperative image measuring for improving puncture accuracy in transforaminal endoscopic discectomy for prolapsed lumbar disc herniation [J]. *Orthop J Chin*, 2022, 30 (23) : 2197-2200. DOI: 10.3977/j.issn.1005-8478.2022.23.19.
- [15] 汤长华, 殷国勇, 韦秀芳, 等. 数字定位结合 3D 打印经皮穿刺导板在经皮椎间孔镜手术治疗腰椎管狭窄症中的应用 [J]. *中国骨与关节损伤杂志*, 2022, 37 (3) : 234-237. DOI: 10.7531/j.issn.1672-9935.2022.03.003.
- Tang CH, Yin GY, Wei XF, et al. Application of digital positioning combined with 3D printing percutaneous puncture guide plate in treatment of lumbar spinal stenosis by percutaneous intervertebral foramen surgery [J]. *Chin J Bone Joint Injury*, 2022, 37 (3) : 234-237. DOI: 10.7531/j.issn.1672-9935.2022.03.003.
- (收稿:2023-01-18 修回:2023-06-19)  
(同行评议专家: 孙海涛, 赵志刚, 孟庆溪, 尚明富, 孙保勇)  
(本文编辑: 郭秀婷)