

· 临床研究 ·

## “杯叠杯”技术处理 AAOS IIb 髋臼骨缺损

李帅垒, 潘建康, 孙永强\*

(河南省洛阳正骨医院人工关节翻修科, 河南郑州 450000)

**摘要:** [目的] 评价“杯叠杯”(Cup-on-cup)技术处理 AAOS IIb 型髋臼骨缺损类型中的临床结果。[方法] 回顾性分析 2016 年 2 月—2017 年 4 月于本院行“杯叠杯”技术进行髋关节翻修的 22 例患者的临床资料。评估临床和影像学效果。[结果] 所有患者均顺利完成手术, 术中无血管、神经损伤等严重并发症。随访时间平均 (5.3±1.1) 年。与术前相比, 末次随访时, 患者 Harris 评分 [(45.5±10.3) vs (90.4±10.6),  $P<0.05$ ]、髋关节屈-伸 (range of motion, ROM) [(78.2±13.6)° vs (103.3±20.4)°,  $P<0.05$ ]、髋内-外旋 ROM [(26.1±10.7)° vs (46.6±17.9)°,  $P<0.05$ ]、疼痛 VAS [(8.3±1.3) vs (3.1±0.4),  $P<0.05$ ] 均显著改善, 双下肢长度差显著减小 [(15.1±2.5) mm vs (4.4±1.6) mm,  $P<0.05$ ]。影像方面, 与术前相比, 末次随访时, 旋转中心 (center of rotation, COR) 纵向偏移 [(47.2±10.5) mm vs (20.5±5.7) mm,  $P<0.05$ ]、COR 横向偏移 [(15.5±8.4) mm vs (4.8±3.5) mm,  $P<0.05$ ] 均显著减小。[结论] “杯叠杯”技术处理 AAOS IIb 型髋臼骨缺损类型的初步临床效果满意。

**关键词:** 全髋关节置换术, 髋臼骨缺损, 髋翻修置换术, “杯叠杯”技术

**中图分类号:** R687      **文献标志码:** A      **文章编号:** 1005-8478 (2023) 24-2286-04

**Cup-on-cup technique in revision surgery for acetabular component loosening with AAOS IIb acetabular bone defect // LI Shuai-lei, PAN Jian-kang, SUN Yong-qiang. Department of Revision Joint Surgery, Luoyang Orthopedic Hospital of Henan Province, Zhengzhou 450000, China**

**Abstract:** [Objective] To evaluate the clinical outcome of cup-on-cup technique used in revision surgery for acetabular component loosening with AAOS IIb acetabular bone defect. [Methods] A retrospective study was performed on 22 patients who underwent revision hip arthroplasty by cup-on-cup technique in our hospital from February 2016 to April 2017. The clinical and radiological data were evaluated. [Results] All patients had the revision THA performed successfully, without vascular, nerve injury and other serious complications, and followed up for (5.3±1.1) years on an average. Compared with those preoperative, the Harris score [(45.5±10.3) vs (90.4±10.6),  $P<0.05$ ], hip flexion-extension range of motion (ROM) [(78.2±13.6)° vs (103.3±20.4)°,  $P<0.05$ ], hip internal-external rotation ROM [(26.1±10.7)° vs (46.6±17.9)°,  $P<0.05$ ], pain VAS score [(8.3±1.3) vs (3.1±0.4),  $P<0.05$ ], and the leg length discrepancy [(15.1±2.5) mm vs (4.4±1.6) mm,  $P<0.05$ ] improved significantly at the latest follow up. Radiographically, compared with those preoperatively, both the vertical deviation of the center of rotation (COR) [(47.2±10.5) mm vs (20.5±5.7) mm,  $P<0.05$ ], and the transvers deviation of COR [(15.5±8.4) mm vs (4.8±3.5) mm,  $P<0.05$ ] significantly reduced at the latest follow-up. [Conclusion] The preliminary clinical consequence of cup-on-cup technique is satisfactory for AAOS IIb acetabular defect.

**Key words:** total hip arthroplasty, acetabular bone defect, revision hip arthroplasty, cup-on-cup technique

目前对于髋臼侧骨缺损的处理有很多种方法: Jumbo 杯、多孔金属垫块、加强杯、定制臼杯、打压植骨等<sup>[1]</sup>, 在临床中均证实为有效的治疗方法。2021 年挪威关节登记系统显示所有髋关节翻修病例中 70 岁以上的患者几乎占 50%<sup>[2]</sup>, 该类患者高龄、内科疾病多, 如何快速完成手术, 减少患者术中出血量, 减少应激反应, 减少术后并发症成为治疗的关键。本研究通过使用“杯叠杯”(cup-on-cup)技术处理

AAOS IIb 型髋臼骨缺损 22 例<sup>[3]</sup>, 平均随访 5 年, 收到满意临床效果, 报道如下。

### 1 临床资料

#### 1.1 一般资料

回顾性分析 2016 年 2 月—2017 年 4 月于河南省洛阳正骨医院(河南省骨科医院)收治且应用“杯叠

杯”技术行髋臼侧翻修 22 例患者的临床资料。患者均为髋臼侧骨缺损 AAOS IIb 型骨缺损（单向型骨缺损），美国麻醉医师协会（American Society of Anesthesiologists, ASA）分级 III 级及以上；并排除感染、一般情况较好、活动量较大的患者，或不能耐受手术及随访时间不超过 2 年者。其中男 10 例：女 12 例，年龄 65~75 岁，平均  $(70.6 \pm 4.3)$  岁，身体质量指数 (body mass index, BMI)  $22.5 \sim 33.5 \text{ kg/m}^2$ ，平均  $(27.7 \pm 5.8) \text{ kg/m}^2$ ，ASA 分级 III 期 20 例、IV 期 2 例。本研究经医院伦理委员会审批，所有患者术前均签署手术知情同意书。

### 1.2 手术方法

术前测量患侧髋臼旋转中心，评估骨缺损，测量髋臼入口处直径大小，必要时评估臼杯和髂血管的关系（图 1a）。完善炎性指标血沉、C-反应蛋白等检

查，常规术前完善关节液检查，排除感染。

取长约 20 cm 后外侧入路逐层显露髋关节，取出松动的髋臼假体，彻底去除髋臼内部的瘢痕组织显露髋臼的骨性结构，评估骨量缺损情况；依据术前计划，进行内杯髋臼锉磨，锉磨时应考虑髋臼真杯置入位置（图 1b）。因髋臼真杯的角度和位置基本固定，运用支撑杯填补骨缺损并匹配髋臼真杯，防止双杯之间空隙太大，这样水泥厚度过厚，机械稳定性相对降低。运用试模评估支撑杯置入位置，然后进行髋臼真杯的锉磨并安放髋臼杯，注意臼杯叠加时的位置关系并标记；位置满意后，安装假体：先置入支撑杯，将其压配稳定后，支撑杯内侧面使用磨钻粗糙化，并使用骨水泥填充；置入髋臼杯并压配满意，取出髋臼真杯钉孔溢出的骨水泥，待水泥完全硬化后，置入髋臼内衬（图 1c, 1d）。

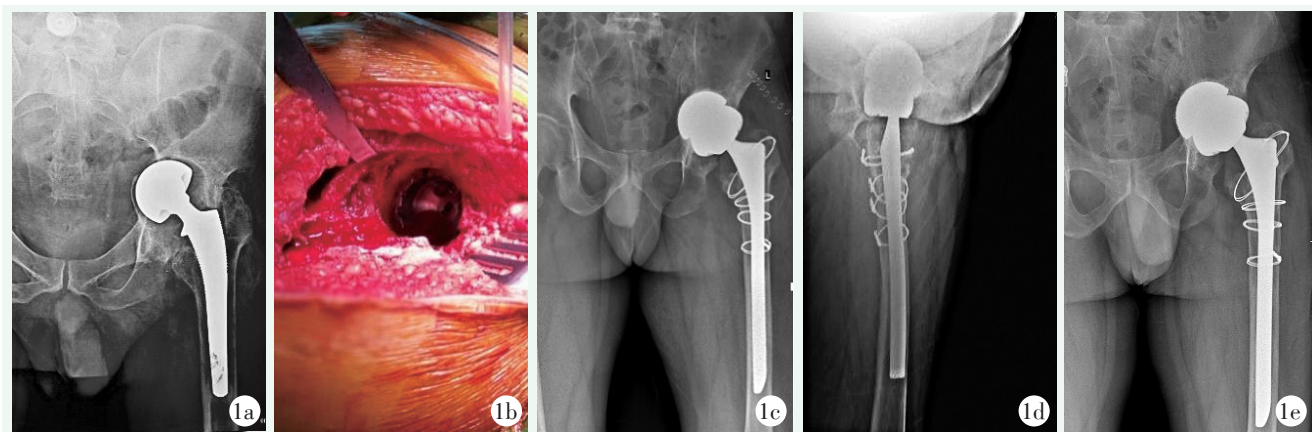


图 1 患者，男，72 岁，左髋置换术后 15 余年，疼痛 5 年，髋臼侧骨缺损为 AAOS IIb 型，予以行“杯叠杯”技术对髋臼进行翻修术，股骨侧行全涂层柄予翻修。1a: 术前髋关节正位 X 线片示髋臼侧骨缺损；1b: 术中探查假体稳定；1c, 1d: 术后即刻髋关节正位 X 线片示假体位置良好；1e: 术后 5 年复查时髋关节正位 X 线片示髋关节旋转中心得到重建。

Figure 1. A 72-year-old male who got AAOS IIb type acetabular bone defect more than 15 years after left THA and pain for 5 years, received the revision with "cup-on-cup" technique for the acetabular side, and fully coated stem for the femoral side. 1a: Preoperative anteroposterior (AP) X-ray showed acetabular component displacement with bone defect. 1b: Intraoperative exploration of the acetabulum. 1c, 1d: AP and lateral X-rays immediately postoperatively showed all the prosthetic components were in good position. 1e: AP radiograph 5 years after the revision surgery showed that the center of rotation of the hip was reconstructed properly without signs of prosthetic loosening.

### 1.3 评价指标

记录围手术期资料。采用 Harris 评分、髋关节屈-伸活动度 (range of motion, ROM)、髋内-外旋 ROM、疼痛视觉模拟量表 (visual analog scale, VAS) 评价临床效果。行影像检查，通过骨盆正位 X 线片对旋转中心 (center of rotation, COR)<sup>[4]</sup>、双下肢长度差、髋臼假体周围透亮线<sup>[5]</sup>进行评估。

### 1.4 统计学方法

采用 SPSS 22.00 统计软件进行统计分析，计量

资料以  $\bar{x} \pm s$  表示，采用配对 *T* 检验， $P < 0.05$  表示差异具有统计学意义。

## 2 结果

### 2.1 临床结果

所有患者均顺利完成手术，术中均未出现重要血管、神经损伤等严重并发症。手术时间为  $(97.2 \pm 12.4) \text{ min}$ ，术中出血量  $(850.5 \pm 34.8) \text{ ml}$ 。12 例

(54.5%) 患者术中、术后给予输血治疗。术后 24 h 内拔出引流管，术后第 1 d 即可在保护下下床活动，3 个月内患肢部分负重，3 个月后即可完全负重。术后 1 周时 1 例患者出现切口相关并发症，予以调整抗凝方案、休息等对症治疗后，伤口愈合且未出现假体周围感染。1 例患者在术后 1 个月时出现髋关节脱位，予以闭合复位、支具外固定 4 周对症处理；1 例在术后 2 个月发生假体周围感染，予以更换内衬及人工股骨头、使用抗生素治疗后，患者康复治愈。

所有患者均获随访 3~6.5 年，平均 (5.3±1.1) 年，其中 3 例在随访期间死亡，死亡原因与本次髋关节翻修无关。与术前相比，末次随访，患者 Harris 评分、髋关节屈-伸 ROM、髋内-外旋 ROM、VAS 评分均显著改善 ( $P<0.05$ )。髋关节旋转中心得到重建，双下肢长度差显著减小 ( $P<0.05$ ) (表 1)。

表 1 22 髋临床及影像资料 ( $\bar{x} \pm s$ ) 与比较

指标	术前	末次随访	P 值
Harris 评分 (分)	45.5±10.3	90.4±10.6	<0.001
髋屈-伸 ROM (°)	78.2±13.6	103.3±20.4	0.022
髋内-外旋 ROM (°)	26.1±10.7	46.6±17.9	0.018
VAS 评分 (分)	8.3±1.3	3.1±0.4	0.032
COR 纵向偏移 (mm)	47.2±10.5	20.5±5.7	0.016
COR 横向偏移 (mm)	15.5±8.4	4.8±3.5	0.028
双下肢长度差 (mm)	15.1±2.5	4.4±1.6	0.003

## 2.2 影像评估

根据 Moore 标准<sup>[5]</sup>，随访期间的所有患者影像学资料均未显示假体失败。与术前相比，末次随访时，COR 纵向偏移、COR 横向偏移均显著减小 ( $P<0.05$ )。以无菌性松动为终点，假体存留率为 100%；以任何原因的翻修，假体存留率为 95.4%。

## 3 讨论

Cup-on-cup 技术对于 AAOS IIb 型是一种有效的解决方案。该手术技术的指征是高龄、单向骨缺损。术中通过将第 1 个生物臼杯 (支撑杯) 压配入单向骨缺损处实现初始稳定性，通过骨水泥将支撑杯和第 2 个生物杯 (髋臼真杯) 连接实现应力传导。理论上形成一个异形杯，支撑杯与宿主骨之间存在骨接触和压配，髋臼真杯在边缘也和宿主骨存在骨接触和压配，

该结构的长期稳定性是通过支撑杯和髋臼真杯的骨整合来实现的。该技术可以分别处理髋关节翻修手术中的两个主要问题：骨缺损和稳定性。

与 Jumbo 杯相比<sup>[6, 7]</sup>，这种手术技术可以显著减少髋关节旋转中心上移和内移。多种金属骨小梁或 cup cage 具有较好的效果<sup>[8, 9]</sup>；但上述方法更昂贵，且该种技术的界面较多，增加了失败的风险；打压植骨技术在处理髋臼骨缺损中，取得了良好的中期及远期随访效果<sup>[10]</sup>，但该技术难度高、手术时间长，对于特定人群的髋关节翻修，如高龄、身体条件差的患者，该方法不一定是最佳选择；文献报道定制的髋臼假体效果满意<sup>[1, 11, 12]</sup>，然而这种技术不允许在术中对假体进行任何调整，这强调了术前计划准确性的重要性。尽管如此，定制假体的过程通常需要几周的时间，期间骨缺损可能会加剧。

Webb 等<sup>[13]</sup>报道使用该技术在髋臼翻修中的应用，其术后脱位率为 25%，失败率较高，作者随访时间为 2.4 年，该技术的髋臼假体存留率为 88.2%，作者将采用该方法骨缺损的分型为 Paprosky 分型 II-IA 和 IIIB 型，失败率高和其适应证选择相对较宽泛有关。LOPPINI 等<sup>[14]</sup>平均随访了 34 个月，该技术的髋臼存留率为 100%。

本研究的优势在于使用单中心的临床数据；患者骨缺损的临床分型具有同质性、患者的选择性上具有相同的指征。然而，也具有一定的局限性：由于缺乏对照组，因此无法将该技术的结果与其他策略进行比较；此外，样本量小、随访时间短也是本研究的局限性之一。然而，如前所述，由于髋臼骨缺损的形态各异、且处理困难等特征，cup-on-cup 的适应证非常狭窄。尚需要随访时间更长的研究，以更好地阐明在全髋关节翻修中 cup-on-cup 技术的并发症、长期随访的临床和影像学结果。

## 参考文献

- [1] Tikhilov RM, Dzhavadov AA, Kovalenko AN, et al. Standard versus custom-made acetabular implants in revision total hip arthroplasty [J]. J Arthroplasty, 2022, 37 (1): 119-125. DOI: 10.1016/j.arth.2021.09.003.
- [2] Dale H, Børsheim S, Kristensen TB, et al. Perioperative, short-, and long-term mortality related to fixation in primary total hip arthroplasty: a study on 79,557 patients in the -Norwegian Arthroplasty Register [J]. Acta Orthop, 2020, 91 (2): 152-158. DOI: 10.1080/17453674.2019.1701312.
- [3] D'Antonio JA, Capello WN, Borden LS, et al. Classification and management of acetabular abnormalities in total hip arthroplasty

- [J]. Clin Orthop Relat Res, 1989, (243) : 126–137. DOI: 10.1007/BF00272126.
- [4] Siegmeth A, Duncan CP, Masri BA, et al. Modular tantalum augments for acetabular defects in revision hip arthroplasty [J]. Clin Orthop Relat Res, 2009, 467 (1) : 199–205. DOI: 10.1007/s11999-008-0549-0.
- [5] Moore MS, McAuley JP, Young AM, et al. Radiographic signs of osseointegration in porous-coated acetabular components [J]. Clin Orthop Relat Res, 2006, 444: 176–183. DOI: 10.1097/01.blo.0000201149.14078.50.
- [6] Shen X, Tian H, Li Y, et al. Acetabular revision arthroplasty based on 3-dimensional reconstruction technology using jumbo cups [J]. Front Bioeng Biotechnol, 2022, 10: 799443. DOI: 10.1007/s00402-007-0492-7.
- [7] Sonn KA, Deckard ER, Meneghini RM. No difference in dislocation rates comparing large diameter jumbo femoral heads and dual-mobility bearings in revision total hip arthroplasty [J]. J Arthroplasty, 2021, 36 (11) : 3716–3721. DOI: 10.1016/j.arth.2021.07.008.
- [8] Shen X, Qin Y, Li Y, et al. Trabecular metal versus non-trabecular metal acetabular components for acetabular revision surgery: A systematic review and meta-analysis [J]. Int J Surg, 2022, 100: 106597. DOI: 10.1016/j.ijssu.2022.106687.
- [9] 焦强, 张志强, 王涛, 等. 钽金属杯联合垫块治疗髋关节翻修髋臼骨缺损 [J]. 中国矫形外科杂志, 2021, 29 (4) : 370–372. DOI: 10.3977/j.issn.1005-8478.2021.04.21.
- Jiao Q, Zhang ZQ, Wang T, et al. Tantalum metal cup combined with pad for the treatment of hip joint revision acetabular bone defect [J]. Orthop J Chin, 2021, 29 (4) : 370–372. DOI: 10.3977/j.issn.1005-8478.2021.04.21.
- [10] Rohe S, Dörr N, Böhle S, et al. Mid-term results in revision hip arthroplasty with impaction bone grafted cup reconstruction for acetabular defects [J]. Sci Rep, 2022, 12 (1) : 13322. DOI: 10.1038/s41598-022-17526-z.
- [11] Zhang Y, Gao Z, Zhang B, et al. The application of custom-made 3D-printed titanium augments designed through surgical simulation for severe bone defects in complex revision total hip arthroplasty [J]. J Orthop Traumatol, 2022, 23 (1) : 37. DOI: 10.1186/s10195-022-00656-5.
- [12] 李科伟, 王爱国, 王少华, 等. 3D 打印髋臼组件在髋臼松动骨缺损翻修的应用 [J]. 中国矫形外科杂志, 2021, 29 (14) : 1330–1332. DOI: 10.3977/j.issn.1005-8478.2021.14.19.
- Li KW, Wang AG, Wang SH, et al. 3D printed acetabular components used in revision hip arthroplasty for acetabular cup loosening combined with bone defect [J]. Orthop J Chin, 2021, 29 (14) : 1330–1332. DOI: 10.3977/j.issn.1005-8478.2021.14.19.
- [13] Webb JE, McGill RJ, Palumbo BT, et al. The double-cup construct: a novel treatment strategy for the management of Paprosky IIIA and IIIB acetabular defects [J]. J Arthroplasty, 2017, 32 (9s) : S225–S231. DOI: 10.1016/j.arth.2017.04.017.
- [14] Loppini M, Schiavi P, Rocca AD, et al. Double-trabecular metal cup technique for the management of Paprosky type III defects without pelvic discontinuity [J]. Hip Int, 2018, 28 (2\_suppl) : 66–72. DOI: 10.1177/1120700018813208.

(收稿:2022-10-14 修回:2023-06-05)

(同行评议专家: 付国建, 黄添隆, 李洪星)

(本文编辑: 郭秀婷)