

· 临床研究 ·

## 胸腰椎骨折椎弓钉固定伤椎体内植骨

苏中翔<sup>1</sup>, 庄青山<sup>2\*</sup>, 徐琨<sup>2</sup>, 陈乃旺<sup>2</sup>, 张骁<sup>2</sup>

(1. 潍坊医学院, 山东潍坊 261042; 2. 潍坊市人民医院脊柱微创外科, 山东潍坊 261041)

**摘要:** [目的] 评价椎弓钉固定骨水泥穿刺锥伤椎椎体内植骨治疗胸腰椎骨折的临床效果。[方法] 回顾性分析 2018 年 1 月—2022 年 6 月的采用上述方法治疗的 55 例胸腰椎骨折患者的临床资料, 椎弓钉固定复位后, 应用骨水泥穿刺锥行伤椎“空壳”靶向穿刺, 向椎体内植骨。评价患者的临床与影像资料。[结果] 55 例患者均完成手术, 术后所有患者均未出现神经损伤等并发症, 术中透视见椎弓根钉位置满意, 手术时间 (82.6±13.8) min、出血量 (51.5±15.7) ml, 随访 (18.8±8.7) 个月。与术前相比, 术后 3 d 和末次随访时 VAS 评分显著下降 [(7.2±1.3), (2.0±1.3), (1.0±1.3),  $P<0.001$ ]。影像方面, 与术前相比, 术后 3 d 和末次随访时伤椎压缩率 [(42.6±9.6)%, (2.1±1.5)%, (3.2±0.9)%,  $P<0.001$ ] 和局部后凸 Cobb 角 [(24.1±5.5)°, (3.0±2.2)°, (3.2±2.1)°,  $P<0.001$ ] 均显著减少。至末次随访时, 伤椎内植骨均达骨性愈合, 伤椎椎体高度无明显丢失, 无内固定装置的松动断裂。[结论] 椎弓钉固定骨水泥穿刺锥伤椎椎体内植骨治疗胸腰椎骨折, 可获得稳定的骨折复位固定, 避免复位后高度丢失。

**关键词:** 胸腰椎骨折, 骨水泥穿刺锥, 椎体内植骨, 空壳现象, 靶向穿刺

**中图分类号:** R683.2      **文献标志码:** A      **文章编号:** 1005-8478 (2023) 24-2290-04

**Pedicle screw fixation combined with bone grafting into the affected vertebral body for thoracolumbar fractures // SU Zhong-Xiang<sup>1</sup>, ZHUANG Qing-shan<sup>2</sup>, XU Kun<sup>2</sup>, CHEN Nai-wang<sup>2</sup>, ZHANG Xiao<sup>2</sup>. 1. Weifang Medical College, Weifang 261042, China; 2. Department of Minimally Invasive Spinal Surgery, People's Hospital of Weifang City, Weifang 261041, China**

**Abstract:** [Objective] To evaluate the clinical outcomes of pedicle screw fixation combined with bone grafting into the affected vertebral body for thoracolumbar fractures. [Methods] A retrospective study was conducted on 55 patients who were treated with the above surgical methods for thoracolumbar fractures from January 2018 to June 2022. After fixation and reduction with pedicle screw-rod system, targeted puncture aimed the "cavity" of injured vertebrae was performed with bone cement puncture needle, and bone graft was implanted into the vertebral body through the needle. Clinical and imaging data of the patients were evaluated. [Results] All the 55 patients were operated on smoothly, without complications, such as nerve injury, while with satisfactory position of pedicle screw placed revealed by intraoperative fluoroscopy, operation time of (82.6±13.8) min and intraoperation blood loss of (51.5±15.7) ml. All the patients were followed up for (18.8±8.7) months on an average. Compared with that preoperatively, the VAS score significantly decreased 3 days postoperatively and at the latest follow-up [(7.2±1.3), (2.0±1.3), (1.0±1.3),  $P<0.001$ ]. Radiographically, the vertebral body compression ratio [(42.6±9.6)%, (2.1±1.5)%, (3.2±0.9)%,  $P<0.001$ ] and local kyphotic Cobb angle [(24.1±5.5)°, (3.0±2.2)°, (3.2±2.1)°,  $P<0.001$ ] significantly reduced. At the last follow-up, all the injured vertebral body got bony healing without obvious loss of vertebral height, and no loosening or fracture of internal fixation devices. [Conclusion] The pedicle screw fixation combined with bone grafting into the affected vertebral body for thoracolumbar fractures does obtain more stable fracture reduction and fixation to avoid vertebral height loss.

**Key words:** thoracolumbar fracture, bone cement puncture needle, bone graft into vertebral body, vacuum sign, targeted puncture

胸腰椎骨折在临床上较为多见, 经后路椎弓根钉棒系统撑开复位内固定术可充分矫正后凸畸形并恢复椎体的高度, 是常用的手术方式之一<sup>[1]</sup>。撑开复位后, 骨折的椎体非常容易形成椎体内“空壳样变”, 使前中柱失去结构完整性, 直接降低其承受纵向压缩负荷的能力, 进而导致骨折复位丢失甚至迟发性后凸

畸形, 有报道表明采用经椎弓根行伤椎椎体内植骨可以增强椎体的支撑作用, 并发挥骨诱导、骨支架作用, 重建前中柱稳定性, 进而防止椎体高度丢失和内固定失败等并发症发生<sup>[2-5]</sup>。

目前通过植骨漏斗植骨是临床上常用的椎体内植骨方法, 植骨漏斗直径 6 mm, 受椎弓根内空间限

DOI: 10.3977/j.issn.1005-8478.2023.24.17

作者简介: 苏中翔, 硕士研究生在读, 研究方向: 脊柱外科, (电话)17865739963, (电子信箱)1332966218@qq.com

\* 通信作者: 庄青山, (电话)13345265678, (电子信箱)zhuangqingshan@126.com

制，无法调节漏斗方向，很难将漏斗置入“空腔”内，骨粒无法到达骨缺损区域，因而植骨量、植骨效果都有限。骨水泥穿刺锥直径 4 mm，可根据手术情况调节穿刺方向、深度，到达椎体内“空腔”，实现“靶向穿刺”、“靶向植骨”的效果。本研究应用椎弓根螺钉撑开复位内固定结合骨水泥穿刺锥伤椎椎体内植骨治疗 55 例胸腰椎骨折取得满意的效果，报道如下。

## 1 临床资料

### 1.1 一般资料

2018 年 1 月—2022 年 6 月收治的胸腰椎压缩及爆裂骨折患者 55 例，均为新鲜单椎体骨折，伤椎位于 T<sub>11</sub>~L<sub>3</sub> 节段，无神经症状。男 36 例，女 19 例，年龄 19~68 岁，平均 (53.0±5.2) 岁；X 线片、CT、MR 平扫检查证实新鲜单椎体骨折 (图 1a)，骨密度检查提示无重度骨质疏松。术前常规行心电图、胸片及血液指标等检测，排除手术禁忌证。本研究经医院医学伦理委员会批准，所有患者均知情同意。

### 1.2 手术方法

以伤椎为中心行后正中切口，经多裂肌间隙入路，在伤椎相邻上下椎体置入椎弓根螺钉，安装一侧连接棒并撑开复位。骨折塌陷区复位后会因为骨缺损而形成“空腔”。伤椎骨折另一侧置入骨水泥穿刺锥，根据 C 形臂 X 线机透视调整穿刺锥的方向、深度，将穿刺锥末端置入“空腔” (图 1b)。C 形臂 X 线机透视观察骨折复位情况，如果骨折复位欠佳可置入球囊，进一步行球囊撑开复位 (图 1c)，将植骨材料人工骨或自体骨修剪成直径 2~3 mm 的骨条或骨粒，将植骨材料经穿刺锥尾端置入穿刺锥套管内，用锥芯将植骨材料推入伤椎“空腔”中，初始植骨时没有阻力或阻力很小，随着植骨量的增加阻力会逐渐增大，夯实植骨材料对塌陷的椎体有进一步复位的作用，直到阻力较大时停止植骨 (图 1d)。植骨完成后取出穿刺锥，在穿刺位置置入椎弓根螺钉，安装连接棒。对侧同样方法植骨、置钉、安装连接棒。常规冲洗并闭合刀口，放置引流，逐层缝合刀口。

术后常规 24 h 给予预防感染治疗，引流液 <50 ml 时拔出引流管，佩戴支具下床活动，支具使用 2~3 个月。

### 1.3 评价指标

记录手术时间及术中出血量，比较术前、术后 3 d、末次随访时的疼痛 VAS 评分、Cobb 角、椎体前

缘高度，计算伤椎压缩率=(1-伤椎椎体前缘高度/伤椎椎体后缘高度)×100%。观察末次随访伤椎椎体高度丢失、后凸畸形及内固定装置的松动断裂情况。

### 1.4 统计学方法

采用 SPSS 20.00 软件，计量资料以  $\bar{x} \pm s$  表示，采用重复方差分析，检验水准： $\alpha=0.05$ 。 $P<0.05$  为差异有统计学意义。

## 2 结果

### 2.1 临床结果

55 例患者均完成手术，术后所有患者均未出现神经损伤等并发症，术中透视见椎弓根钉位置满意，手术时间 (82.6±13.8) min、出血量 (51.5±15.7) ml。

患者术后随访 (18.8±8.7) 个月，临床资料见表 1，随时间推移 VAS 评分显著下降 ( $P<0.05$ )。

### 2.2 影像评估

影像资料见表 1，与术前相比，术后 3 d 和末次随访时伤椎压缩率和局部后凸 Cobb 角均显著减少 ( $P<0.05$ )。末次随访时复查 CT 示伤椎内植骨均达骨性愈合，未发生“空壳样变”，伤椎椎体无明显高度丢失，无后凸畸形发生及内固定装置的松动断裂 (图 1e~1h)。

表 1 55 例患者临床及影像资料与比较

Table 1 Comparison of clinical and imaging data of the 55 patients

时间点	疼痛 VAS 评分 (分)	伤椎压缩率 (%)	局部 Cobb 角 (°)
术前	7.2±1.3	42.6±9.6	24.1±5.5
术后 3 d	2.0±1.3	2.1±1.5	3.0±2.2
末次随访	1.0±1.3	3.2±0.9	3.2±2.1
P 值	<0.001	<0.001	<0.001

## 3 讨论

胸腰椎骨折后椎体内的骨小梁支架结构被压缩、相互嵌插，虽然经手术治疗恢复了椎体高度，但伤椎内仍存在较大“空腔”，椎体内“空腔”由纤维组织填充，这些纤维组织在椎体内起不到轴向支撑效果。因椎体“空腔”效应而愈合不良，不能达到真正的骨性愈合，无法维持椎体正常的强度，严重降低了胸腰椎骨折的治疗效果<sup>[6]</sup>。伤椎椎体前缘高度恢复的程度是导致椎体内出现空洞的重要原因，椎体压缩程度越高，恢复程度越多，则椎体内形成的“空腔”的概率



就越大,在不进行椎体内植骨的情况下,出现空洞的概率越高<sup>[7]</sup>。目前普遍认为伤椎应行椎体内植骨直接重建伤椎的前中柱,恢复脊柱前中柱强度及生物力学

稳定性,从而在长期负重的情况下,可以保证 Cobb 角得到有效矫正和椎体高度不会再度丢失。基于此,作者采取经椎弓根伤椎椎体内植骨技术。

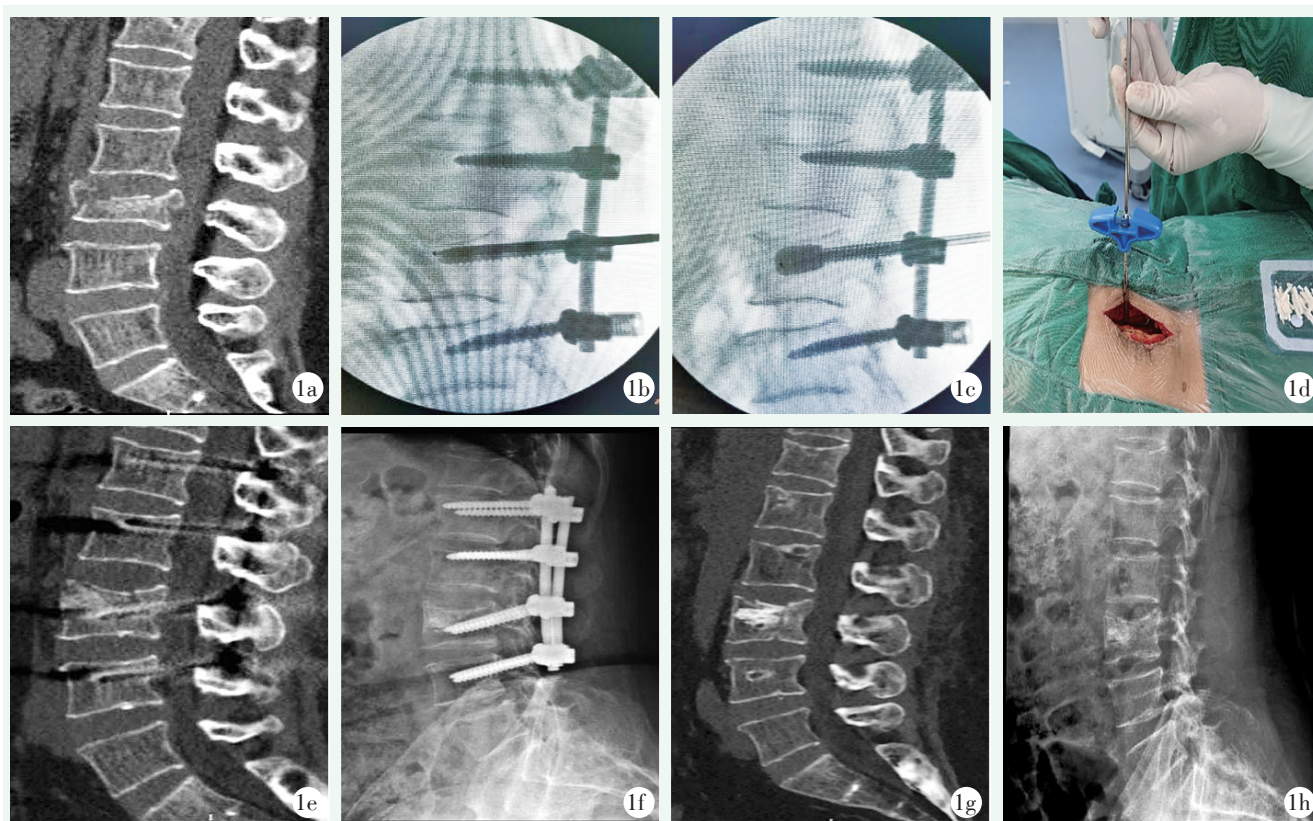


图 1 患者,女,60 岁, L<sub>3</sub>爆裂骨折行多裂肌间隙入路椎弓根螺钉内固定术伤椎椎体内植骨。1a: 术前 CT 平扫示前中柱爆裂性骨折,骨折块侵入椎管; 1b: 术中侧位 X 线片示根据患者伤椎情况规划置入骨水泥穿刺锥方向,实现“靶向穿刺”; 1c: 术中应用球囊到达骨折区域,进一步撑开复位; 1d: 多裂肌间隙入路椎体内植骨图像; 1e: 术后 3 d 复查 CT 示骨缺损区域“空腔”植骨充分; 1f: 术后 12 个月拆除内固定前复查 X 线片示骨折愈合良好,未见明显复位丢失,未发生“空壳样变”; 1g, 1h: 拆除内固定后 3 个月影像显示 L<sub>3</sub>椎体高度基本维持,无明显高度丢失及后凸畸形。

Figure 1. A 60-year-old female underwent pedicle screw fixation and bone grafting into the affected vertebral body through intermuscular space approach for L<sub>3</sub> burst fractures. 1a: Preoperative CT scan showed anterior and median column burst fracture of L<sub>3</sub> with the fracture fragment invading the canal. 1b: Intraoperative lateral fluoroscopy showed that the bone cement puncture needle was placed to achieve targeted puncture. 1c: A balloon reached the fracture area for further extension and reduction. 1d: Bone grafting was conducted by the puncture needle through the intermuscular space approach. 1e: CT reexamination 3 days after surgery showed sufficient bone grafting in the "cavity" of the bone defect area. 1f: X-ray reexamination 12 months after surgery and before removal of internal fixation showed good fracture healing without significant reduction loss; CT showed good fracture healing of injured vertebra without "vacuum sign". 1g, 1h: Images 3 months after removal of internal fixation showed that the L<sub>3</sub> vertebral height was basically maintained, without obvious height loss or kyphosis.

国人的胸腰椎椎弓根相对较细<sup>[8]</sup>,而目前使用的植骨漏斗直径大都在 6 mm 左右,受椎弓根内空间限制,不能调节漏斗方向,导致漏斗置入困难且很难将漏斗置入“空腔”内,骨粒无法到达预定区域,因而植骨量有限,植骨效果较差。同时植骨漏斗没有穿刺的功能,不利于经皮置钉椎体内植骨。骨水泥穿刺锥直径 4 mm,可经皮穿刺行椎体内植骨,可以根据

“空腔”位置自由调整穿刺锥方向、深度,达到“靶向穿刺”、“靶向植骨”的效果。同时若骨折复位欠佳,可以用 PKP 球囊进一步撑开复位,球囊既能使骨折椎体进一步复位,又能夯实和扩大“空腔”,为植骨提供更大的空间,植骨量充分、分布更加均匀。

当前临床多采用人工骨材料、自体骨作为植骨材料,作者将人工骨、自体骨修剪成 2~3 mm 的骨条或

骨粒,使用穿刺锥“靶向穿刺”到达伤椎复位后形成的“空腔”,一边植骨一边用推杆夯实,夯实的过程中既充分填充了骨缺损的“空腔”,又起到对骨折椎体进一步复位的效果。

综上所述,骨水泥穿刺锥伤椎椎体内植骨治疗胸腰椎骨折,可实现骨折塌陷区域撑开复位后所形成“空腔”的“靶向穿刺”、“靶向植骨”,重建伤椎前中柱骨性结构支撑,减少“空壳样变”的发生,减少椎体高度丢失、后凸畸形的发生率,是一种可行、有效的椎体内植骨方式。

### 参考文献

- [1] Xiong CJ, Huang BW, Wei TJ, et al. Effect of the short-segment internal fixation with intermediate inclined-angle polyaxial screw at the fractured vertebra on the treatment of denis type b thoracolumbar fracture [J]. *J Orthop Surg Res*, 2020, 15 (1) : 182. DOI: 10.1186/s13018-020-01686-7.
- [2] 郭钟义, 康辉, 马俊, 等. 伤椎体内植骨长斜椎弓钉固定胸腰椎爆裂骨折 [J]. *中国矫形外科杂志*, 2022, 30 (20) : 1892-1895. DOI: 10.3977/j.issn.1005-8478.2022.20.15.  
Guo ZY, Kang H, Ma J, et al. Bone grafting combined with long oblique pedicle screw on the fractured vertebrae in fixation of thoracolumbar burst fractures [J]. *Orthop J Chin*, 2022, 30 (20) : 1892-1895. DOI: 10.3977/j.issn.1005-8478.2022.20.15.
- [3] 耿明皓, 孙建华, 李晶, 等. 胸腰椎骨折复位内固定术后伤椎发生骨缺损的相关危险因素分析 [J]. *中国脊柱脊髓杂志*, 2020, 30 (5) : 410-416. DOI: 10.3969/j.issn.1004-406X.2020.05.05.  
Geng MH, Sun JH, Li J, et al. Risk factors analysis of bone defect after surgery of thoracolumbar fracture [J]. *Chin J Spine Spinal Cord*, 2020, 30 (5) : 410-416. DOI: 10.3969/j.issn.1004-406X.2020.05.05.
- [4] 付忠泉, 禰天航, 霍智铭, 等. 胸腰椎爆裂性骨折后路手术中三种不同植骨方式的疗效比较 [J]. *中华创伤骨科杂志*, 2019, 21 (7) : 623-627. DOI: 10.3760/cma.j.issn.1671-7600.2019.07.014.  
Fu ZQ, Xuan TX, Huo ZM, et al. Comparison of three methods of bone grafting in the treatment of thoracolumbar burst fracture [J]. *Chin J Orthop Trauma*, 2019, 21 (7) : 623-627. DOI: 10.3760/cma.j.issn.1671-7600.2019.07.014.
- [5] 胡海刚, 谭伦, 林旭, 等. 胸腰椎骨折复位术后椎体“空壳现象”的相关因素分析 [J]. *中国脊柱脊髓杂志*, 2017, 27 (3) : 242-247. DOI: 10.3969/j.issn.1004-406X.2017.03.08.  
Hu HG, Tan L, Lin X, et al. Analysis of influencing factors for "shell" phenomenon in centrum after thoracolumbar fracture reduction [J]. *Chin J Spine Spinal Cord*, 2017, 27 (3) : 242-247. DOI: 10.3969/j.issn.1004-406X.2017.03.08.
- [6] 季文军, 放俊, 廖文波, 等. 经伤椎椎弓根椎体内植骨置钉短节段固定治疗胸腰椎骨折 [J]. *中国矫形外科杂志*, 2018, 26 (4) : 304-309. DOI: 10.3977/j.issn.1005-8478.2018.04.04.  
Ji WJ, Ao J, Liao WB, et al. Intracorporeal bone grafting combined with screw inserted through pedicles of injured vertebrae and short-segment fixation for treatment of thoracolumbar fracture [J]. *Orthop J Chin*, 2018, 26 (4) : 304-309. DOI: 10.3977/j.issn.1005-8478.2018.04.04.
- [7] 梁昌详, 梁国彦, 郑晓青, 等. 胸腰椎爆裂骨折后路内固定术后椎体空洞形成的危险因素与疗效分析 [J]. *中国临床解剖学杂志*, 2022, 40 (6) : 714-719. DOI: 10.13418/j.issn.1001-165x.2022.6.15.  
Liang CX, Liang GY, Zheng XQ, et al. Risk factors and clinical effect of vertebral cavity formation after posterior short-segmental fixation for thoracolumbar and lumbar burst fractures [J]. *Chin J Clin Anat*, 2022, 40 (6) : 714-719. DOI: 10.13418/j.issn.1001-165x.2022.6.15.
- [8] 杜良杰, 李建军. 国人成年男性胸腰椎椎弓根径线和偏角与脊椎节段序数的相关性研究 [J]. *中国脊柱脊髓杂志*, 2009, 19 (7) : 545-549. DOI: 10.3969/j.issn.1004-406X.2009.07.16.  
Du LJ, Li JJ. Correlation between the diameter or angle of thoracolumbar pedicle parameters and vertebral number on chinese adult men [J]. *Chin J Spine Spinal Cord*, 2009, 19 (7) : 545-549. DOI: 10.3969/j.issn.1004-406X.2009.07.16.

(收稿:2023-07-20 修回:2023-08-18)  
(同行评议专家:刘文华,李鹏)  
(本文编辑:闫承杰)