

· 临床论著 ·

# 股骨近端抗旋转髓内钉稳定评分系统的预测价值<sup>△</sup>

武英楷<sup>1</sup>, 朱新峰<sup>1</sup>, 宁尚攀<sup>1</sup>, 杨如杰<sup>1</sup>, 王瑞强<sup>2\*</sup>

(1. 山东省泰安市宁阳县第一人民医院, 山东宁阳 271400; 2. 山东省第一医科大学第二附属医院, 山东泰安 271000)

**摘要:** [目的] 探讨股骨近端抗旋转髓内钉 (proximal femoral nail anti-rotation, PFNA) 失败的危险因素, 建立 PFNA 术后稳定性评分系统, 并探讨其预测价值。[方法] 2019 年 1 月—2022 年 1 月宁阳县第一人民医院收治的股骨转子间骨折 (股骨粗隆间骨折) 患者 164 例纳入本研究, 根据随访结果将患者分为成功组、失败组。采用单因素及二元回归分析探讨导致固定失败的危险因素, 依据危险因素建立 PFNA 术后稳定性评分表。采用受试者工作曲线 (ROC) 分析此评分预测失败的价值。[结果] 164 例患者中, 共 38 例 PFNA 失败, 失败率 23.2%。单项因素比较, 失败组外侧壁完整 [例, 完整/不完整; (12/25) vs (93/33),  $P < 0.05$ ], Cal-TAD [例,  $< 25$  mm/ $\geq 25$  mm; (9/29) vs (83/43),  $P < 0.05$ ], 螺旋刀片位置 [例, 好/差; (13/25) vs (111/15),  $P < 0.05$ ], 骨折分型 [例, 完整/危险/破裂; (5/12/21) vs (98/17/11),  $P < 0.05$ ], 复位质量 [例, 优/良/差; (4/12/22) vs (81/29/16),  $P < 0.05$ ], 皮质支撑 [例, 阳性/中性/阴性; (4/11/23) vs (82/29/15),  $P < 0.05$ ] 显著差于成功组。逻辑回归分析表明, 外侧壁完整差 ( $OR = 12.118$ ,  $P = 0.007$ )、Cal-TAD 大 ( $OR = 18.995$ ,  $P = 0.003$ )、螺旋刀片位置不佳 ( $OR = 20.603$ ,  $P = 0.003$ )、骨折分型差 ( $OR = 14.71$ ,  $P = 0.014$ )、内侧皮质阴性支撑 ( $OR = 16.068$ ,  $P = 0.01$ )、复位质量差 ( $OR = 45.598$ ,  $P = 0.001$ ) 是 PFNA 固定失败发生的独立危险因素。依据逻辑回归建议评分系统, ROC 分析显示, 此评分系统预测固定失败的临界值为 6.5, 曲线下面积 (AUC) 为 0.934, 灵敏度及特异度为 94.7%、73.0%。[结论] 外侧壁完整差、螺旋刀片位置不佳、骨折分型差、内侧皮质阴性支撑、复位质量差是 PFNA 失败的危险因素, 据此建立的评分系统, 对预测 PFNA 失败可能有一定临床意义。

**关键词:** 股骨粗隆间骨折, 股骨近端抗旋转髓内钉 (PFNA), 失败, 危险因素, 预测

**中图分类号:** R683.42      **文献标志码:** A      **文章编号:** 1005-8478 (2024) 02-0121-06

**Predictive value of a scoring system for failure of proximal femoral nail anti-rotational used for femoral intertrochanter fractures // WU Ying-kai<sup>1</sup>, ZHU Xin-feng<sup>1</sup>, NING Shang-pan<sup>1</sup>, YANG Ru-jie<sup>1</sup>, WANG Rui-qiang<sup>2</sup>. 1. The First People's Hospital of Ningyang County, Tai'an 271400, China; 2. The Second Affiliated Hospital, Shandong First Medical University, Tai'an 271000, China**

**Abstract:** [Objective] To explore the risk factors for failure of proximal femoral nail anti-rotation (PFNA), establish a scoring system for postoperative stability of PFNA, and explore its predictive value. [Methods] A total of 164 patients who received PFNA for femoral intertrochanteric fractures in our hospital from January 2019 to January 2022 were included in this study. According to the follow-up results, the patients were divided into successful group and failure group. Univariate comparison and binary regression analysis were used to search the risk factors of PFNA failure. A scoring system was established according to the risk factors, its value for predicting PFNA failure was analyzed using receiver operating curve (ROC). [Results] Of the 164 patients, 38 patients were confirmed as PFNA failure, counting for 23.2%. As consequences of univariate comparison, the failure group was significantly inferior to the successful group in terms of that the lateral wall integrity [ $n$ , complete/incomplete; (12/25) vs (93/33),  $P < 0.05$ ], calcar referenced tip-apex distance (Cal-TAD) [ $n$ ,  $< 25$  mm/ $\geq 25$  mm; (9/29) vs (83/43),  $P < 0.05$ ], spiral blade position [ $n$ , good/poor; (13/25) vs (111/15),  $P < 0.05$ ], fracture classification [ $n$ , complete/dangerous/broken; (5/12/21) vs (98/17/11),  $P < 0.05$ ], reduction quality [ $n$ , excellent/good/poor; (4/12/22) vs (81/29/16),  $P < 0.05$ ], cortical support [ $n$ , positive/neutral/negative; (4/11/23) vs (82/29/15),  $P < 0.05$ ]. Based on logistic regression analysis, poor lateral wall integrity ( $OR = 12.118$ ,  $P = 0.007$ ), greater Cal-TAD ( $OR = 18.995$ ,  $P = 0.003$ ), poor spiral blade position ( $OR = 20.603$ ,  $P = 0.003$ ), and poor fracture classification ( $OR = 14.71$ ,  $P = 0.014$ ), negative medial cortical support ( $OR = 16.068$ ,  $P = 0.01$ ) and poor reduction quality ( $OR = 45.598$ ,  $P = 0.001$ ) were independent risk factors for PFNA failure. According to the logistic regression, a scoring system was created, and ROC analysis showed that the critical value for predicting fixed failure of this scoring system was 6.5, the area under the curve (AUC) was 0.934, and the sensitivity and speci-

DOI: 10.3977/j.issn.1005-8478.2024.02.05

<sup>△</sup>基金项目: 山东省医药卫生科技发展计划项目 (编号: 202104070338); 泰安市科技创新发展项目 (编号: 2020NS170)

作者简介: 武英楷, 住院医师, 研究方向: 关节与运动医学, (电话) 15153896707, (电子信箱) 1104213194@qq.com

\* 通信作者: 王瑞强, (电话) 15621526379, (电子信箱) wrq2010158@163.com

ficacy were 94.7% and 73.0%. [Conclusion] Poor lateral wall integrity, poor spiral blade position, poor fracture classification, negative medial cortical support, and poor reduction quality are risk factors for PFNA failure. The scoring system established on this basis might have clinical significance for predicting PFNA failure in some extent.

**Key words:** femoral intertrochanteric fracture, proximal femoral nail anti-rotation (PFNA), failure, risk factors, prediction

股骨转子间骨折已经成为骨科医生面临的严重的公共卫生问题。随着社会老龄程度的加深,股骨转子间骨折的发生率也在不断增加,有研究表明,到 2050 年全球范围内每年将新增约 300 多万股骨转子间骨折患者<sup>[1]</sup>。股骨近端抗旋转髓内钉(proximal femoral nail anti-rotation, PFNA)是治疗老年股骨转子间骨折的首选方案,但仍有部分患者会出现髓内翻、退钉、螺旋刀片切出而导致固定失败<sup>[2]</sup>。老年髋部骨折术后 1 年的死亡率为 19%~33%<sup>[3]</sup>。目前国内外研究了 PFNA 固定失败的相关因素,如患者的人口特征、骨折分型、骨密度、外侧壁厚度、复位质量、螺旋刀片位置、尖顶距、内侧皮质支撑情况等<sup>[1, 2, 4-6]</sup>,但很少通过构建评分系统进行风险分层,明确不同患者固定失败的风险,从而个性化指导患者进行功能锻炼,降低固定失败风险及术后病死率。此次研究旨在探索 PFNA 术后发生固定失败的危险因素,并构建临床风险预测模型,对 PFNA 术后是否发生固定失败进行风险评估,帮助临床医师决策并制定个性化的治疗策略,改善患者预后。

## 1 资料与方法

### 1.1 纳入与排除标准

纳入标准:(1)闭合的新鲜骨折;(2)年龄>60 岁;(3)行 PFNA 固定,至少随访 12 个月,且资料完整。

排除标准:(1)病理性或陈旧性骨折;(2)受伤前已经合并其他髋部疾病导致髋关节功能不佳;(3)随访丢失或中断。

### 1.2 一般资料

调取宁阳县第一人民医院 2019 年 1 月—2022 年 1 月第一诊断为股骨转子间骨折的患者共 207 例。192 例患者接受了手术治疗,其中,175 例接受 PFNA 内固定治疗,4 例患者在术后 2 周内死亡,7 例患者随访过程中发生丢失;17 例接受人工股骨头置换手术。共 164 例患者符合上述标准,纳入本研究。术后随访时间为 6 周、3、6、12 个月。本研究经过医院伦理委员会批准,所有患者均已经签署知情同意书。

### 1.3 手术方法

腰硬联合麻醉成功后患髋置于牵引架上,在 C 形臂 X 线机监视下进行闭合复位,满意后术区常规消毒铺单,于大转子上方 2 cm 处取长约 3 cm 切口,逐层分离,大转子顶点稍偏内开口,置入导针扩髓,插入主钉。在瞄准器引导下,将定位导针置入股骨颈, C 形臂 X 线机监视并调整导针使其平行于股骨颈中轴线且偏后下方,打入螺旋刀片,置入远端的锁钉,最后拧入尾帽。冲洗切口,逐层缝合。术后第 2 d 行患髋关节正侧位 X 线片检查。

### 1.4 评价指标

固定失败标准:髓内翻发生,内置物断裂、弯曲,螺旋刀片切割、穿透股骨头或髓臼,主钉远端骨折,感染,骨折延迟愈合或不愈合。

一般资料包括年龄、侧别、性别、BMI。行影像检查,进行以下资料评估和测量:(1)外侧壁厚度,正位 X 线片上在股骨大粗隆下方 3 cm 向上成 135°与骨折线连线的距离,>20.5 mm 为外侧壁完整<sup>[7]</sup>;(2)骨折分型分别为外侧壁稳定型(A1、A2.1)、外侧壁危险型(A2.2、A2.3)和外侧壁破裂型(A3)<sup>[8]</sup>;(3)股骨距参考尖顶距(calcar referenced tip-apex distance, Cal-TAD),在正位 X 线片上沿股骨距作平行于股骨颈轴线的切线,以此线与股骨头球面的交点作为顶点,计算该顶点与头钉尖端的距离,侧位片上测量方法与 TAD 一致,≥25 mm 为预测失败临界值<sup>[9]</sup>;(4)内侧皮质支撑复位情况,股骨干内侧皮质位于股骨颈内侧骨皮质外侧为阳性支撑,股骨干内侧皮质位于股骨颈内侧皮质内侧为阴性支撑、近似解剖复位为中性支撑<sup>[6]</sup>;(5)骨折复位质量,按照 Baumgaertner<sup>[10]</sup>提出的复位标准分为优、良、差;(6)螺旋刀片位置,螺旋刀片位于中间或偏后下为位置好,其余为差<sup>[1]</sup>;(7)骨密度:根据 T 值分为正常、骨量减少、骨质疏松<sup>[11]</sup>。

### 1.5 统计学方法

采用 SPSS 26.0、R4.2.2 软件对数据进行分析。计量数据以  $\bar{x} \pm s$  表示,资料呈正态分布时,两组间比较采用独立样本 *t* 检验;资料呈非正态分布时,采用秩和检验。计数资料采用  $\chi^2$  检验或 Fisher 精确检验。等级资料两组比较采用 Mann-Whitney *U* 检验。SPSS

26.0 中使用向前逐步及似然比检验筛选危险因素。以治疗结果为状态变量，评分为检验变量，使用 ROC 曲线按照约登指数最大原则明确固定失败的临界值。结果均以  $P < 0.05$  为差异有统计学意义。

## 2 结果

### 2.1 临床结果

164 例患者均获随访 6~12 个月，平均  $(11.2 \pm 0.7)$  个月。依据失败标准，共 38 例患者治疗失败，失败率 23.2%，其中髓内翻 8 例，螺旋刀片切割或穿透股骨头 24 例，内置物弯曲 6 例。所有失败均发生于术后 3 个月内，失败时其 Harris 评分为  $(60.5 \pm 4.4)$  分。出现髓内翻及内置物弯曲后通过同患者沟通，建议患者卧床休息，均于术后 6~9 个月内骨性愈合；24 例螺旋刀片切割或穿出股骨头患者均进行翻修手术，其中 6 例行股骨头置换，18 例行全髋置换。成功组末次随访 Harris 评分为  $(83.3 \pm 3.4)$  分，显著高于失败组 ( $P < 0.05$ )。

### 2.2 PFNA 是否失败的单因素比较

按是否失败，将患者分为两组，两组间单因素比较见表 1。两组间年龄、BMI、侧别、性别、骨密度情况的差异均无统计学意义 ( $P > 0.05$ )。失败组外侧壁不完整、Cal-TAD  $\geq 25$  mm、螺旋刀片位置差、骨折分型不完整、复位质量差的比率显著高于成功组 ( $P < 0.05$ )，此外，失败组皮质阴性支撑比率显著高于成功组 ( $P < 0.05$ )。

表 1 是否失败两组单因素比较

指标	失败组 (n=38)	成功组 (n=126)	P 值
年龄 (岁, $\bar{x} \pm s$ )	70.4 $\pm$ 5.7	69.5 $\pm$ 4.7	0.327
BMI ((kg/m <sup>2</sup> , $\bar{x} \pm s$ )	23.2 $\pm$ 2.2	23.4 $\pm$ 2.1	0.714
侧别 (例, 左/右)	16/22	49/77	0.722
性别 (例, 男/女)	14/24	41/85	0.622
外侧壁 (例, 完整/不完整)	12/25	93/33	<0.001
Cal-TAD (例, <25 mm/ $\geq$ 25 mm)	9/29	83/43	<0.001
螺旋刀片位置 (例, 好/差)	13/25	111/15	<0.001
骨折分型 (例, 完整/危险/破裂)	5/12/21	98/17/11	<0.001
内侧皮质支撑复位 (例, 阳性/中性/阴性)	4/11/23	82/29/15	<0.001
复位质量 (例, 优/良/差)	4/12/22	81/29/16	<0.001
骨密度 (例, 正常/减少/疏松)	11/15/12	43/59/24	0.395

### 2.3 多因素分析结果

以是否失败为因变量，其他因素为自变量行二元多因素逻辑回归分析，设置方程为向前逐步回归，多因素回归分析结果见表 2。模型分类能力为 95.7%，经卡方检验模型有效 ( $\chi^2=131.5, P < 0.001$ )。外侧壁不完整 ( $OR=12.118, P=0.007$ )，Cal-TAD 大 ( $OR=18.995, P=0.003$ )，螺旋刀片位置不良 ( $OR=20.603, P=0.003$ )、骨折分型差 ( $OR=14.71, P=0.014$ )、内侧皮质阴性支撑 ( $OR=16.068, P=0.01$ )、复位质量差 ( $OR=45.598, P=0.001$ ) 是 PFNA 固定失败发生的独立危险因素。

表 2 是否固定失败的多因素逻辑回归分析结果

Table 2 Results of multi-factor logistic regression analysis for PFNA failure or not

变量	B 值	Wald 值	OR 值	95%CI	P 值
外侧壁不完整	2.495	7.305	12.118	1.985~73.975	0.007
Cal-TAD 大	2.944	8.908	18.995	2.748~131.305	0.003
螺旋刀片位置不良	3.025	9.007	20.603	2.857~148.603	0.003
骨折分型差	2.688	5.978	14.710	1.705~126.934	0.014
内侧皮质阴性支撑	2.777	6.692	16.069	1.960~131.736	0.010
复位质量差	3.820	10.885	45.598	4.715~441.016	<0.001

### 2.4 构建 PFNA 稳定性评分系统及 ROC 分析

依据逻辑回归结果建立评分系统见表 3，分值越高，稳定性越好。按照评分系统分析，本研究成功组平均  $(7.5 \pm 1.2)$  分，失败组  $(5.0 \pm 0.9)$  分，差异有统计学意义 ( $P=0.007$ )。对此评分预判是否 PFNA 失败的 ROC 分析曲线见图 1，预测失败的临界值为

6.5，AUC 为 0.934，灵敏度及特异度为 94.7%、73.0%，95%CI 0.894~0.974。

## 3 讨论

老年转子间骨折是一个严重的公共卫生问题，严

重威胁老年人健康及生活质量<sup>[12]</sup>。PFNA 临床应用广泛, 具有创伤小、生物力学特征良好、并发症率低的优点, 已经成为治疗股骨转子间骨折的首选方案, 但仍存在固定失败的风险<sup>[13]</sup>。文献报道的 PFNA 治疗转子间骨折并发症发生率为 6%~21%<sup>[14]</sup>。本研究纳入 164 例患者中 38 例发生固定失败, 失败率 23.2%。因此建立稳定性评分系统, 有利于识别高危患者, 指导临床医生作出相对正确的功能锻炼决策。固定失败可能性大的患者应密切随访、适当延长下地活动时间、个性化指导功能锻炼, 以此降低固定失败率。

表 3 PFNA 术后稳定性评分系统

Table 3 PFNA postoperative stability scoring system

指标	评分值
外侧壁厚度	>20.5 mm=1, <20.5 mm=0
Cal-TAD	<25 mm=1, ≥25 mm=0
螺旋刀片位置	好=1, 差=0
外侧壁分型	完整型=2, 危险=1, 破裂型=0
内侧皮质支撑复位	阳性=2, 中性支撑=1, 阴性支撑=0
复位质量	优=2, 良=1, 差=0
总分(分)	9

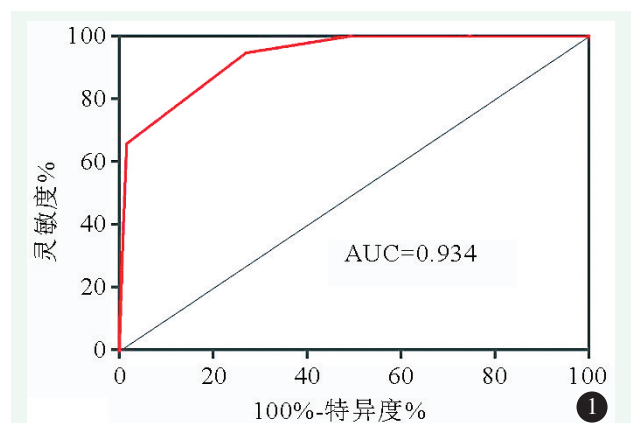


图 1 评分对预测 PFNA 固定失败的 ROC 曲线。

Figure 1. ROC curve of the score for predicting PFNA failure.

本研究的目的是构建一种可以评估 PFNA 术后稳定性的体系。逻辑回归是一种广义的线性回归分析模型, 常用于研究事件发生的危险因素。逐步回归所得的回归方程的变量较少, 并保留了影响最显著的重要变量, 似然比检验较为稳定, 不受患病率影响, 因此使用向前逐步似然比检验筛选的危险因素具有变量少、稳定性强、自变量间相关性强的优点。通过统计分析发现评分预测失败的界值为 6.5 分, 此时特异度为 73.0%, 灵敏为 94.7%。表明术后评分≥7

分的患者其稳定性良好, 发生失败风险低, 可以早期进行负重锻炼; 而评分<7 分时, 患者发生失败的概率大, 应该密切追踪随访, 谨慎指导其负重锻炼。

外侧壁是打入螺旋刀片的位置, 可以为头颈骨块提供支撑, 防止外移, 具有抗旋转和内翻的效应<sup>[15]</sup>。外侧壁相关参数同 PFNA 固定失败关系的研究一直是一个热点问题, 多数研究认为外侧壁厚度<20.5 mm 是导致固定失败的危险因素<sup>[2, 4, 14]</sup>。骨折分型同固定失败密切相关, 骨折外侧壁分型简单明了, 且能够指导固定物选择, 因此应用广泛。不论是外侧壁厚度还是骨折外侧壁分型都是术前对患者外侧壁状态的描述, 手术治疗过程中存在外侧壁医源性破裂的风险, 并不能准确反应术后外侧壁的实际情况。因此需要一个能够准确反应术后外侧壁状态的参数, 通过查阅文献发现有学者研究了 PFNA 术后外侧壁形态特征同固定术失败的关系<sup>[16]</sup>。但是该形态特征分类多, 在临床应用中容易出现组间或组内偏倚, 因此其临床适用性不强。所以目前在没有更好的可以评估外侧壁状态参数的情况下, 还是应该重视外侧壁厚度及骨折外侧壁分型的临床意义。

Kuzyk 等<sup>[17]</sup> 2012 年提出 Cal-TAD, 并发现 Cal-TAD≥25 mm 是导致固定失败的危险因素。本研究通过分析得出同样结论。随着股骨头直径减小, Cal-TAD 界值相应变小, 因此 25 mm 的失败临界值并不适用于所有尺寸的股骨头<sup>[18]</sup>。本研究发现螺旋刀片位置差是固定失败的危险因素, 因为螺旋刀片偏上或偏前置入对股骨距的铆合减弱, 固定稳定性差。不论是 Cal-TAD 还是刀片位置均是为了指导医生将螺旋刀片置入骨小梁相对密集的区域。软骨下骨密度相对较大, 螺钉刀片越接近软骨下骨其获得的稳定性越强, 但向内穿出风险也会随之增加<sup>[20]</sup>。因此在临床工作中只需要在推荐的安全位置内, 打入合适长度的螺旋刀片。

复位质量一直是影响骨折愈合的重要因素。关于 PFNA 术后复位质量评估的方法众多<sup>[10, 21]</sup>, 最常用的是 Baumgaertner<sup>[10]</sup> 提出的评估方法, 但该方法只考虑了骨块之间移位的距离, 而未考虑到头颈骨块移位的方向。张世民<sup>[6, 22]</sup> 提出的内侧皮质支撑复位理论弥补了这方面不足, 他发现当阴性支撑时, 头颈骨块会失去骨折远端内侧皮质的有效支撑, 容易出现过度滑动; 阳性支撑则可以使头颈骨块获得有效的砥砺支撑达到二次稳定的效果, 降低头颈骨块的位移。本研究同样发现复位质量差及内侧皮质的非阳性支撑是导致固定失败的危险因素。洗树强<sup>[23]</sup>、侯宇<sup>[24]</sup>、崔路

宽<sup>[25]</sup>通过研究发现获得阳性支撑患者的失败率、近端骨块外移程度显著小于阴性支撑组 ( $P<0.05$ )。

本研究的局限性：本研究为回顾性研究，且病例来源于单中心，可能会导致数据存在信息偏倚和选择偏倚。总之，此次研究提出了一种有效的评分系统，该系统有助于个性化评估 PFNA 术后稳定性，指导术后康复训练决策、合理推断手术预期，帮助临床医师实现不同患者的精准治疗。

### 参考文献

- [1] 武英楷, 王瑞强, 宁尚攀, 等. 股骨近端防旋髓内钉固定股骨粗隆间骨折失败的因素 [J]. 中国矫形外科杂志, 2022, 30 (22): 2050-2054. DOI: 10.3977/j.issn.1005-8478.2022.22.07.  
Wu YK, Wang RQ, Ning SP, et al. Risk factors of proximal femoral nail anti-rotation failure for femoral intertrochanteric fractures [J]. Orthopedic Journal of China, 2022, 30 (22): 2050-2054. DOI: 10.3977/j.issn.1005-8478.2022.22.07.
- [2] 周钰卓, 齐宇新, 马腾洋, 等. 老年股骨粗隆间骨折 PFNA 失败的危险因素分析 [J]. 中国矫形外科杂志, 2020, 28 (4): 292-296. DOI: 10.3977/j.issn.1005-8478.2020.04.02.  
Zhou YZ, Qi YX, Ma TY, et al. Risk factors of proximal femoral nail anti-rotation failure for intertrochanteric fracture in elderly [J]. Orthopedic Journal of China, 2020, 28 (4): 292-296. DOI: 10.3977/j.issn.1005-8478.2020.04.02.
- [3] 唐豪杰, 贺鑫, 李毅, 等. 老年人群发生髋部骨折的危险因素分析及 Nomogram 预测模型的构建 [J]. 创伤外科杂志, 2023, 25 (2): 129-135. DOI: 10.3969/j.issn.1009-4237.2023.02.009.  
Tang HJ, He X, Li Y, et al. Risk factors for hip fractures in the elderly and construction of a nomogram prediction model [J]. Journal of Traumatic Surgery, 2023, 25 (2): 129-135. DOI: 10.3969/j.issn.1009-4237.2023.02.009.
- [4] 刘小雷, 王炎, 赵晓龙, 等. 老年人股骨近端抗旋髓内钉失败的危险因素 [J]. 中国矫形外科杂志, 2021, 29 (6): 494-498. DOI: 10.3977/j.issn.1005-8478.2021.06.04.  
Liu XL, Wang Y, Zhao XL, et al. Risk factors related to failure of proximal femoral nail anti-rotation for femoral intertrochanteric fractures in the elderly [J]. Orthopedic Journal of China, 2021, 29 (6): 494-498. DOI: 10.3977/j.issn.1005-8478.2021.06.04.
- [5] 武英楷, 宁尚攀, 孙国华, 等. 股骨近端外侧壁厚度及其临床意义 [J]. 中国矫形外科杂志, 2021, 29 (18): 1680-1682. DOI: 10.3977/j.issn.1005-8478.2021.18.11.  
Wu YK, Ning SP, Sun GH, et al. Lateral wall thickness of the proximal femur and its clinical significance [J]. Orthopedic Journal of China, 2021, 29 (18): 1680-1682. DOI: 10.3977/j.issn.1005-8478.2021.18.11.
- [6] 张世民, 张英琪, 李清, 等. 内侧皮质正性支撑复位对老年股骨粗隆间骨折内固定效果的影响 [J]. 中国矫形外科杂志, 2014, 22 (14): 1256-1261. DOI: 10.3977/j.issn.1005-8478.2014.14.02.  
Zhang SM, Zhang YQ, Li Q, et al. Fracture reduction with positive medial cortical support in geriatric unstable peritrochanteric fractures treated with cephalomedullary nail [J]. Orthopedic Journal of China, 2014, 22 (14): 1256-1261. DOI: 10.3977/j.issn.1005-8478.2014.14.02.
- [7] Hsu CE, Shih CM, Wang CC, et al. Lateral femoral wall thickness. A reliable predictor of post-operative lateral wall fracture in intertrochanteric fractures [J]. Bone Joint, 2013, 95-B (8): 1134-1138. DOI: 10.1302/0301-620X.95B8.31495.
- [8] 郭天庆, 薛飞, 冯卫. 股骨转子间骨折不同外侧壁分型的内固定治疗策略 [J]. 中国组织工程研究, 2020, 24 (6): 917-923. DOI: 10.3969/j.issn.2095-4344.2453.  
Guo TQ, Xue F, Feng W. Internal fixation strategies for different lateral wall types of intertrochanteric fractures of the femur [J]. Journal of Clinical Rehabilitative Tissue Engineering Research, 2020, 24 (6): 917-923. DOI: 10.3969/j.issn.2095-4344.2453.
- [9] 蔡雨卫, 冯俊涛, 陈羽, 等. 尖顶距与股距尖顶距对亚洲型股骨近端髓内钉内固定治疗股骨转子间骨折术后并发症的预测价值比较 [J]. 中国修复重建外科杂志, 2020, 34 (11): 1359-1363. DOI: 10.7507/1002-1892.202004090.  
Cai YW, Feng JT, Chen Y, et al. Comparison of the predictive value of tip-apex distance and calcar referenced tip-apex distance in treatment of femoral intertrochanteric fractures with Asian type proximal femoral nail fixation [J]. Chinese Journal of Reparative and Reconstructive Surgery, 2020, 34 (11): 1359-1363. DOI: 10.7507/1002-1892.202004090.
- [10] Baumgaertner MR, Curtin SL, Lindskog DM, et al. The value of the tip-apex distance in predicting failure of fixation of peritrochanteric fractures of the hip [J]. J Bone Joint Surg Am, 1995, 77 (7): 1058-1064. DOI: 10.2106/00004623-199507000-00012.
- [11] 中华中医药学会. 骨质疏松性骨折中医诊疗指南 [J]. 中医正骨, 2023, 35 (1): 1-9.  
China Association of Chinese Medicine. Guidelines for TCM diagnosis and treatment of osteoporotic fractures [J]. The Journal of Traditional Chinese Orthopedics and Traumatology, 2023, 35 (1): 1-9.
- [12] 翁友林, 蔡昱, 李祖涛, 等. 老年股骨转子间骨折术后严重并发症预测模型的构建及验证 [J]. 中国组织工程研究, 2023, 27 (18): 2915-2920. DOI: 10.12307/2023.343.  
Weng YL, Cai Y, Li ZT, et al. Construction and validation of a model for predicting postoperative severe complications of intertrochanteric fracture in the elderly [J]. Journal of Clinical Rehabilitative Tissue Engineering Research, 2023, 27 (18): 2915-2920. DOI: 10.12307/2023.343.
- [13] 曹兴兵, 孙继芾, 许腊梅, 等. PFNA 治疗股骨粗隆间骨折内固定失败的多因素分析 [J]. 中国骨与关节损伤杂志, 2016, 31 (10): 1034-1038. DOI: 10.7531/j.issn.1672-9935.2016.10.008.  
Cao XB, Sun JF, Xu LM, et al. Multivariate analysis of internal fixation failure risk factors of PFNA for femoral intertrochanteric fractures [J]. Chinese Journal of Bone and Joint Injury, 2016, 31 (10): 1034-1038. DOI: 10.7531/j.issn.1672-9935.2016.10.008.
- [14] 王茂林, 易志坚, 卢明刚, 等. 防旋股骨近端髓内钉治疗股骨粗

- 隆间骨折术后失效原因分析 [J]. 中国骨与关节杂志, 2019, 8 (7): 504-507. DOI: 10.3969/j.issn.2095-252X.2019.07.006.
- Wang ML, Yi ZJ, Lu MG, et al. An analysis on the failure after PF-NA internal fixation for femur intertrochanteric fractures [J]. Chinese Journal of Bone and Joint, 2019, 8 (7): 504-507. DOI: 10.3969/j.issn.2095-252X.2019.07.006.
- [15] Gotfried Y. The lateral trochanteric wall: a key element in the reconstruction of unstable pertrochanteric hip fractures [J]. Clin Orthop Relat Res, 2004, 425: 82-86. DOI: 10.1097/01.blo.0000132264.14046.c2.
- [16] Gao ZC, Lv Y, Zhou F, et al. Risk factors for implant failure after fixation of proximal femoral fractures with fracture of the lateral femoral wall [J]. Injury, 2018, 49 (2): 315-322. DOI: 10.1016/j.injury.2017.11.011.
- [17] Kuzyk PR, Zdero R, Shah S, et al. Femoral head lag screw position for cephalomedullary nails: a biomechanical analysis [J]. Orthop Trauma, 2012, 26 (7): 414-421. DOI: 10.1097/BOT.0b013e318229acca.
- [18] Li S, Chang SM, Jin YM, et al. A mathematical simulation of the tip-apex distance and the calcar-referenced tip-apex distance for intertrochanteric fractures reduced with lag screws [J]. Injury, 2016, 47 (6): 1302-1308. DOI: 10.1016/j.injury.2016.03.029.
- [19] Cleveland M, Bosworth DM, Thompson FR, et al. A ten-year analysis of intertrochanteric fractures of the femur [J]. J Bone Joint Surg Am, 1959, 41-A: 1399-1408. DOI: 10.2106/00004623-195941080-00003.
- [20] 李双, 张立智, 张世民. 尖顶距与股距尖顶距的研究进展 [J]. 中华创伤骨科杂志, 2016, 18 (8): 733-736. DOI: 10.3760/ema.j.issn.1671-7600.2016.08.017.
- Li S, Zhang LZ, Zhang SM. Tip-apex distance and calcar-referenced tip-apex distance used as a predictor of screws cutout from the femoral head [J]. Chinese Journal of Orthopaedic Trauma, 2016, 18 (8): 733-736. DOI: 10.3760/ema.j.issn.1671-7600.2016.08.017.
- [21] Fogagnolo F, Kfuri M Jr, Paccola CA. Intramedullary fixation of pertrochanteric hip fractures with the short AO-ASIF proximal femoral nail [J]. Arch Orthop Trauma Surg, 2004, 124 (1): 31-37. DOI: 10.1007/s00402-003-0586-9.
- [22] Chang SM, Zhang YQ, Ma Z, et al. Fracture reduction with positive medial cortical support: a key element in stability reconstruction for the unstable pertrochanteric hip fractures [J]. Orthop Trauma Surg, 2015, 135 (6): 811-818. DOI: 10.1007/s00402-015-2206-x.
- [23] 洗树强, 李学良, 潘德悦. 阳性支撑对股骨粗隆间骨折内固定效果的影响 [J]. 创伤外科杂志, 2018, 20 (10): 770-773. DOI: 10.3969/j.issn.1009-4237.2018.10.013.
- Xian SQ, Li XL, Pan DY. The effect of positive support on internal fixation of femoral intertrochanteric fractures [J]. Journal of Traumatic Surgery, 2018, 20 (10): 770-773. DOI: 10.3969/j.issn.1009-4237.2018.10.013.
- [24] 侯宇, 姚琦, 张亘瑗, 等. 第三代 Gamma 钉与防旋股骨近端髓内钉治疗股骨粗隆间骨折术后股骨近端短缩的比较研究 [J]. 中国修复重建外科杂志, 2018, 32 (3): 338-345. DOI: 10.7507/1002-1892.201710065.
- Hou Y, Yao Q, Zhang HY, et al. Comparative study of proximal femoral shortening after the third generation of Gamma nail versus proximal femoral nail anti-rotation in treatment of intertrochanteric fracture [J]. Chinese Journal of Reparative and Reconstructive Surgery, 2018, 32 (3): 338-345. DOI: 10.7507/1002-1892.201710065.
- [25] 崔路宽, 宋驰, 齐峰, 等. 内侧皮质正性支撑复位对老年股骨粗隆间骨折 InterTan 髓内钉内固定术后疗效的影响 [J]. 中国骨与关节损伤杂志, 2021, 36 (12): 1289-1291. DOI: 10.7531/j.issn.1672-9935.2021.12.018.
- Cui LK, Song C, Qi F, et al. The effect of medial cortical positive support reduction on the postoperative efficacy of InterTan intramedullary nail fixation for elderly femoral intertrochanteric fractures [J]. Chinese Journal of Bone and Joint Injury, 2021, 36 (12): 1289-1291. DOI: 10.7531/j.issn.1672-9935.2021.12.018.

(收稿:2023-01-31 修回:2023-08-04)

(同行评议专家:蔡振存, 范新成)

(本文编辑:郭秀婷)